

Enxerto osteoarticular livre de metatarso em reconstrução de tumor de células gigantes de metacarpo: Relato de dois casos e descrição de técnica

Free Osteoarticular Metatarsal Autograft in the Reconstruction of Giant Cell Tumor of Metacarpal: Report of Two Cases and Description of Technique

Luiz Fabiano Gomes Gularte¹ 

¹ Programa de Pós-Graduação em Saúde e Comportamento, Universidade Católica de Pelotas Pelotas, Rio Grande do Sul, RS, Brasil

Endereço para correspondência Luiz Fabiano Gomes Gularte, MD, MSc, Rua Cidade de Viseu, 1.765, Laranjal, Pelotas, Rio Grande do Sul, RS, 96083-140, Brasil (e-mail: luizgularte@gmail.com).

Rev Bras Ortop 2024;59(4):e622–e625.

Resumo

Os tumores de células gigantes são neoplasias ósseas benignas, mas localmente agressivas, que contêm muitas células gigantes multinucleadas semelhantes aos osteoclastos. O autor relata o caso de dois pacientes com tumor de células gigantes nos metacarpos, dos quais um era multicêntrico. O tumor de células gigantes na mão é uma condição rara e, nesta localização, comumente apresenta-se em um estágio avançado, com extensa destruição óssea.

Palavras-chave

- ▶ metacarpo
- ▶ ossos metacarpais
- ▶ transplante ósseo
- ▶ tumor de células gigantes do osso

Dessa maneira, sua ressecção de forma segura, associada a uma grande falha óssea resultante, representa um grande desafio ao ortopedista. As várias opções de tratamento descritas na literatura ocasionam severa perda estética e/ou funcional da mão. Pensando nisso, o autor descreve a técnica de tratamento por meio da transferência de enxerto osteoarticular livre de metatarso para o metacarpo, com bons resultados funcionais e estéticos.

Abstract

Giant cell tumors are benign but locally aggressive bone neoplasms containing many multinucleated giant cells similar to osteoclasts. The author reports the case of two patients with giant cell tumor in the metacarpals, one of whom was multicentric. Giant cell tumor in the hand is a rare condition, and, at this location, it commonly presents at an advanced stage, with extensive bone destruction.

Keywords

- ▶ bone transplantation
- ▶ giant cell tumor of bone
- ▶ metacarpal bones
- ▶ metacarpus

Thus, its safe resection, associated with a large resulting bone failure, represents a great challenge to the orthopedist. The various treatment options described in the literature cause severe cosmetic and/or functional impairment to the hand. Thinking

Trabalho desenvolvido na Universidade Católica de Pelotas, Pelotas, Rio Grande do Sul, RS, Brasil.

recebido

01 de agosto de 2020

aceito

01 de dezembro de 2020

artigo publicado on-line

13 de agosto de 2021

DOI <https://doi.org/>

10.1055/s-0041-1729942.

ISSN 0102-3616.

© 2021. The Author(s).

This is an open access article published by Thieme under the terms of the Creative Commons Attribution 4.0 International License, permitting copying and reproduction so long as the original work is given appropriate credit (<https://creativecommons.org/licenses/by/4.0/>).

Thieme Revinter Publicações Ltda., Rua do Matoso 170, Rio de Janeiro, RJ, CEP 20270-135, Brazil

about it, the author describes the treatment technique through the transfer of metatarsus-free osteoarticular graft to the metacarpal with good functional and cosmetic results.

Introdução

Os tumores de células gigantes (TCGs) são neoplasias ósseas benignas, mas localmente agressivas, caracterizadas por um tecido ricamente vascularizado, que contém muitas células gigantes multinucleadas semelhantes aos osteoclastos, e dois tipos de células estromais mononucleares proliferativas, as redondas e as fusiformes.¹ As células mononucleares redondas, juntamente com as células gigantes semelhantes aos osteoclastos, são células benignas especializadas, reativas, derivadas dos monócitos, e são recrutadas para o tumor pelas células mononucleares fusiformes, as quais acredita-se que sejam as únicas células neoplásicas verdadeiras no TCG.^{2,3} Esses tumores são relativamente incomuns, e representam cerca de 5% de todos os tumores ósseos primários,^{3,4} e cerca de 22% dos tumores ósseos benignos.⁵ Ocorrem predominantemente após a maturidade esquelética, exibem uma leve predominância no sexo feminino, e têm o seu pico de incidência entre 20 e 45 anos de idade.^{4,6} Cerca de metade dos casos ocorre em volta do joelho,⁷ sendo raros nos ossos da mão,⁴ sobretudo em indivíduos esqueleticamente imaturos, com poucos casos descritos na literatura.⁸ Somente 10,9% dos casos ocorrem em pacientes acima dos 50 anos de idade.⁵ Tumores dos metacarpos (MCs), metatarsos e falanges geralmente são puramente líticos, estendem-se até a extremidade dos ossos,⁹ e, ao atingirem os ossos das mãos, comumente apresentam-se em um estágio avançado, com extensa destruição óssea, o que, portanto, complica o seu tratamento.¹⁰ Por esse motivo, a reconstrução de lesões volumosas na mão representa um grande desafio, com grande risco de sequelas, amputação de raios, ou deformidades.

O objetivo deste artigo é descrever a técnica de reconstrução de MCs após a ressecção de TCG utilizando enxerto livre de metatarso, por meio do relato de dois casos. O caso 1 é o de uma paciente do sexo feminino de 14 anos com TCG no segundo MC esquerdo, de crescimento rápido. O caso 2 é o de um paciente do sexo masculino de 62 anos com TCG multicêntrico de crescimento mais lento, com piora gradual da dor e função da mão direita ao longo dos últimos 5 anos, localizado no quinto MC e no quinto metatarso ipsilateral.

Técnica Cirúrgica

Para a descrição da técnica cirúrgica, utilizamos como exemplo a paciente do caso 1 (►Fig. 1).

Os critérios objetivos para a escolha do metatarso ideal são a forma e o diâmetro da epífise distal e a largura da diáfise mais semelhantes ao MC a ser ressecado. Inicialmente, foi realizada radiografia da mão contralateral para estabelecer as relações da anatomia normal dos MCs, verificando o comprimento do segundo MC e o tamanho relativo

ao terceiro MC, além de radiografias do pé ipsilateral para determinar qual metatarso se assemelhava mais ao segundo MC (►Fig. 2). A seguir, após osteotomia da base do segundo MC, o tumor foi ressecado em bloco juntamente com a cicatriz da biópsia, tomando-se o cuidado de preservar ao máximo a cápsula articular metacarpo-falângica. Após a ressecção do tumor, foi realizada a coleta do terceiro metatarso ipsilateral com osteotomia na base, tomando-se o cuidado de retirar completamente as partes moles ao seu redor, mas mantendo o máximo dos ligamentos da cápsula articular metatarso-falângica. Foi realizada osteossíntese com placa de minifragmentos e sutura dos ligamentos remanescentes da cápsula articular do segundo MC e do terceiro metatarso (►Fig. 3). Após o procedimento, a paciente foi imobilizada com tala gessada antebraquio-digital com punho entre 20° e 30° de extensão, articulações metacarpo-falângicas entre 70° e 90° de flexão, e articulações interfalângicas em extensão total por 4 semanas. Depois, foi mantida com fisioterapia da mão, em média 3 vezes na semana, e órtese funcional confeccionada por terapeuta ocupacional imobilizando punho e a articulação metacarpo-falângica do segundo dedo nos 6 meses subsequentes, até que fossem observados sinais de consolidação, e que se percebessem sinais radiológicos de aumento da porosidade do enxerto, sugestivos da revascularização. A ►Fig. 4 e a ►Fig. 5 mostram, respectivamente, as imagens pré e pós-operatórias do paciente do caso 2, no qual foi realizada a ressecção do tumor e transferência do terceiro metatarso contralateral.

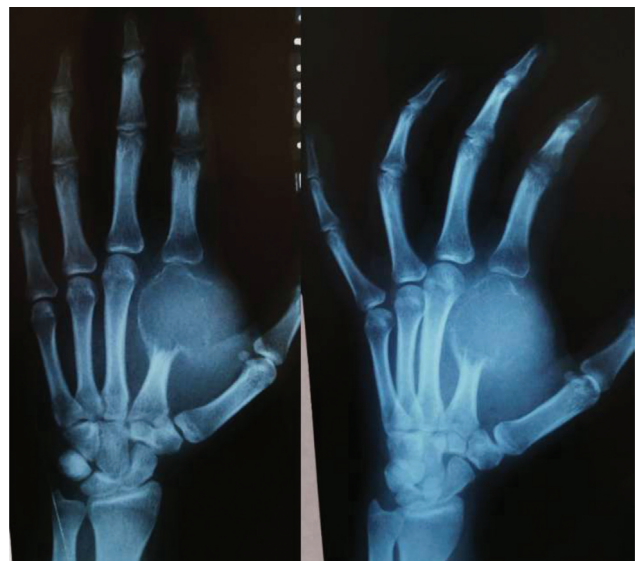

Fig. 1 Caso 1: radiografias frontal e oblíqua da mão esquerda dois meses após a realização de biópsia incisional por cirurgião oncológico. Perceba que a abertura exagerada da pseudocápsula permitiu a rápida expansão do tumor para as partes moles.

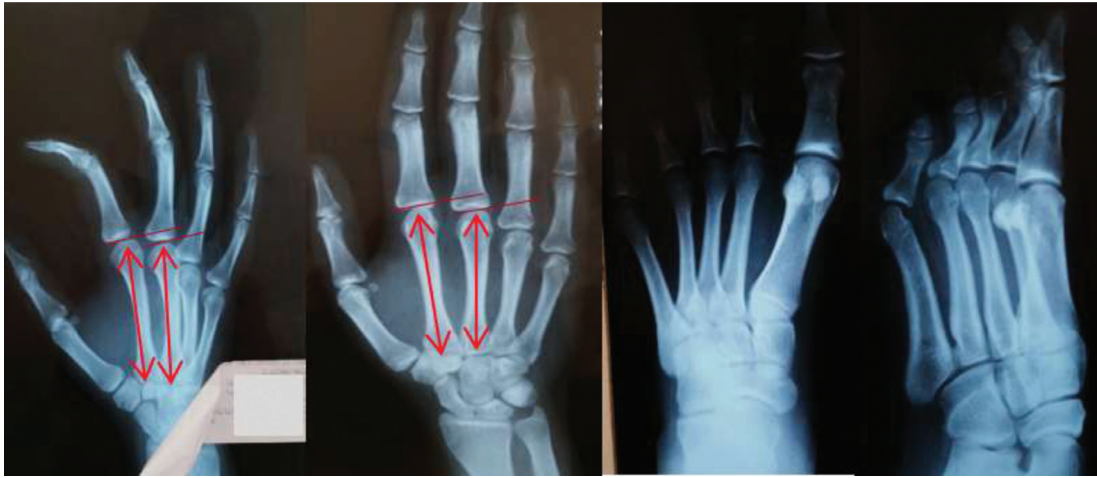


Fig. 2 Caso 1: radiografias da mão direita (normal) e do pé esquerdo (ipsilateral à lesão) para determinação do comprimento do segundo metacarpo (MC) e de sua relação com o terceiro MC, além de verificação de qual metatarso apresentava maior semelhança anatômica com o segundo MC.

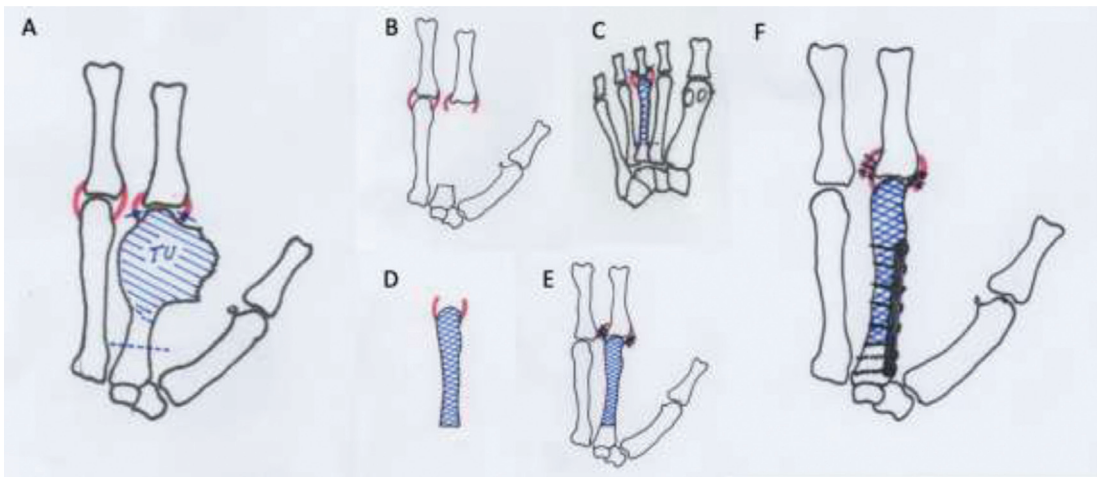


Fig. 3 Esquema da técnica de ressecção do tumor e reconstrução com enxerto osteoarticular livre de metatarso. (A) A linha tracejada demarca o local da osteotomia, e as linhas contínuas demarcam local da secção da cápsula articular (TU = massa tumoral). (B) Mão após a ressecção tumoral, na qual se vê a base do MC e os ligamentos capsulares remanescentes. (C) Escolha do metatarso anatomicamente mais semelhante ao MC; a linha tracejada demarca o local da osteotomia proximal, e as linhas contínuas, o local da ressecção dos ligamentos capsulares. (D) Metatarso livre com suas inserções capsulares. (E) Sutura dos ligamentos capsulares. (F) Osteossíntese com placa de minifragmentos.

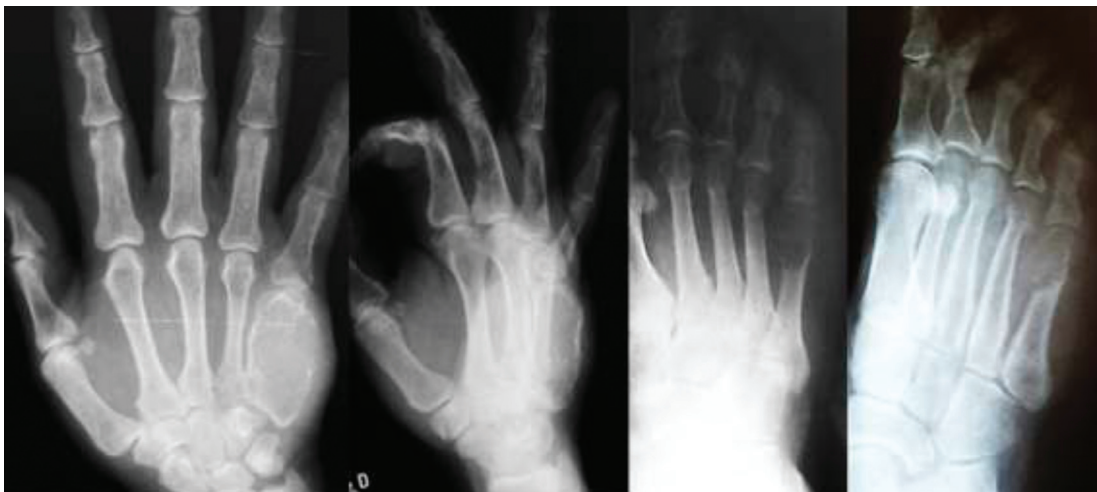


Fig. 4 Caso 2: radiografia frontal e oblíqua de mão e pé direitos evidenciando lesão osteolítica expansiva comprometendo todo o quinto MC direito e a região metaepifisária distal do quinto metatarso direito.

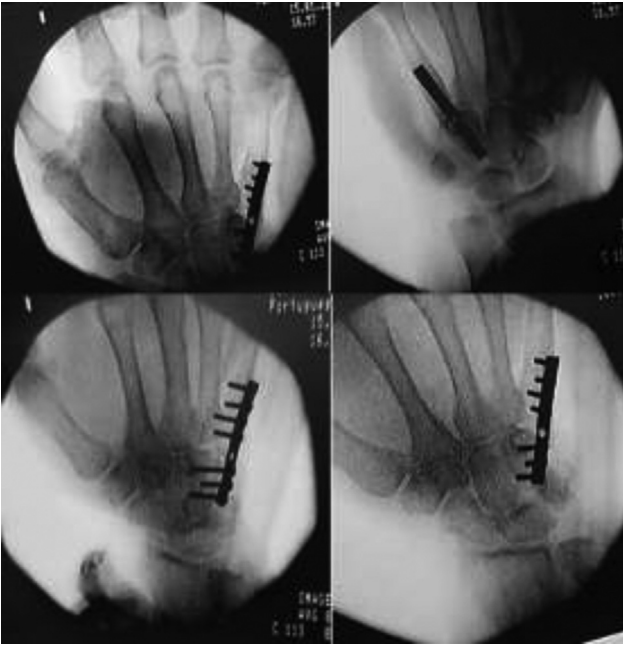


Fig. 5 Caso 2: radiografias anteroposteriores, posteroanteriores e oblíquas no pós-operatório imediato de ressecção do tumor e reconstrução com enxerto osteoarticular livre de metatarso.

Comentários finais

Após seis meses de evolução, a linha de osteotomia não mostrava sinais de consolidação entre o enxerto e o MC hospedeiro, razão pela qual foi realizada enxertia autóloga de ilíaco, que evoluiu com completa consolidação óssea no oitavo mês (→Fig. 6). Atualmente, 5,5 anos após a ressecção, ela se encontra sem sinais de recidiva local, com função considerada excelente de acordo com o MSTS (Musculoskeletal Tumor Society). O paciente masculino apresentou excelente evolução do pós-operatório imediato até a última revisão com dois meses de pós-operatório, quando retornou à sua cidade natal e perdemos seu seguimento.

Nenhum dos pacientes apresentou qualquer queixa de dor nos pés ou alteração da marcha após a retirada dos metatarsos. Dessa maneira, concluímos que a transferência do complexo ligamentar osteoarticular metatarsal, para a reconstrução de defeitos metacarpais após ressecção de tumores de células gigantes, é um procedimento seguro e eficiente, com bons resultados funcionais e estéticos num seguimento de médio prazo.

Nota

Este estudo foi realizado de acordo com a Declaração de Helsinki da Associação Médica Mundial sobre princípios éticos para Pesquisa Médica envolvendo seres humanos, e foi revisado pelo Comitê de Revisão Institucional da Universidade Católica de Pelotas.

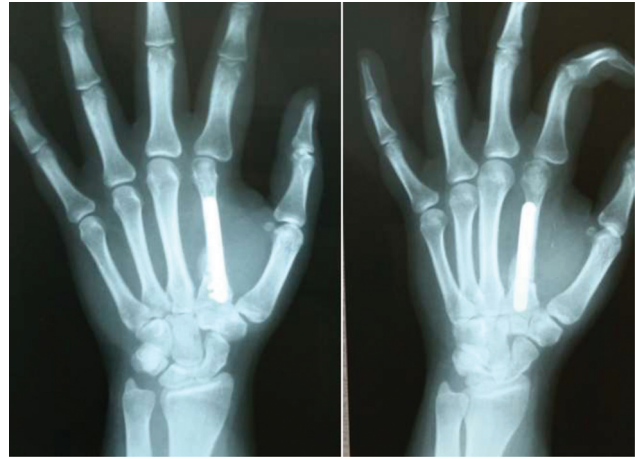

Fig. 6 Paciente do Caso 1 8,5 meses após a ressecção do tumor e a reconstrução com enxerto osteoarticular livre de metatarso. Radiografia com 75 dias de pós-operatório do enxerto de ilíaco, mostrando completa consolidação e integração.

Suporte Financeiro

O autor declara que este trabalho teve suporte do Instituto de Pesquisa e Ensino Home, Brasília, DF, Brasil.

Conflito de Interesses

O autor declara não haver conflito de interesses.

Referências

- Greenspan A, Jundt G, Remagen W. Differential Diagnosis in Orthopaedic Oncology. 2nd ed. Philadelphia: Lippincott Williams & Wilkins; 2007
- Naam NH, Jones SL, Floyd J, Memisoglu EI. Multicentric giant cell tumor of the fourth and fifth metacarpals with lung metastases. *Hand (N Y)* 2014;9(03):389–392
- Wülling M, Engels C, Jesse N, Werner M, Delling G, Kaiser E. The nature of giant cell tumor of bone. *J Cancer Res Clin Oncol* 2001; 127(08):467–474
- Campanacci MBone and Soft Tissue Tumors. Clinical Features, Imaging, Pathology and Treatment. 2nd ed. New York: Springer-Verlag Wien; 1999
- Unni KK, Inwards CY. Dahlin's Bone Tumors- General Aspects and Data on 10,165 Cases. 6th ed. Philadelphia: Lippincott Williams & Wilkins; 2010
- Kalil RK. Giant Cell Tumor of Bone. In: Santini-Araujo E, Kalil RK, Bertoni F, Park YK, editors. Tumors and Tumor-Like Lesions of Bone: For Surgical Pathologists, Orthopedic Surgeons and Radiologists. London: Springer-Verlag; 2015:351–366
- Baptista PPR, Próspero JD, Yonamine ES. Tumor de células gigantes. *Rev Bras Ortop* 2001;36(07):239–244
- Baki ME, Güvercin Y, Yildiz M, Aynaci O, Yildiz K. Giant cell tumor of the metacarpal bone in children: free osteoarticular metatarsal transfer: case report. *J Pediatr Orthop B* 2015;24(01):79–81
- Hoch B, Inwards C, Sundaram M, Rosenberg AE. Multicentric giant cell tumor of bone. Clinicopathologic analysis of thirty cases. *J Bone Joint Surg Am* 2006;88(09):1998–2008
- Maini L, Cheema GS, Yuvarajan P, Gautam VK. Free Osteoarticular Metatarsal Transfer for Giant Cell Tumor of Metacarpal-a Surgical Technique. *J Hand Microsurg* 2011;3(02):89–92