



Artigo Original

O uso da prototipagem tridimensional para o planejamento do tratamento das deformidades ósseas do úmero proximal[☆]



Fernando Carlos Mothes^a, Almiro Britto^a, Fábio Matsumoto^a,
Marco Tonding^{a,*} e Rafael Ruaro^b

^a Grupo de Cirurgia de Ombro, Santa Casa de Misericórdia de Porto Alegre, Porto Alegre, RS, Brasil

^b Hospital Unimed Nordeste, Caxias do Sul, RS, Brasil

INFORMAÇÕES SOBRE O ARTIGO

Histórico do artigo:

Recebido em 9 de maio de 2017

Aceito em 18 de julho de 2017

On-line em 8 de janeiro de 2018

Palavras-chave:

Úmero

Deformidades congênicas das

extremidades superiores

Fraturas ósseas

Artroplastia

Osteotomia

RESUMO

Objetivo: Descrever o uso da prototipagem tridimensional ou prototipagem rápida em resina acrílica na criação de modelos sintéticos tridimensionais para facilitar o entendimento das deformidades ósseas do ombro.

Métodos: Foram analisados cinco pacientes entre 11 e 73 anos, tratados entre 2008 e 2013, com deformidades glenoumerais, que necessitavam de uma avaliação mais precisa da alteração anatômica, nos quais foi feita a prototipagem tridimensional.

Resultados: O paciente 1 foi tratado conservadoramente e aguarda artroplastia da cabeça umeral caso haja piora dos sintomas. O paciente 2 foi submetido a osteotomia valgizante do úmero proximal, fixada com placa bloqueada de quadril pediátrica conforme avaliação prévia da prototipagem. O paciente 3 foi submetido a desinserção do manguito e plastia dos tubérculos e posterior reinserção do manguito rotador. O paciente 4 foi submetido a ressecção artroscópica do degrau articular, capsulotomia 360 graus e tenólise do subescapular. O paciente 5 foi submetido a artroplastia reversa de ombro com enxerto ósseo em L na glenoide posterossuperior.

Conclusão: A prototipagem rápida em resina acrílica permite um melhor planejamento pré-operatório no tratamento das deformidades ósseas no ombro, minimiza o risco de intercorrências intraoperatórias, numa tentativa de aprimorar os resultados.

© 2017 Publicado por Elsevier Editora Ltda. em nome de Sociedade Brasileira de Ortopedia e Traumatologia. Este é um artigo Open Access sob uma licença CC BY-NC-ND (<http://creativecommons.org/licenses/by-nc-nd/4.0/>).

[☆] Trabalho desenvolvido no Grupo de Cirurgia de Ombro, Santa Casa de Misericórdia de Porto Alegre, Porto Alegre, RS, Brasil.

* Autor para correspondência.

E-mail: marcotonding@gmail.com (M. Tonding).

<https://doi.org/10.1016/j.rbo.2017.07.011>

0102-3616/© 2017 Publicado por Elsevier Editora Ltda. em nome de Sociedade Brasileira de Ortopedia e Traumatologia. Este é um artigo Open Access sob uma licença CC BY-NC-ND (<http://creativecommons.org/licenses/by-nc-nd/4.0/>).

Application of three-dimensional prototyping in planning the treatment of proximal humerus bone deformities

A B S T R A C T

Keywords:

Humerus
Upper extremity congenital deformities
Bone fractures
Arthroplasty
Osteotomy

Objective: To describe the use of three-dimensional prototyping or rapid prototyping in acrylic resin to create synthetic three-dimensional models in order to promote the understanding of bone deformities of the shoulder.

Methods: Five patients were analyzed between ages of 11 and 73 years old, treated between 2008 and 2013 with glenohumeral deformities that required a more thorough review of the anatomical alterations, for whom three-dimensional prototyping was performed.

Results: Patient 1 was treated conservatively and is awaiting humeral head arthroplasty if symptoms get worse. Patient 2 underwent a valgus proximal humerus osteotomy secured with pediatric locked hip plate according to a prior assessment with prototyping. Patient 3 underwent a disinsertion of the rotator cuff, tubercleplasty and posterior reinsertion of the rotator cuff. Patient 4 underwent an arthroscopic step-off resection, 360-degree capsulotomy, and tenolysis of the subscapularis. Patient 5 underwent a reverse shoulder arthroplasty with an L-shaped bone graft on the posterior glenoid.

Conclusions: Rapid prototyping in acrylic resin allows a better preoperative planning in treatment of bone deformities in the shoulder, minimizing the risk of intraoperative complications in an attempt to improve the results.

© 2017 Published by Elsevier Editora Ltda. on behalf of Sociedade Brasileira de Ortopedia e Traumatologia. This is an open access article under the CC BY-NC-ND license (<http://creativecommons.org/licenses/by-nc-nd/4.0/>).

Introdução

O ombro é a articulação de maior amplitude de movimento do corpo humano e, para o seu bom funcionamento, é imprescindível que todas as estruturas articulares e periarticulares estejam em posição anatômica.¹⁻⁶ A anatomia óssea tem um papel fundamental, pois serve de base para a origem e inserção de todos os demais tecidos como cartilagem, *labrum*, ligamentos, músculos e tendões. As alterações do arcabouço ósseo causam um desequilíbrio biomecânico com mudanças na congruência articular, no comprimento e na angulação dos músculos e leva à disfunção da cintura escapular.⁴

As deformidades ósseas da extremidade proximal do úmero podem ser traumáticas (fraturas) ou degenerativas (artrose). Para o tratamento adequado dessas deformidades, é importante um entendimento das alterações anatômicas através dos exames de imagens. A radiografia simples é limitada, pois proporciona uma imagem bidimensional.⁷ A tomografia computadorizada com reconstruções tridimensionais permite uma avaliação mais detalhada da anatomia óssea, mas ainda apresenta limitações, como acurácia limitada e magnificância do exame, além de não permitir o manuseio da estrutura estudada.^{8,9}

A prototipagem rápida é um método que confecciona modelos tridimensionais reais a partir de modelos tridimensionais virtuais.^{10,11} Ela reproduz em modelos sintéticos uma cópia tridimensional precisa da anatomia óssea. Essa técnica foi desenvolvida nos anos 1980, foi usada inicialmente para fins industriais e reconstruções detalhadas de esculturas complexas.⁸ Na área da saúde, é conhecida como MRP – *Medical Rapid Prototyping* – e usada mais comumente nas cirurgias bucomaxilofaciais e nas neurocirurgias.¹² As primeiras reconstruções com prototipagem foram usadas para

reconstruções bucomaxilofaciais no início dos anos 1990 e aplicadas às cirurgias ortopédicas no fim daquela década.¹³ Hoje em dia, o uso biomédico da prototipagem já representa cerca de 10% do mercado total de uso dessa tecnologia, principalmente nas cirurgias de reconstrução bucomaxilofaciais e neurológicas,^{11,13} foi usada até na confecção de guias para colocação de parafusos planejados pré-operatoriamente.^{14,15}

Na área ortopédica, a prototipagem pode ser usada desde o tratamento de fraturas e consolidações viciosas até o planejamento de órteses ortopédicas.^{13,16-18} A técnica é composta por dois estágios: um virtual (imagem tridimensional) e um físico (fabricação do modelo). Inicialmente, é feita uma imagem computadorizada da estrutura a ser estudada e depois o modelo físico é construído através de deposição de material sintético por lâminas (CAD – *computer aided design*).^{10,11,19,20}

Com o auxílio dos modelos sintéticos produzidos através da técnica de prototipagem, o cirurgião tem a possibilidade de fazer um planejamento pré-operatório preciso^{9,21} ao executar a técnica no molde antes da cirurgia ou até mesmo se usar o molde no transoperatório uma vez que os modelos tridimensionais produzidos a partir de poliamida podem ser esterilizados em autoclave.²²

Neste trabalho, descreveremos cinco casos clínicos, nos quais foi usada a técnica da prototipagem para o estudo das deformidades ósseas do ombro. O objetivo é divulgar e assegurar aos cirurgiões ortopédicos um método mais eficiente e acessível de planejamento cirúrgico.

Material e métodos

Os autores relatam cinco casos de pacientes em que foi feita a prototipagem tridimensional. O objetivo não foi analisar o resultado final, e sim mostrar como a prototipagem pode

auxiliar no diagnóstico, no entendimento das lesões e no planejamento das cirurgias.

Caso 1 – paciente com artrose glenoumeral por condrólise, causada por âncoras metálicas pós-reparo de instabilidade de ombro. Caso 2 – paciente de 11 anos com deformidade em varo do úmero proximal devido barra óssea, seqüela de fratura epifisiólise. Caso 3 – paciente com consolidação viciosa do úmero proximal, seqüela de fratura em quatro partes impactada em valgo. Caso 4 – fratura do úmero proximal, fixada com placa bloqueada, com rigidez grave e degrau articular. Caso 5 – paciente com artropatia degenerativa do manguito rotador, com erosão posterior da glenoide. Foram feitos modelos sólidos em terceira dimensão das articulações envolvidas, a partir de cortes tomográficos e, após, analisados em *software* específico.

Resultados

Caso 1

Masculino, 32 anos, submetido a videoartroscopia de ombro direito em outro serviço, havia cinco anos, devido a luxação recidivante. Na época, fora feita capsuloplastia e reinserção do labrum com âncoras metálicas. Após a cirurgia, o paciente iniciou com dor e limitação dos movimentos. Evoluiu com dor discreta, mas importante perda de rotação interna e externa. Os exames de imagem mostram uma artrose glenoumeral com osteófitos umerais que envolveu a glenoide (fig. 1A). Fizemos o exame de prototipagem para entender melhor a deformidade e planejar um possível tratamento cirúrgico com remoção dos osteófitos. Como a prototipagem evidenciou perda da esfericidade da cabeça umeral (fig. 1B), o único tratamento cirúrgico possível seria a artroplastia parcial do ombro. Optamos pela conduta expectante uma vez que os sintomas do paciente eram leves.

Caso 2

Masculino, 11 anos, refere perda progressiva da ADM do ombro esquerdo com encurtamento do braço (fig. 2A). História de trauma no ombro havia quatro anos, após queda de árvore. Desde então, era acompanhado por um ortopedista pediátrico. O exame de imagem evidenciou importante deformidade em varo do úmero proximal, seqüela de barra óssea na parte medial da fise do úmero proximal (fig. 2B). Fizemos a prototipagem para planejar a osteotomia corretiva e o implante a ser usado. Foi feita remoção da barra óssea com interposição

de gordura, osteotomia valgizante com cunha de subtração lateral, fixada com uma placa bloqueada de quadril pediátrico (fig. 2C).

Caso 3

Feminina, 69 anos, com seqüela de fratura da extremidade proximal do úmero esquerdo, ocorrida havia seis meses, apresentava dor e limitação funcional no ombro. No exame radiográfico, foram diagnosticadas fraturas dos tubérculos maior, com desvio posterossuperior menor, e do colo cirúrgico com desvio em valgo. Nesse caso, fizemos a prototipagem do lado contralateral com o uso de uma tomografia em espelho do úmero direito (fig. 3A-C). Como a deformidade de tubérculo maior era muito grande em vários planos, fizemos a desinserção do manguito, seguida de uma tuberculoplastia e reinserção dos tendões.

Caso 4

Masculino, 59 anos, sofreu uma queda de altura, ocasionava uma fratura da extremidade proximal do úmero em quatro partes, de acordo com a classificação de Neer, foi feita redução aberta e fixação com placa bloqueada de úmero proximal. Evoluiu com dor e limitação passiva da ADM, principalmente da rotação interna. Feita a prototipagem, ficou evidenciado um degrau articular anterior na cabeça umeral, causou o bloqueio da mobilidade (fig. 4A e B). Foi feita uma artroscopia para ressecção do degrau articular, com ponteira de *shaver* ósseo e feita um capsulotomia de 360°.

Caso 5

Feminina, 73 anos, com artropatia degenerativa do manguito rotador no ombro direito, com erosão posterossuperior na glenoide (fig. 5A). Foi feita a prototipagem para planejamento da enxertia na glenoide. A paciente foi submetida a prótese reversa com enxerto ósseo de íliaco em L na glenoide, que modelou a erosão (fig. 5B).

Discussão

O tratamento das fraturas complexas e das consolidações viciosas do úmero apresentam resultados imprevisíveis e ruins.¹⁻⁶ Muitas vezes são necessárias osteotomias corretivas e a dificuldade está em saber onde e como fazê-las

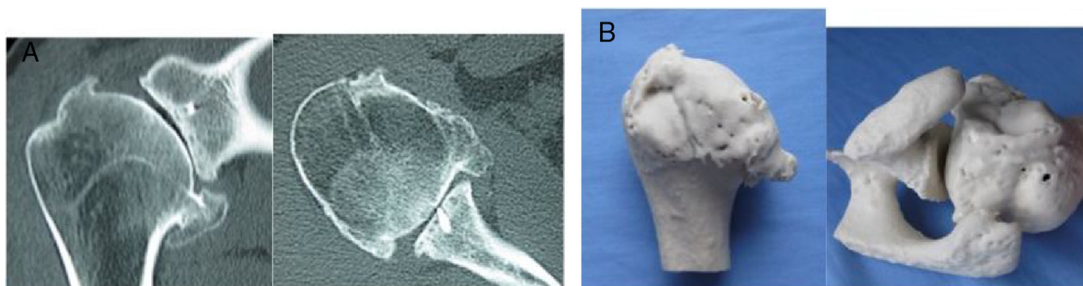


Figura 1 – A, tomografia computadorizada demonstra artrose severa glenoumeral após tratamento artroscópico de instabilidade anterior ombro; B, prototipagem tridimensional demonstra perda da esfericidade da cabeça umeral.

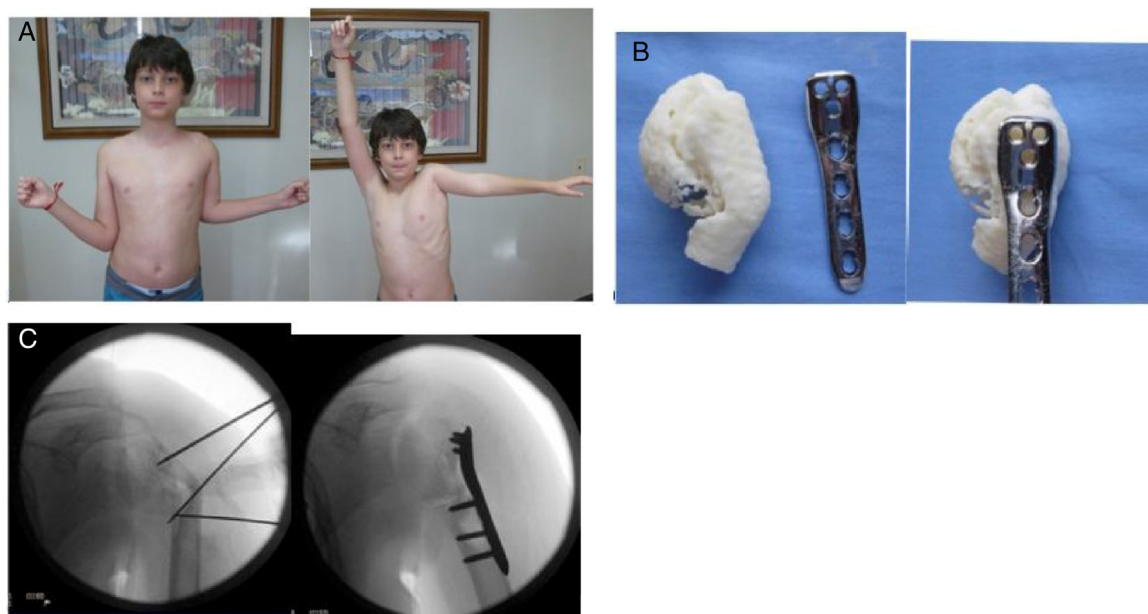


Figura 2 – A, paciente com perda da amplitude de movimento em ombro esquerdo e encurtamento do braço esquerdo; B, prototipagem tridimensional para planejamento cirúrgico; C, fluoroscopia intraoperatória do procedimento cirúrgico.

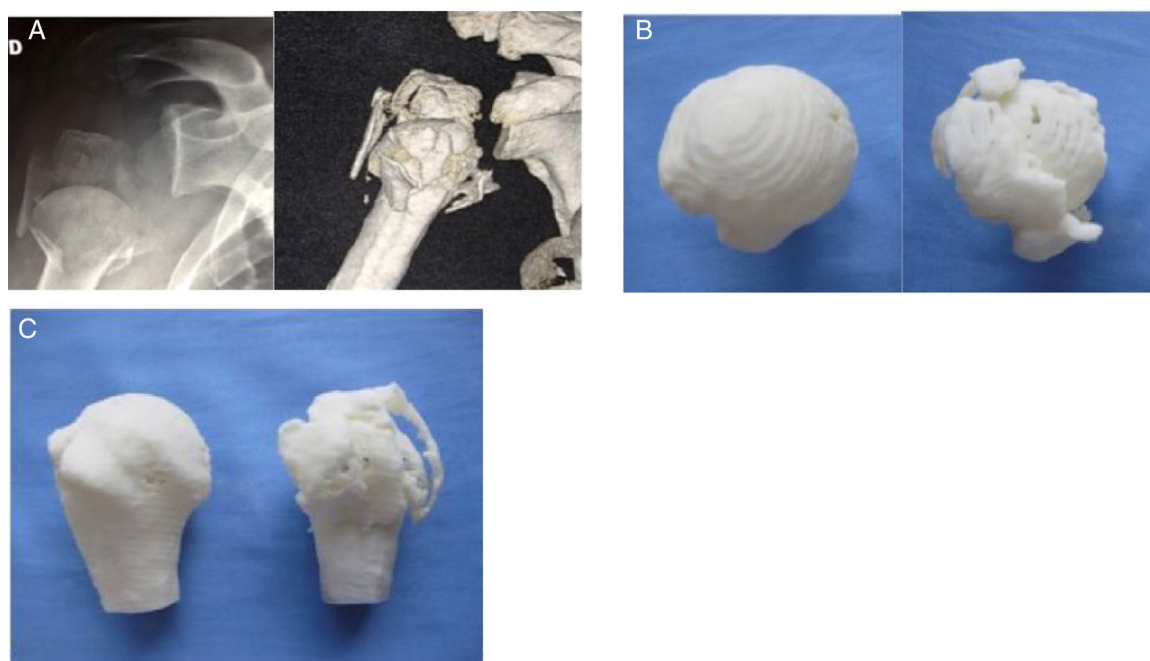


Figura 3 – A, consolidação viciosa de fratura extremidade proximal do úmero direito; B, prototipagem tridimensional demonstra grande deformidade; C, prototipagem tridimensional em espelho de ombro contralateral.

tridimensionalmente.^{2,3,5,6,8} Os exames de imagem são limitados na medida em que não permitem o livre manuseio da peça estudada. O uso de *softwares* com correção tridimensional é útil como simulação do procedimento,^{8,9,21} mas a compreensão desse se dá em duas dimensões, uma vez que o modelo está dentro da tela do computador, o que prejudica o entendimento da complexidade da lesão. A prototipagem rápida é uma opção interessante para esses casos, pois permite um entendimento perfeito das deformidades ósseas.

Algumas das principais vantagens do uso desses modelos são: melhor entendimento da configuração da fratura ou deformidade; noção de profundidade das estruturas, o que não há nas imagens; oportunidade de manusear a lesão e fazer a cirurgia no modelo antes de fazê-la no próprio paciente, o que do ponto de vista do planejamento pré-operatório é incomparável aos tradicionais desenhos ou até mesmo à reprodução da cirurgia em *software* específico; redução do tempo cirúrgico com conseqüente diminuição de perdas sanguíneas e de

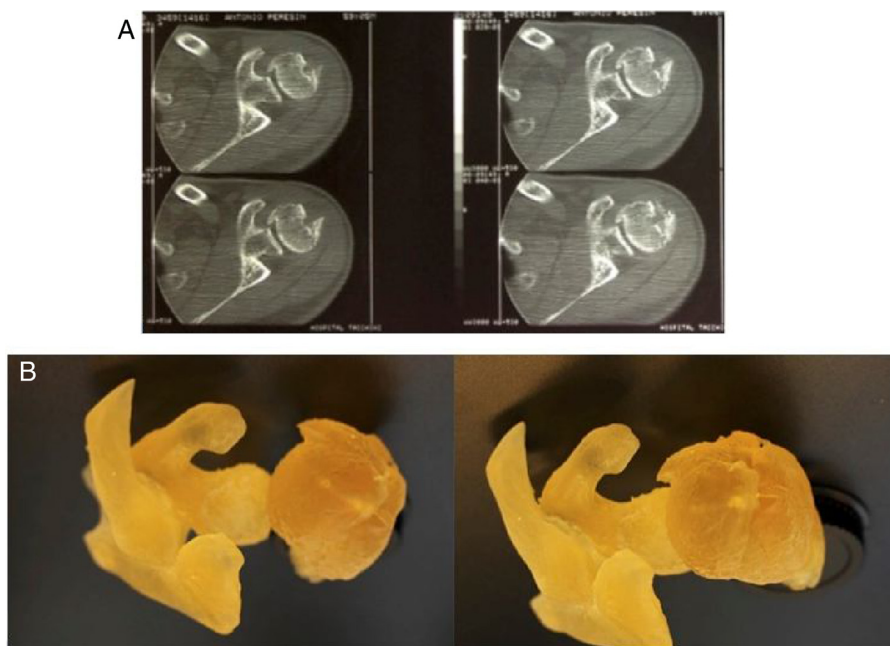


Figura 4 – A, tomografia computadorizada demonstra deformidade articular; B, prototipagem demonstra bloqueio ósseo da mobilidade.

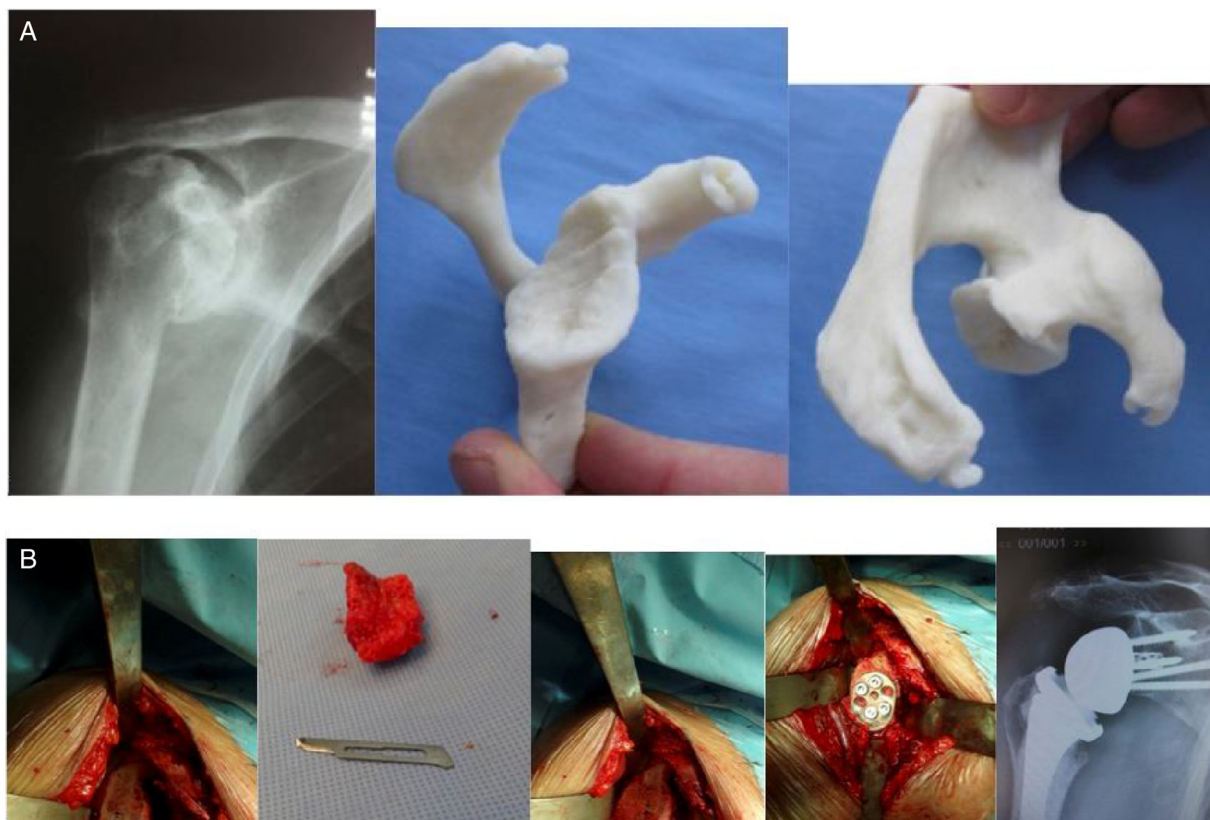


Figura 5 – A, artropatia degenerativa do manguito rotador e prototipagem evidenciam erosão posterossuperior na glenoide; B, submetida a artroplastia reversa com enxerto em L, modela a erosão.

risco de infecção; possibilidade de reconstrução mais anatômica; oportunidade de usar os moldes no intraoperatório, pois o material é esterilizável.^{7-9,12,13,16,23}

A prototipagem ainda pode ajudar no planejamento de cirurgias através da simetria do lado contralateral, como demonstrado no caso 3, em que foi prototipado o úmero oposto, com base em uma tomografia em espelho. Dessa forma, tivemos a exata noção das deformidades ósseas do úmero proximal, uma vez que tínhamos em mãos o protótipo do lado contralateral invertido em “espelho”.

O desvio em varo da cabeça umeral, por exemplo, é comum em sequelas de fraturas do úmero proximal e pode causar limitação de elevação, flexão e abdução do ombro.⁴ Consolidações viciosas com desvios acima de 20°, como mostrado no caso 2, devem ser corrigidas, pois não são bem toleradas pelo paciente.^{24,25} Acreditamos que, nesses casos, a ajuda da prototipagem é ainda maior, pois, além de proporcionar um estudo anatômico mais detalhado, é possível planejar e fazer as osteotomias antes do procedimento cirúrgico e reproduzi-las no intraoperatório, possibilita, até, estimar o tamanho dos implantes que serão empregados, seu local de colocação, o que diminuirá o tempo cirúrgico e possíveis erros de mensuração.

Recentemente, Iannotti et al. relatou a dificuldade para avaliar as deformidades da glenoide e a possibilidade de soltura precoce dos componentes glenoideos mal-implantados.¹⁴ Nesse trabalho, ele usa a prototipagem na confecção de um guia feito com fio de Kirschner e cimento ósseo (polimetilmetacrilato) antes do procedimento cirúrgico para auxiliar na perfuração definitiva do pino central do implante glenoideo, o que minimiza a chance de mau posicionamento.

A prototipagem tridimensional também pode ter uma excelente indicação nas fraturas agudas, mostra ao cirurgião os desvios dos fragmentos ósseos, permite que ele visualize e manuseie as reduções que serão necessárias e mensure o tamanho dos implantes que serão usados. Resch et al.²⁶ usaram modelos de prototipagem para um estudo de classificação das fraturas agudas do úmero proximal. Brown et al.²¹ chega a questionar se a prototipagem rápida seria o futuro da cirurgia do trauma, uma vez que é possível o cirurgião se beneficiar ao manusear a fratura antes de operá-la, o que facilita a conceitualização e o entendimento dos padrões da lesão, especialmente nos casos de fratura da coluna e do acetábulo.

Neste trabalho, não foram feitas reproduções com outras estruturas ósseas, mas há na literatura vários trabalhos que relatam o uso da técnica em outras regiões, como o quadril e a coluna.^{9,27-29} Certamente, a prototipagem pode ser usada em qualquer estrutura óssea, na qual seja feita a tomografia computadorizada.

Atualmente, a confecção de material de osteossíntese com o auxílio da prototipagem já é feita,³⁰ o que permite a pré-modelagem de placas, a fabricação de órteses sob medida e o planejamento para o melhor posicionamento e tamanho dos parafusos.

Conclusão

Acreditamos que a técnica da prototipagem seja um método útil de reproduzir as alterações ósseas nas deformidades

e nos desvios do úmero proximal e glenoide, proporciona um planejamento pré-operatório mais preciso e minimiza as complicações decorrentes do difícil entendimento tridimensional de tais alterações. O presente estudo apresenta limitações decorrentes do número pequeno de casos e da ausência de um grupo controle, necessita de maior investigação para determinar o seu valor clínico.

Conflitos de interesse

Os autores declaram não haver conflitos de interesse.

REFERÊNCIAS

- Boileau P, Krishnan SG, Tinsi L, Walch G, Coste JS, Molé D. Tuberosity malposition and migration: reasons for poor outcomes after hemiarthroplasty for displaced fractures of the proximal humerus. *J Shoulder Elbow Surg.* 2002;11(5):401-12.
- Boileau P, Trojani C, Walch G, Krishnan SG, Romeo A, Sinnerton R. Shoulder arthroplasty for the treatment of the sequelae of fractures of the proximal humerus. *J Shoulder Elbow Surg.* 2001;10(4):299-308.
- Smith AM, Mardones RM, Sperling JW, Cofield RH. Early complications of operatively treated proximal humeral fractures. *J Shoulder Elbow Surg.* 2007;16(1):14-24.
- Benegas E, Zoppi Filho A, Ferreira Filho AA, Ferreira Neto AA, Negri JH, Prada FS, et al. Surgical treatment of varus malunion of the proximal humerus with valgus osteotomy. *J Shoulder Elbow Surg.* 2007;16(1):55-9.
- Siegel JA, Dines DM. Techniques in managing proximal humeral malunions. *J Shoulder Elbow Surg.* 2003;12(1):69-78.
- Antuña SA, Sperling JW, Sánchez-Sotelo J, Cofield RH. Shoulder arthroplasty for proximal humeral malunions: long-term results. *J Shoulder Elbow Surg.* 2002;11(2):122-9.
- Zhang YZ, Lu S, Chen B, Zhao JM, Liu R, Pei GX. Application of computer-aided design osteotomy template for treatment of cubitus varus deformity in teenagers: a pilot study. *J Shoulder Elbow Surg.* 2011;20(1):51-6.
- Bagaria V, Deshpande S, Rasalkar DD, Kuthe A, Paunipagar BK. Use of rapid prototyping and three-dimensional reconstruction modeling in the management of complex fractures. *Eur J Radiol.* 2011;80(3):814-20.
- Yang JC, Ma XY, Lin J, Wu ZH, Zhang K, Yin QS. Personalised modified osteotomy using computer-aided design-rapid prototyping to correct thoracic deformities. *Int Orthop.* 2011;35(12):1827-32.
- Yang S, Leong KF, Du Z, Chua CK. The design of scaffolds for use in tissue engineering. Part II. Rapid prototyping techniques. *Tissue Eng.* 2002;8(1):1-11.
- Lantada AD, Morgado PL. Rapid prototyping for biomedical engineering: current capabilities and challenges. *Annu Rev Biomed Eng.* 2012;14:73-96.
- Peng Q, Tang Z, Liu O, Peng Z. Rapid prototyping-assisted maxillofacial reconstruction. *Ann Med.* 2015;47(3):186-208.
- Ahn DG, Lee JY, Yang DY. Rapid prototyping and reverse engineering application for orthopedic surgery planning. *Journal of Mechanical Science and Technology.* 2006;20(1):19-28.
- Iannotti JP, Greeson C, Downing D, Sabesan V, Bryan JA. Effect of glenoid deformity on glenoid component placement in primary shoulder arthroplasty. *J Shoulder Elbow Surg.* 2012;21(1):48-55.

15. Van der Meer WJ, Vissink A, Raghoobar GM, Visser A. Digitally designed surgical guides for placing extraoral implants in the mastoid area. *Int J Oral Maxillofac Implants.* 2012;27(3):703-7.
16. Yang JC, Ma XY, Lin J, Wu ZH, Zhang K, Yin QS. Personalised modified osteotomy using computer-aided design-rapid prototyping to correct thoracic deformities. *Int Orthop.* 2011;35(12):1827-32.
17. Schrank ES, Hitch L, Wallace K, Moore R, Stanhope SJ. Assessment of a virtual functional prototyping process for the rapid manufacture of passive-dynamic ankle-foot orthoses. *J Biomech Eng.* 2013;135(10):101011-7.
18. Mavroidis C, Ranky RG, Sivak ML, Patriitti BL, DiPisa J, Caddle A, et al. Patient specific ankle-foot orthoses using rapid prototyping. *J Neuroeng Rehabil.* 2011;8:1.
19. Da Rosa EL, Oleskovicz CF, Aragão BN. Rapid prototyping in maxillofacial surgery and traumatology: case report. *Braz Dent J.* 2004;15(3):243-7.
20. Li MG, Tian XY, Chen XB. A brief review of dispensing-based rapid prototyping techniques in tissue scaffold fabrication: role of modeling on scaffold properties prediction. *Biofabrication.* 2009;1(3):032001.
21. Brown GA, Firozabakhsh K, DeCoster TA, Reyna JR Jr, Moneim M. Rapid prototyping: the future of trauma surgery? *J Bone Joint Surg Am.* 2003;85 Suppl 4:49-55.
22. Fogaça ACM, Dreyer J, Júnior AN, Moraes JF, Oliveira MG. Dimensional accuracy of select laser sintering and three-dimensional printing biomodels after autoclaving: a preliminar descriptive study. *Arch Oral Res.* 2011;7(1):27-33.
23. Kermer C, Lindner A, Friede I, Wagner A, Millesi W. Preoperative stereolithographic model planning for primary reconstruction in craniomaxillofacial trauma surgery. *J Craniomaxillofac Surg.* 1998;26(3):136-9.
24. Solberg BD, Moon CN, Franco DP, Paiement GD. Surgical treatment of three and four-part proximal humeral fractures. *J Bone Joint Surg Am.* 2009;91(7):1689-97.
25. Solberg BD, Moon CN, Franco DP, Paiement GD. Locked plating of 3- and 4-part proximal humerus fractures in older patients: the effect of initial fracture pattern on outcome. *J Orthop Trauma.* 2009;23(2):113-9.
26. Resch H. Proximal humeral fractures: current controversies. *J Shoulder Elbow Surg.* 2011;20(5):827-32.
27. Kawaguchi Y, Nakano M, Yasuda T, Seki S, Hori T, Kimura T. Development of a new technique for pedicle screw and Magerl screw insertion using a 3-dimensional image guide. *Spine (Phila Pa 1976).* 2012;37(23):1983-8.
28. Zhang YZ, Chen B, Lu S, Yang Y, Zhao JM, Liu R, et al. Preliminary application of computer-assisted patient-specific acetabular navigational template for total hip arthroplasty in adult single development dysplasia of the hip. *Int J Med Robot.* 2011;7(4):469-74.
29. Lu S, Zhang YZ, Wang Z, Shi JH, Chen YB, Xu XM, et al. Accuracy and efficacy of thoracic pedicle screws in scoliosis with patient-specific drill template. *Med Biol Eng Comput.* 2012;50(7):751-8.
30. Morrison DA, Guy DT, Day RE, Lee GY. Simultaneous repair of two large cranial defects using rapid prototyping and custom computer-designed titanium plates: a case report. *Proc Inst Mech Eng H.* 2011;225(11):1108-12.