



## Relato de Caso

# Fibromixoma acral superficial do polegar: relato de caso

Bruno Gonçalves Schroder e Souza,<sup>1\*</sup> Tales Pereira Lisboa,<sup>2</sup> Victor Atsushi Kosuja Barbosa,<sup>2</sup> José Paulo Sabino de Almeida,<sup>3</sup> Carlos Eduardo Bacchi,<sup>4</sup> Valter Gonçalves Souza<sup>5</sup>

<sup>1</sup>Mestre em Medicina; Ortopedista e Traumatologista do Hospital de Misericórdia de Santos Dumont, Santos Dumont, MG, Brasil.

<sup>2</sup>Acadêmico de Medicina da Universidade Federal de Juiz de Fora, Juiz de Fora, MG, Brasil.

<sup>3</sup>Ortopedista e Traumatologista da Clínica ORTRA, Juiz de Fora, MG, Brasil.

<sup>4</sup>Doutor em Medicina e Livre-docente da Universidade Estadual Paulista (Unesp) de Botucatu; Médico Patologista do Laboratório Bacchi, Consultoria em Patologia, Botucatu, SP, Brasil.

<sup>5</sup>Ortopedista e Traumatologista; Chefe do Serviço de Ortopedia e Traumatologia do Hospital de Misericórdia de Santos Dumont, Santos Dumont, MG, Brasil.

Trabalho feito no Hospital de Misericórdia de Santos Dumont, Santos Dumont, MG, Brasil.

### INFORMAÇÕES SOBRE O ARTIGO

Histórico do artigo:

Recebido em 27 de fevereiro de 2012

Aprovado em 17 de julho de 2012

Palavras-chave:

Polegar/cirurgia

Fibroma/diagnóstico

Mãos/cirurgia

Patologia clínica

Antígenos de superfície

### R E S U M O

Os autores relatam um caso de fibromixoma acral superficial (FAS), que se apresentou como massa indolor em região dorso-radial periungueal do polegar da mão direita em um paciente do sexo masculino de 74 anos. Trata-se de uma neoplasia benigna rara, recentemente descrita, que atinge pele e tecido subcutâneo das extremidades dos dedos das mãos e dos pés, com preferência da região da placa ungueal de adultos do sexo masculino. O tratamento cirúrgico foi feito com a excisão em bloco com margens da lesão e fragmento de unha e matriz, conforme recomendado na literatura. Embora recidivas locais possam ocorrer em até 22% dos casos, o paciente encontra-se assintomático, sem deformidades ou limitações funcionais e sem sinais de recorrência do tumor após 18 meses de cirurgia. Não temos conhecimento de nenhum relato semelhante na literatura brasileira.

© 2013 Sociedade Brasileira de Ortopedia e Traumatologia. Publicado pela Elsevier Editora Ltda. Todos os direitos reservados.

### Superficial Acral Fibromyxoma of the Thumb: a case report

### A B S T R A C T

The authors report a case of superficial acral fibromyxoma (SAF) in a 74-year-old male who presented with a painless mass in a periungual dorsoradial region of the right thumb. It is a rare benign neoplasm, which was recently described, that arouse on the skin and subcutaneous tissue of the hands and feet, especially in the proximity to the ungueal region

Keywords:

Thumb/surgery

Fibroma/diagnosis

Hands/surgery

\*Autor para correspondência: Av. Getúlio Vargas, 316, 3º andar, Centro, CEP: 36 240-000, Santos Dumont, MG, Brasil.

E-mail: brunogss01@yahoo.com.br

Pathology, clinical  
Antigens, surface

of male adults. Surgical treatment was performed with the excision in blocks of the margins of the lesion and fragmentation of the nail and nail matrix, according to the literature recommendation. Although there may be local recurrence in 22% of the cases, the patient presents no symptoms, deformities or functional limitations. In addition, there was no sign of tumor recurrence 18 months after the surgery. We are not aware of a similar case report in the Brazilian literature.

© 2013 Sociedade Brasileira de Ortopedia e Traumatologia. Published by Elsevier Editora Ltda. All rights reserved.

## Introdução

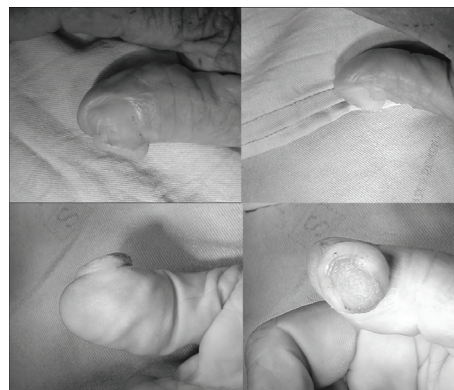
Fibromixoma acral superficial (FAS) é um tumor mixoide de descrição recente por Fetsch et al.,<sup>1</sup> que acomete preferencialmente a região subungueal ou periungueal. Geralmente se manifesta por meio de uma massa indolor de crescimento lento que acomete principalmente adultos do sexo masculino. No que diz respeito à análise histológica, apresenta-se como uma neoplasia mal circunscrita composta de células neoplásicas fusiformes ou estreladas com grau variado de pleomorfismo, dispostas em estroma mixoide e colagenoso. As células fusiformes apresentam imunorreatividade para CD34, CD99, vimentina e focalmente para antígeno de membrana epitelial (EMA). Vasos sanguíneos predominam na área mixoide e mastócitos costumam estar distribuídos em toda a lesão. Na maioria dos casos o prognóstico é benigno, embora haja relatos de casos com recorrência local.<sup>2</sup>

A divulgação de casos desse tumor serve ao propósito de informar cirurgiões e patologistas sobre o correto diagnóstico dessas lesões, por se tratar de um tumor raro, sujeito a recidivas, cujos diagnósticos diferenciais incluem tumores malignos como o dermatofibrossarcoma protuberans e o dermatofibrossarcoma mixoide.<sup>3-5</sup>

## Relato do caso

Paciente do sexo masculino de 74 anos com tumoração pouco dolorosa de crescimento progressivo havia cerca de 10 anos na região dorso-radial periungueal do polegar da mão direita. O paciente estava aposentado e a ocupação prévia era de trabalhador rural. Relatava dois episódios prévios de trauma no local da tumoração já formada, resultando em ulceração seguida por rápida cicatrização. Os dados referentes à história patológica pregressa, social e familiar não continham elementos relevantes ao diagnóstico.

O exame físico revelava tumor periungueal na região dorsorradial do polegar da mão direita, de formato ovalado rechaçando medialmente a unha, a matriz ungueal e o eponíquio. No centro da lesão era evidente uma depressão epitelizada sugerindo ulceração prévia (Fig. 1). O tumor tinha consistência firme e aderida aos planos profundos e era levemente doloroso à palpação. O polegar apresentava perfusão íntegra sem sinais de aumento da vascularização local ou qualquer outro sinal flogístico. A transiluminação confirmava a natureza sólida da lesão. Não havia alterações de mobilidade do dedo. O paciente queixava hiperestesia local à palpação, com Tinnel negativo.




**Fig. 1 - Imagens pré-operatórias do polegar direito demonstram tumoração volumosa no bordo dorso radial do dedo. A partir do canto superior esquerdo, no sentido horário: vista dorsal, vista ulnar, vista palmar e vista radial.**

Radiografia simples demonstrava tumoração com densidade semelhante às partes moles adjacentes, sem calcificações, sem erosão óssea, deformidades ou reação periosteal.

Foi feita exérese em bloco da lesão com um fragmento de unha e matriz, sob bloqueio anestésico troncular. A excisão pretendida foi do tipo marginal, pois se suspeitava tratar de lesão benigna. Mesmo assim foi necessário aprofundar a incisão até a falange óssea e houve necessidade de rotação de retalho cutâneo local para fechamento primário da lesão.


O exame macroscópico revelou fragmento de tecido discoide de 1,6 cm de diâmetro e 1,0 cm de profundidade, com uma face consistindo da superfície do tumor com fragmento de unha aderido (Fig. 2) e outra face cruenta recoberta de tecido subcutâneo (Fig. 3). A microscopia evidenciou ulceração com



**Fig. 2 - Fibromixoma acral superficial. Macroscopia: peça retirada em bloco vista em sua face superficial com fragmento de unha aderido.**

invasão estromal pela neoplasia. A proliferação tecidual envolvia ainda a derme e o tecido subcutâneo e era constituída por células estreladas e fusiformes dispostas em matriz colagenizada com áreas mixoides (Fig. 4). Havia rica trama vascular, discretas atipias nucleares e raras figuras de mitoses (Fig. 5). O estudo imuno-histoquímico revelou expressão de CD34, porém se apresentou negativo para actina de músculo liso, EMA, desmina, proteína S-100 e CD63. Os achados clínicos e anatomopatológicos confirmaram o diagnóstico de FAS.

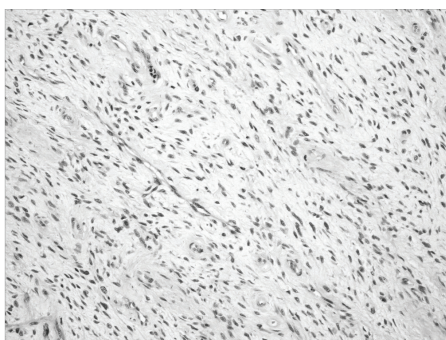Após 18 meses de acompanhamento o paciente persiste assintomático, sem deformidades ou limitações funcionais e sem sinais de recorrência do tumor (Fig. 6).



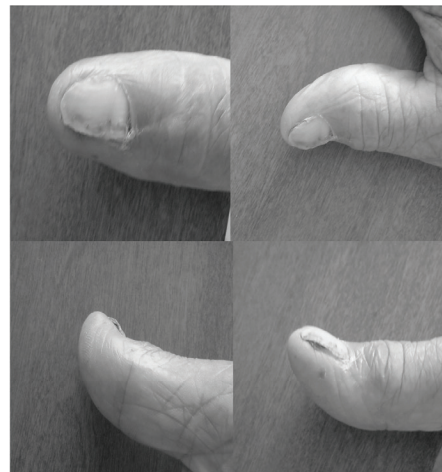
**Fig. 3 - Fibromixoma acral superficial. Macroscopia: peça retirada em bloco vista em sua face profunda com tecido subcutâneo aderido.**



**Fig. 4 - Fibromixoma acral superficial. Histopatologia demonstra neoplasia fibromixoide bem delimitada revestida parcialmente por epiderme hiperplásica e com hiperqueratose. HE, 100x.**



**Fig. 5 - Fibromixoma acral superficial. Histopatologia revela células neoplásicas alongadas, sem atipias, estroma mixoide e ricamente vascularizado. HE, 200x.**



**Fig. 6 - Imagens pós-operatórias do polegar direito demonstram cicatrização adequada, com boa cosmese e sem sinais de recidiva. A partir do canto superior esquerdo, no sentido horário: vista dorsal, vista ulnar, vista palmar e vista radial.**

## Discussão

Descrito originalmente por Fetsch et al.<sup>1</sup> em 2001, o FAS é neoplasia benigna considerada rara, da pele e do subcutâneo, usualmente acometendo extremidades dos dedos dos pés e das mãos. Raramente o FAS acomete outras localizações, podendo envolver a palma da mão e o calcâneo.<sup>6</sup> Embora seja considerado benigno, o tumor pode recidivar localmente em até 22% dos casos.<sup>6</sup> Nenhum caso de metástase a distância foi encontrado na literatura. Embora tenha sido inicialmente relatado como um tumor muito raro,<sup>1</sup> há relatos mais recentes que sugerem se tratar de tumor menos raro, embora muito provavelmente subdiagnosticado.<sup>5-8</sup> De fato, em pesquisa feita no Pubmed, encontramos apenas 18 relatos de tumores desse tipo, sendo que nenhum dos relatos fazia parte da literatura nacional.

Vários autores ressaltam que o diagnóstico de mixoma não especificado não deve ser mais usado.<sup>6,7</sup> Isso porque a diferenciação de cada tumor específico é atualmente possível e permite identificar os casos com potencial recidiva, como é o caso do FAS.<sup>1,2</sup> Por outro lado, o diagnóstico histopatológico preciso pode evitar casos de tratamento agressivo desnecessário. No relato original de Fletch et al.,<sup>1</sup> quatro dos 37 espécimes estudados originaram-se de amputações parciais dos dedos. Atualmente a preservação do membro é recomendada no tratamento do FAS, cujo objetivo primário deve ser a ressecção em bloco com margens livres da lesão.<sup>7,9,10</sup> O presente caso exigiu a rotação de retalho cutâneo local para cobertura óssea. Outros diagnósticos diferenciais do FAS são cisto de inclusão epidérmica, tumor glômico, histiocitoma fibroso, fibroqueratoma digital adquirido, perineuroma esclerosante, angiomioma superficial, sarcoma fibroblástico mixoinflamatório acral e vários outros sarcomas mixoides de baixo grau.<sup>1-7,9,10</sup>



A dificuldade na conclusão diagnóstica geralmente reside no desconhecimento relativo dessa lesão por muitos patologistas, dermatologistas e cirurgiões de mão.<sup>7</sup> Prescott et al. discutiram essa questão em artigo que relatou 41 novos casos de FAS diagnosticados retrospectivamente.<sup>7</sup> Os tumores haviam sido previamente rotulados como mixoma, fibroma ou dermatofibroma. Aqueles autores questionaram a validade desse tipo de diagnóstico genérico no nosso século, pois atualmente marcadores imuno-histoquímicos estão disponíveis e são capazes de diferenciar entre tipos específicos de tumores, muitas vezes com implicações clínicas relevantes para o tratamento e o prognóstico.<sup>6,7</sup> Em nosso caso, o diagnóstico inicial foi inconclusivo e a consultoria com patologista especializado e a feitura de testes imuno-histoquímicos forneceram o diagnóstico definitivo.

Os dados clínicos do nosso paciente ilustram a apresentação típica desses tumores. Na literatura a região mais acometida é a extremidade distal de dedos das mãos ou dos pés.<sup>1,2,5-10</sup> Em uma série foi observado envolvimento da placa ungueal em 75% dos casos.<sup>7</sup> Na maioria das séries houve predileção pelo sexo masculino em indivíduos de idade adulta. O tempo de evolução desses tumores foi relatado como variando de três meses a 30 anos.<sup>2</sup> O tamanho médio da lesão é de 1,5 a 2 cm,<sup>1,7</sup> embora casos de 0,6 a 5 cm de diâmetro tenham sido relatados.<sup>1</sup> Os achados radiográficos desse tumor são geralmente inespecíficos, com aumento de partes moles e sem calcificações. Pode-se notar que todas as características supracitadas foram corroboradas pelo nosso paciente. No entanto, erosão óssea pode estar presente e foi relatada por diferentes autores.<sup>11,12</sup> Na maioria dos casos a massa é indolor, embora dorimento possa ser notado em até 10% dos casos.<sup>7,9</sup>

Histologicamente o FAS consiste em moderada proliferação de fibroblastos do tipo fusiforme e células estreladas dentro de uma matriz mixoide, mixocolagenosa ou colagenosa. Frequentemente encontra-se uma rica rede microvascular tumoral e infiltração mastocitária local. As células apresentam um padrão de crescimento estoriforme, irregular e fascicular, sendo raramente encontradas figuras de mitoses e atipia nuclear.<sup>1-3</sup> A imuno-histoquímica é relevante para o diagnóstico e demonstra positividade para CD34, CD99, EMA (antígeno de membrana epitelial) e negativo para S-100, citoqueratina, músculo liso, músculo esquelético e marcadores melanocíticos.<sup>1,3,4,6,8</sup>

A história natural dessa neoplasia aponta para evolução benigna, embora a histologia do tumor possa variar de tumor com leve atipia celular até atipia nuclear acentuada, com várias figuras de mitoses em raros casos.<sup>1</sup> Nessa situação há preocupação de possível risco de transformação maligna de baixo grau.<sup>5,9</sup> Por isso o tratamento de escolha é a ressecção cirúrgica completa com margens livres. Assim, de acordo com o exposto será possível que eventos desastrosos e impactantes para o paciente sejam minimizados com a percepção de um diagnóstico correto e conseqüentemente conduta mais adequada. Observação continuada do presente caso está sendo feita, pois recidivas foram relatadas em casos com até um ano e oito meses após a cirurgia.<sup>2</sup>

## Conflitos de interesse

Os autores declaram inexistência de conflitos de interesse na feitura deste trabalho.

## REFERÊNCIAS

1. Fetsch JF, Laskin WB, Miettinen M. Superficial acral fibromyxoma: a clinicopathologic and immunohistochemical analysis of 37 cases of a distinctive soft tissue tumor with a predilection for the fingers and toes. *Hum Pathol.* 2001;32(7):704-14.
2. Goo J, Jung YJ, Kim JH, Lee SY, Ahn SK. A case of recurrent superficial acral fibromyxoma. *Ann Dermatol.* 2010;22(1):110-3.
3. Lisovsky M, Hoang MP, Dresser KA, Kapur P, Bhawan J, Mahalingam M. Apolipoprotein D in CD34-positive and CD34-negative cutaneous neoplasms: a useful marker in differentiating superficial acral fibromyxoma from dermatofibrosarcoma protuberans. *Mod Pathol.* 2008;21(1):31-8.
4. Mcniff JM, Subtil A, Cowper SE, Lazova R, Glusac EJ. Cellular digital fibromas: distinctive CD34-positive lesions that may mimic dermatofibrosarcoma protuberans. *J Cutan Pathol.* 2005;32(6):413-8.
5. Cogrel O, Stanislas S, Coindre JM, Guillot P, Beylot-Barry M, Doutre MS, et al. Superficial acral fibromyxoma: three cases. *Ann Dermatol Venereol.* 2010;137(12):789-93.
6. Al-Daraji WI, Miettinen M. Superficial acral fibromyxoma: a clinicopathological analysis of 32 tumors including 4 in the heel. *J Cutan Pathol.* 2008;35(11):1020-6.
7. Prescott RJ, Husain EA, Abdellaoui A, Al-Mahmoud RM, Khan M, Salman WD, et al. Superficial acral fibromyxoma: a clinicopathological study of new 41 cases from the U.K.: should myxoma (NOS) and fibroma (NOS) continue as part of 21st-century reporting? *Br J Dermatol.* 2008;159(6):1315-21.
8. Abou-Nukta F, Fiedler P, Parkash V, Arons J. Superficial acral fibromyxoma of the distal phalanx of the thumb. *J Hand Surg Br.* 2006;31(6):619-20.
9. Wang QF, Pu Y, Wu YY, Wang J. Superficial acral fibromyxoma of finger: report of a case with review of literature. *Zhonghua Bing Li Xue Za Zhi.* 2009;38(10):682-5.
10. André J, Theunis A, Richert B, De Saint-Aubain N. Superficial acral fibromyxoma: clinical and pathological features. *Am J Dermatopathol.* 2004;26(6):472-4.
11. Varikatt W, Soper J, Simmons G, Dave C, Munk J, Bonar F. Superficial acral fibromyxoma: a report of two cases with radiological findings. *Skeletal Radiol.* 2008;37(6):499-503.
12. Oteo-Alvaro A, Meizoso T, Scarpellini A, Ballestín C, Pérez-Espejo G. Superficial acral fibromyxoma of the toe, with erosion of the distal phalanx. A clinical report. *Arch Orthop Trauma Surg.* 2008;128(3):271-4.