



Nota Técnica

Osteotomia de ressecção para aplainamento do calcâneo após retalho microcirúrgico: nota técnica[☆]



Mário Yoshihide Kuwae, Edegmar Nunes Costa, Ricardo Pereira da Silva, Alexandre Daher Albieri e Frederico Barra de Moraes*

Universidade Federal de Goiás, Faculdade de Medicina, Goiânia, GO, Brasil

INFORMAÇÕES SOBRE O ARTIGO

Histórico do artigo:

Recebido em 21 de fevereiro de 2016

Aceito em 18 de março de 2016

On-line em 12 de julho de 2016

Palavras-chave:

Fraturas expostas
Calcâneo
Procedimentos ortopédicos/métodos
Retalhos cirúrgicos
Osteotomia/métodos

Keywords:

Fractures, open
Calcaneus
Orthopedic procedures/methods
Surgical flaps
Osteotomy/methods

R E S U M O

A fratura exposta do calcâneo com perda de substância é uma lesão desafiadora, demanda cuidados especializados, envolve elevados custos e exige atenção, apesar de sua menor incidência. As principais complicações são osteomielite, úlceras de pressão, fistulas, além de quadros algícos nas regiões lateral, medial e plantar. Essa relação se deve à grande perda de tecido e à mudança da conformação anatômica do calcâneo em alguns casos. Porém, quando ocorre uma modelação do formato ósseo do calcâneo com seu aplainamento, essas complicações podem ser prevenidas ou tratadas com sucesso. O objetivo desta nota técnica é descrever a técnica de osteotomia de ressecção para aplainamento do calcâneo na prevenção e no tratamento de complicações após retalho microcirúrgico em casos de fratura exposta ou perda de substância.

© 2016 Sociedade Brasileira de Ortopedia e Traumatologia. Publicado por Elsevier Editora Ltda. Este é um artigo Open Access sob uma licença CC BY-NC-ND (<http://creativecommons.org/licenses/by-nc-nd/4.0/>).

Resection osteotomy for calcaneus flattening after micro-surgical flap: technical note

A B S T R A C T

An open fracture of the calcaneus with loss of substance is a challenging injury and requires specialized care, involves high costs and demands attention despite its lower incidence. The main complications are osteomyelitis, pressure ulcers, and fistulas, as well as pain conditions in the lateral, medial, and plantar regions. This is due to the wide loss of tissue and the change in anatomical conformation of the calcaneus in some cases. However, in cases of flattening of the calcaneus bone, these complications may be prevented or treated successfully.

[☆] Trabalho desenvolvido no Departamento de Ortopedia e Traumatologia, Hospital das Clínicas, Faculdade de Medicina, Universidade Federal de Goiás, Goiânia, GO, Brasil.

* Autor para correspondência.

E-mail: frederico.barra@yahoo.com.br (F.B. de Moraes).

<http://dx.doi.org/10.1016/j.rbo.2016.03.014>

0102-3616/© 2016 Sociedade Brasileira de Ortopedia e Traumatologia. Publicado por Elsevier Editora Ltda. Este é um artigo Open Access sob uma licença CC BY-NC-ND (<http://creativecommons.org/licenses/by-nc-nd/4.0/>).

This technical note describes the resection osteotomy technique for calcaneus flattening to prevent and treat complications after micro-surgical flap in cases of open fracture or loss of substance.

© 2016 Sociedade Brasileira de Ortopedia e Traumatologia. Published by Elsevier Editora Ltda. This is an open access article under the CC BY-NC-ND license (<http://creativecommons.org/licenses/by-nc-nd/4.0/>).

Introdução

As fraturas expostas do calcâneo tipo IIIB da classificação de Gustillo e Anderson¹⁻⁴ estão associadas em curto ou longo prazo a complicações. As principais são os processos infecciosos, a presença de dor, as fístulas ou úlceras de pressão na topografia da tuberosidade inferior do calcâneo, mesmo após a cobertura miocutânea com retalhos vascularizados, que podem chegar a um terço dos casos.⁵⁻¹¹

Essa relação se deve à grande perda de tecido e à mudança da conformação anatômica do calcâneo em alguns casos. Porém, quando ocorre uma modelação do formato ósseo do calcâneo com seu aplainamento, essas complicações podem ser prevenidas ou tratadas com sucesso.

O objetivo desta nota é descrever a técnica de osteotomia de ressecção para aplainamento do calcâneo na prevenção e no tratamento de complicações após retalho microcirúrgico em casos de fratura exposta ou perda de substância.

Nota técnica

Os passos da cirurgia proposta são os seguintes:

- 1) Ressecção de úlceras e fístulas na região do calcâneo sob o retalho microcirúrgico já existente; ou preparação da região para o retalho que será feito (fig. 1);
- 2) Osteotomia de ressecção para aplainamento do calcâneo na tuberosidade posteroinferior, que evita áreas de hiperpressão para o antigo ou o novo retalho (fig. 2);
- 3) Cobertura com um retalho microcirúrgico (fig. 3).

Discussão

A fratura exposta do calcâneo com perda de substância mostra-se uma lesão desafiadora, exige cuidados especializados, envolve elevados custos e exige atenção, apesar de sua menor incidência. As principais complicações são

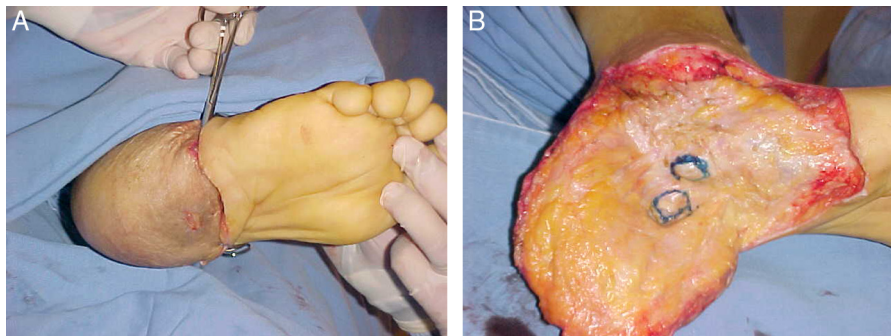


Figura 1 – A, complicação de úlcera plantar com fístula no retalho no calcâneo; B, debridamento do tecido desvitalizado e preparação da região.

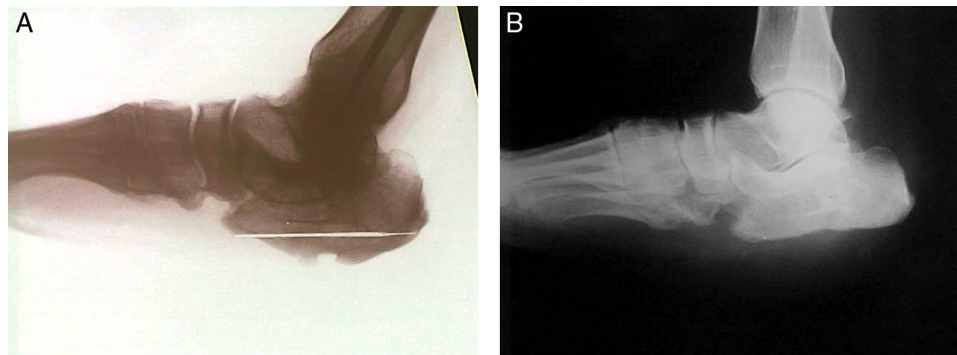


Figura 2 – Radiografias em perfil do calcâneo. A, pré-operatório sem evidência de osteomielite e com áreas de hiperpressão; B, pós-operatório que evidencia a ressecção da tuberosidade posteroinferior do calcâneo que corrige deformidades.

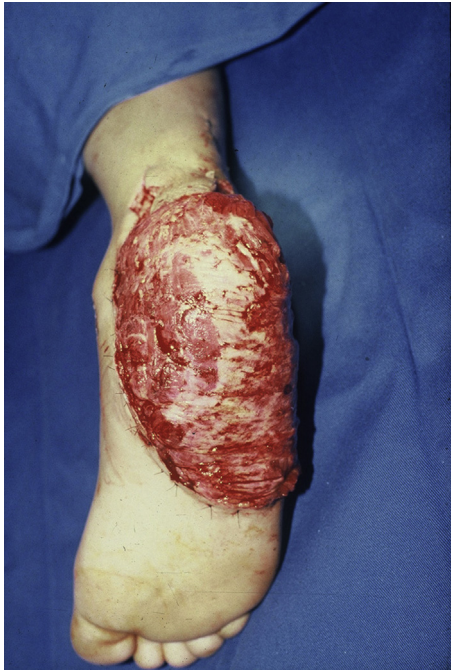

Figura 3 – Aspecto pós-operatório de retalho microcirúrgico do grande dorsal.

osteomielite, úlceras de pressão e fístulas, além de quadros algícos nas regiões lateral, medial e plantar.⁵⁻¹¹

A ideia dessa nova técnica foi concebida após a observação de um paciente adolescente (fig. 4) que havia tido uma lesão

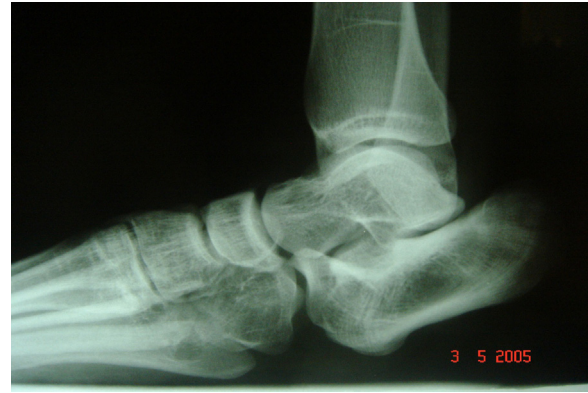

Figura 6 – Radiografia em perfil do calcâneo sem evidência de osteomielite e com aplainamento natural da tuberosidade posteroinferior do calcâneo.

cicatrizada por segunda intenção no calcâneo, que evoluiu com úlcera e fístula pela presença de pontos de pressão aumentados. Foram feitas ressecção da lesão e um retalho microcirúrgico do grande dorsal para melhor cobertura da região (fig. 5), mas deixou-se o osso calcâneo sem alterações anatômicas.

Aproximadamente após dez anos, essa paciente sofreu uma entorse de tornozelo em um jogo de futebol e, ao se avaliarem radiografias do tornozelo (fig. 6), foi observado um aplainamento natural na porção plantar do calcâneo, sem evolução de complicações como úlceras, fístulas ou dor (fig. 7).

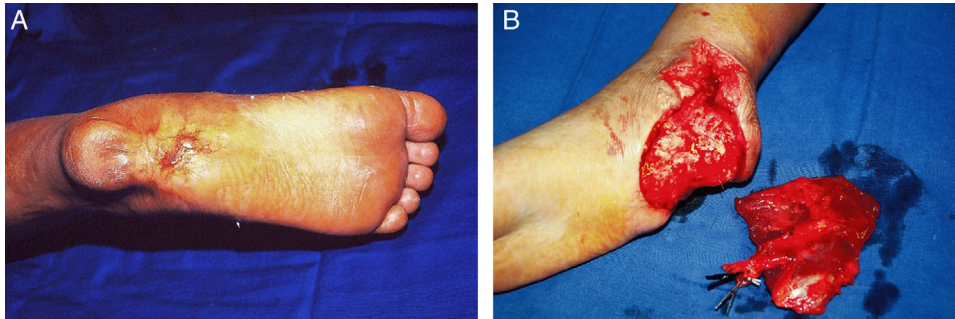

Figura 4 – A, aspecto clínico pré-operatório de paciente com úlcera e fistula ativa em áreas de pressão na região do calcâneo; B, intraoperatório de ressecção da lesão e transplante de retalho microcirúrgico.

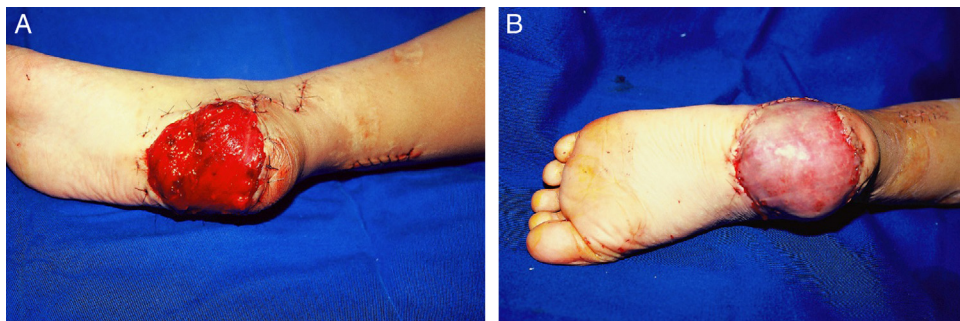

Figura 5 – A, aspecto clínico pós-operatório de paciente com retalho microcirúrgico no calcâneo; B, e com enxerto ósseo.

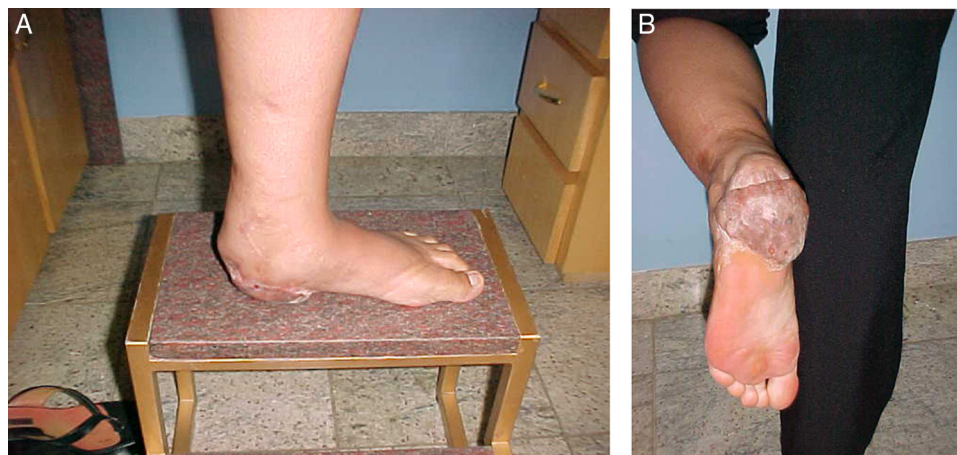


Figura 7 – Aspecto clínico do retalho microcirúrgico e enxerto no calcâneo (A e B) após dez anos, sem a presença de úlceras, fistulas ou dor na região do calcâneo.

Considerações finais

A técnica de osteotomia de ressecção para aplainamento do calcâneo poderá ser usada para prevenção ou tratamento das complicações após retalho microcirúrgico na região. Estudos clínico-cirúrgicos com um maior número de casos deverão ser feitos para melhor avaliação da técnica proposta.

Conflitos de interesse

Os autores declaram não haver conflitos de interesse.

REFERÊNCIAS

- Gustilo RB, Mendoza RM, Williams DN. Problems in the management of type III (severe) open fractures: a new classification of type III open fractures. *J Trauma*. 1984;24(8):742-6.
- Acello AN, Wallace GF, Pachuda NM. Treatment of open fractures of the foot and ankle: a preliminary report. *J Foot Ankle Surg*. 1995;34(4):329-46.
- Gustilo RB. Current concepts in the management of open fractures. *Instr Course Lect*. 1987;36:359-66.
- Gustilo RB, Anderson JT. Prevention of infection in the treatment of one thousand and twenty-five open fractures of long bones: retrospective and prospective analyses. *J Bone Joint Surg Am*. 1976;58(4):453-8.
- Siebert CH, Hansen M, Wolter D. Follow-up evaluation of open intra-articular fractures of the calcaneus. *Arch Orthop Trauma Surg*. 1998;117(8):442-7.
- Heier KA, Infante AF, Walling AK, Sanders RW. Open fractures of the calcaneus: soft-tissue injury determines outcome. *J Bone Joint Surg Am*. 2003;85-A(12):2276-82.
- Aldridge JM 3rd, Easley M, Nunley JA. Open calcaneal fractures: results of operative treatment. *J Orthop Trauma*. 2004;18(1):7-11.
- Berry GK, Stevens DG, Kreder HJ, McKee M, Schemitsch E, Stephen DJ. Open fractures of the calcaneus: a review of treatment and outcome. *J Orthop Trauma*. 2004;18(4):202-6.
- Benirschke SK, Kramer PA. Wound healing complications in closed and open calcaneal fractures. *J Orthop Trauma*. 2004;18(1):1-6.
- Abidi NA, Dhawan S, Gruen GS, Vogt MT, Conti SF. Wound-healing risk factors after open reduction and internal fixation of calcaneal fractures. *Foot Ankle Int*. 1998;19(12):856-61.
- Levin LS, Nunley JA. The management of soft-tissue problems associated with calcaneal fractures. *Clin Orthop Relat Res*. 1993;(290):151-6.