



## Artigo Original

# Aplicação da terapia por pressão negativa no tratamento de feridas infectadas. Estudo de casos<sup>☆</sup>



Daniel de Alcântara Jones\*, Wilson Vasconcelos Neves Filho, Janice de Souza Guimarães, Daniel de Araújo Castro e Antonio Marcos Ferracini

Hospital São Rafael, Serviço de Ortopedia e Traumatologia, Salvador, BA, Brasil

### INFORMAÇÕES SOBRE O ARTIGO

#### Histórico do artigo:

Recebido em 7 de março de 2016

Aceito em 4 de abril de 2016

On-line em 30 de julho de 2016

#### Palavras-chave:

Tratamento de ferimentos

com pressão negativa

Cicatrização

Ferimentos e lesões

Infecção

### R E S U M O

**Objetivo:** Avaliar os resultados e benefícios trazidos pela aplicação tópica da terapia por pressão negativa (TPN) em pacientes com feridas infectadas.

**Métodos:** Estudo retrospectivo de série de casos composta por 20 pacientes (17 homens e três mulheres e média de 42 anos) com feridas infectadas tratadas pela TPN. As feridas infectadas em sua maioria foram de causa traumática. O sistema de pressão a vácuo usado foi o VAC® (Vacuum Assisted Closure, KCI, San Antonio, Estados Unidos), aplicado à ferida em modo contínuo na ordem de 100 a 125 mmHg. Na casuística, os parâmetros relacionados à ferida (localização, quantidade de trocas do VAC, tamanhos dos defeitos de partes moles, evolução do grau da ferida), o tempo de internamento, o tempo de antibioticoterapia venosa e as complicações relacionadas ao uso da terapia foram avaliados.

**Resultados:** O tempo médio de internamento, uso da terapia a vácuo e antibioticoterapia foi, respectivamente, de 41, 22,5 e 20 dias. O uso do VAC promoveu uma redução média da área das feridas de 29% (95,65 cm<sup>2</sup> para 68,1 cm<sup>2</sup>; p < 0,05). Apenas um paciente não obteve melhoria do aspecto final da ferida, com erradicação completa da infecção. Nenhuma complicação atribuída diretamente ao uso da TPN foi observada.

**Conclusão:** A terapia por pressão negativa, por facilitar a formação de um tecido de cicatrização ausente de infecção local num curto intervalo de tempo, representa uma opção rápida e confortável aos métodos convencionais no tratamento de feridas infectadas.

© 2016 Sociedade Brasileira de Ortopedia e Traumatologia. Publicado por Elsevier Editora Ltda. Este é um artigo Open Access sob uma licença CC BY-NC-ND (<http://creativecommons.org/licenses/by-nc-nd/4.0/>).

<sup>☆</sup> Trabalho desenvolvido no Hospital São Rafael, Salvador, BA, Brasil.

\* Autor para correspondência.

E-mail: [danieljonesorto@gmail.com](mailto:danieljonesorto@gmail.com) (D.A. Jones).

<http://dx.doi.org/10.1016/j.rbo.2016.04.002>

0102-3616/© 2016 Sociedade Brasileira de Ortopedia e Traumatologia. Publicado por Elsevier Editora Ltda. Este é um artigo Open Access sob uma licença CC BY-NC-ND (<http://creativecommons.org/licenses/by-nc-nd/4.0/>).

## The use of negative pressure wound therapy in the treatment of infected wounds. Case studies

### A B S T R A C T

#### Keywords:

Negative-pressure wound therapy  
Wound healing  
Wounds and injuries  
Infection

**Objective:** To evaluate the results and benefits obtained from the topical use of negative pressure wound therapy (NPWT) in patients with infected wounds.

**Methods:** This was a retrospective study of 20 patients (17 males and three females, mean age 42 years) with infected wounds treated using NPWT. The infected wounds were caused by trauma. The treatment system used was VAC.® (Vacuum Assisted Closure, KCI, San Antonio, United States) applied to the wound in continuous mode from 100 to 125 mmHg. The parameters related to the wounds (location, number of VAC changes, the size of the defects in the soft parts, and the evolution of the state of the wound), length of hospital stay, length of intravenous antibiotic therapy, and complications related to the use of this therapy were evaluated.

**Results:** The mean length of the hospital stay, use of NPWT, and antibacterial therapy were 41 days, 22.5 days, and 20 days respectively. The use of the VAC. led to a mean reduction of 29% in the wound area (95.65 cm<sup>2</sup> to 68.1 cm<sup>2</sup>;  $p < 0.05$ ). Only one patient did not show any improvement in the final appearance of the wound with complete eradication of the infection. No complication directly caused by NPWT was observed.

**Conclusion:** NPWT stimulates infection-free scar tissue formation in a short time, and is a quick and comfortable alternative to conventional infected wounds treatment methods.

© 2016 Sociedade Brasileira de Ortopedia e Traumatologia. Published by Elsevier Editora Ltda. This is an open access article under the CC BY-NC-ND license (<http://creativecommons.org/licenses/by-nc-nd/4.0/>).

## Introdução

A associação de infecção com a perda de partes moles, complicação das mais complexas nas cirurgias de extremidade, leva a problemas de difícil solução, como exposição de material de síntese e estruturas nobres, como tendão, nervo e osso.<sup>1,2</sup> Opções cirúrgicas para tal problema são encontradas na literatura: rotação de retalhos, enxertia de pele, uso de coloides, transferências de flap, dentre outros. Todos feitos após o debridamento dos tecidos desvitalizados e a irrigação copiosa da área lesada.<sup>3</sup> A duração desses tratamentos normalmente é prolongada, além de causar em muitos casos algumas complicações, uma das mais comuns é a dor severa do paciente durante as trocas do curativo.<sup>4</sup>

Um método de opção terapêutica, o sistema de terapia por pressão negativa (TPN), conhecido também como curativo a vácuo (VAC), traz como benefícios: o controle de drenagem das secreções, a redução do edema local, a redução da carga bacteriana e o desenvolvimento precoce de um tecido de granulação pela estimulação angiogênica.<sup>5-7</sup> Inicialmente descrito por Argenta e Morykwas,<sup>8</sup> essa terapêutica tornou-se ferramenta importante e eficaz no combate à infecção de feridas complexas, age de forma tópica com baixo índice de complicações, além de proporcionar maior conforto à equipe médica e ao paciente e reduzir o tempo de hospitalização, o uso de antibióticos e as trocas de curativos.<sup>8-11</sup>

A proposta deste estudo é avaliar os resultados e benefícios trazidos pela aplicação tópica da terapia por pressão negativa (TPN) em pacientes com feridas infectadas.

## Material e métodos

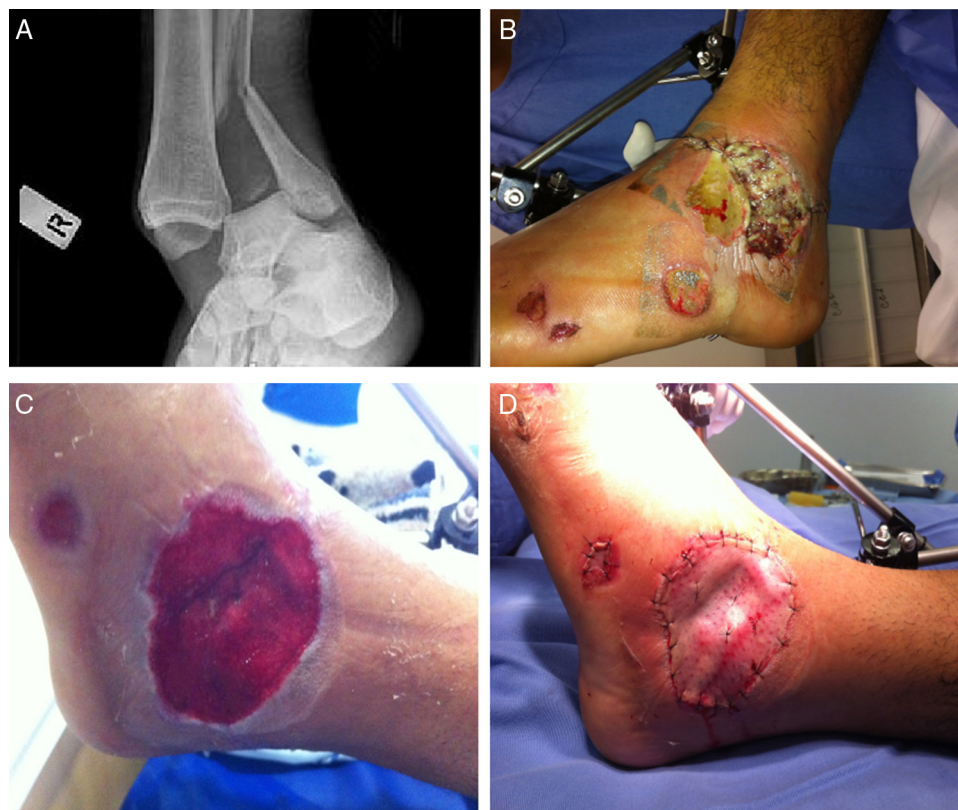Entre janeiro de 2012 e dezembro de 2013, 27 pacientes com feridas cirúrgicas infectadas foram tratados em um hospital de alta complexidade em Salvador (BA) pela técnica de curativo a vácuo (VAC,® Vacuum Assisted Closure, KCI, San Antonio, Estados Unidos). Consideramos como critérios de inclusão: presença de cultura positiva, uso de drenagem a vácuo acima de cinco dias, presença de secreção local purulenta e necrose tecidual. Foi retida para o estudo uma amostragem composta por 20 pacientes (tabela 1), avaliados de forma retrospectiva por uma coleta de dados em prontuários, após autorização do comitê de ética do hospital.

Todos esses pacientes tiveram um acompanhamento mínimo de seis meses (6-26). Apresentavam uma média de 42 anos (16-75), eram 17 homens e três mulheres. Acidentes por trauma (fig. 1) foram a principal causa do internamento (nove pacientes), seguidos por infecção em úlcera diabética (quatro casos) e úlceras varicosas (quatro casos). No grupo de pacientes vítimas de trauma, oito apresentavam fraturas, seis no pé e no tornozelo (quatro tratados com fixador externo e dois com placa e parafusos), uma de tibia (tratada com fixador externo) e uma em rádio distal (tratada com fios intraósseos).

Todos os pacientes foram avaliados em conjunto com o comitê de infecção hospitalar. Parâmetros clínicos e laboratoriais (cultura local, leucograma, velocidade de hemossedimentação [VHS], proteína C reativa [PCR]), colhidos semanalmente, serviram de base no acompanhamento e guiaram o uso e o tempo da antibioticoterapia venosa (descontinuada após normalidade dos parâmetros citados acima). Em nove pacientes (45%) o agente etiológico encontrado foi

**Tabela 1 – Serie clínica: 20 pacientes e detalhes antes e depois da aplicação do curativo a vácuo**

Paciente	Idade	Etiologia	Local	Grau depois	Área antes	Área depois	pcDias de uso do VAC	Procedimento adicional
1	42	Pé diabético	Pé	1	5	2	18	Não
2	58	Pé diabético	Pé	1	33	25	22	Não
3	76	Úlcera vascular	Pé	x	300	294	5	Amputação
4	63	Úlcera vascular	Pé	1	28	22	18	Não
5	59	Pé diabético	Pé	1	25	19	13	Não
6	61	Pé diabético	Pé	1	6	4	19	Não
7	40	Acidente motociclístico	Pé	1	29	18	13	Não
8	52	Acidente automobilístico	Antebraço	2	261	163	22	Enxerto de pele
9	43	Úlcera por pressão	Sacro	1	173	121	26	Retalho v-y
10	55	Úlcera vascular	Tornozelo	2	68	44	49	Retalho v-y
11	35	Acidente motociclístico	Tornozelo	3	6	4	11	Rotação muscular + enxerto de pele
12	32	Acidente motociclístico	Perna	1	222	153	19	Enxerto de pele
13	38	Acidente motociclístico	Pé	2	157	109	50	Enxerto de pele
14	48	Osteomielite	Tornozelo	1	32	17	35	Não
15	57	Úlcera vascular	Tornozelo	1	112	83	26	Enxerto de pele
16	28	Acidente motociclístico	Perna	1	332	204	20	Enxerto de pele
17	49	Úlcera por pressão	Sacro	1	38	25	32	Enxerto de pele
18	25	Acidente motociclístico	Tornozelo	1	29	19	28	Enxerto de pele
19	37	Infecção pós-operatória	Tornozelo	1	15	8	9	Não
20	55	Queda	Pé	1	42	28	20	Enxerto de pele



**Figura 1 – Paciente vítima de acidente motociclístico. A, presença de fratura exposta de tornozelo; B, fixação externa do tornozelo e presença de infecção local; C, aspecto após 28 dias de terapia a VAC; D, enxertia de pele.**

o *Staphylococcus aureus* (tabela 2). Todos os pacientes, após o diagnóstico, foram submetidos a tratamento cirúrgico (debridamento e irrigação local de ferida), seguido do tratamento tópico da lesão pelo curativo por pressão negativa.

#### Técnica

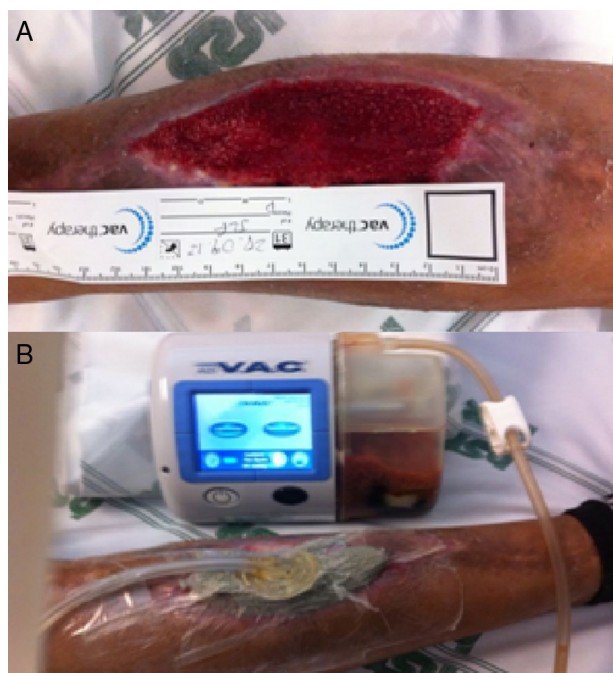
Em nossa série foi usado, em todos os pacientes, o sistema VAC®, que consiste de um tubo de aspiração, um reservatório,

**Tabela 2 – Distribuição das bactérias causadoras da infecção**

Agente etiológico	Número de pacientes	%
<i>Staphylococcus aureus</i>	9	45
<i>Pseudomonas aeruginosa</i>	3	15
<i>Escherichia coli</i>	3	15
<i>Acinetobacter baumannii</i>	2	10
Outros	3	15

uma bomba de vácuo e uma esponja multiporosa de poliuretano. Em condições estéreis, a esponja foi recortada para cobrir exatamente a extensão da ferida, aplicada diretamente nela (cobriu toda a extensão) e selada com um filme aderente transparente e permeável ao vapor. Esse conjunto foi conectado ao reservatório da bomba por um tubo aspirativo, o que permitiu o controle da quantidade de secreção aspirada e uma pressão local negativa em modo contínuo na ordem de 100 a 125 mmHg (fig. 2). O sistema de TPN foi trocado a cada 3-4 dias, a primeira instalação foi no centro cirúrgico e as demais, em sua maioria, à beira do leito. Conforme a evolução, quando necessário, o curativo foi trocado em sala cirúrgica após debridamento formal. O uso do curativo foi descontinuado depois de se confirmar a formação de tecido de granulação saudável. Procedimentos adicionais, como enxertia de pele e rotação de retalho, por vezes foram necessários para cobertura final.

Foram analisados parâmetros relacionados à ferida: localização, quantidade de debridamentos, quantidade de trocas do VAC, tamanhos dos defeitos de partes moles (aferidos com auxílio de papel quadriculado) (fig. 2) antes e após aplicação dos curativos. Avaliamos ainda a evolução comparativa do grau da ferida no início e no fim da terapêutica,



**Figura 2 – Paciente com quadro de infecção em perna. A, aferição da evolução de área de lesão durante troca do curativo; B, montagem do VAC (composto por espuma, filme transparente, reservatório, bomba e tubo de sucção).**

**Tabela 3 – Escore usado para classificação do grau da ferida**

Escore (grau)	Status da ferida
0	Ferida fechada
1	Defeito de pele
2	Exposição de osso, tendão ou implante (apenas uma)
3	Exposição de osso, tendão ou implante (combinação de duas ou mais)
4	Infecção local presente

dividida em cinco grupos com base no grau de exposição e na presença de infecção conforme a tabela 3.<sup>12</sup> Observamos também o tempo de internamento, o tempo de antibioticoterapia venosa e as complicações relacionadas ao uso da terapia. Os dados recolhidos foram colineados sobre o Excel (Microsoft) e analisados com a ajuda do software Statview®.

## Resultados

Os pacientes de nossa série permaneceram internados na unidade por um período médio de 41 dias (17-75), porém com um tempo médio de antibioticoterapia venosa de 20 dias (8-42). A duração média da terapia foi de 22,5 dias (5-50), foi feita em média uma troca a cada 3,4 dias. Esses pacientes foram levados por 82 vezes ao centro cirúrgico para debridamento da ferida (média de quatro vezes por paciente), 133 foi o número total de trocas feitas, em sua maioria, por 72 vezes, à beira do leito.

A quase totalidade dos pacientes obteve melhoria do aspecto final da ferida, com erradicação local da infecção. Um paciente, portador de úlcera varicosa infectada, teve evolução desfavorável, uma vez que evoluiu para sepse e foi submetido a amputação no nível da tíbia proximal. Havia feito apenas um curativo pela terapia em estudo.

Houve uma redução média de área das feridas de 29%, inicialmente de 95,65 cm<sup>2</sup> (5-332) e após a aplicação do VAC de 68 cm<sup>2</sup> (2-294) ( $p < 0,05$ ) (tabela 1). A graduação da ferida, inicialmente quatro em todos os casos, reduziu para o grau 2 em 15 pacientes (75%). Nesse grupo apenas sete pacientes necessitaram de um procedimento adicional para fechamento da ferida (enxerto de pele). No grupo total, procedimentos complexos (retalhos musculares ou avanço de pele) foram necessários em apenas três casos.

Não ocorreu complicação que possa ser atribuída diretamente ao uso da TPN, tais como hemorragia profunda ou pioria de quadro infeccioso local. Três pacientes tiveram queixa de prurido local leve, tratado com medicação oral com melhoria, o que permitiu a manutenção do tratamento. Um paciente submetido a enxertia de pele na perna apresentou contratura cicatricial da área enxertada e obteve melhoria após liberação cirúrgica.

## Discussão

O uso típico da terapia por pressão negativa tem sido amplamente estudado na literatura mundial nos últimos 20 anos, a grande maioria dos ensaios clínicos demonstra

a efetividade dessa terapêutica no tratamento de ferimentos superficiais.<sup>11,13,14</sup> Os benefícios de tal terapêutica em feridas complexas graves, com extensas perdas de partes moles associadas a infecções locais, têm sido relatados nos últimos anos.<sup>15,16</sup> A implantação localizada da terapia por pressão negativa em feridas infectadas oferece vantagens como: drenagem da ferida, estímulo à angiogênese, excreção de proteinases e diminuição da carga bacteriana local e sistêmica.<sup>6</sup> Em nossa série o tempo médio de uso do VAC<sup>®</sup> foi de 22,5 dias e o uso de antibioticoterapia venosa de 20 dias, contra os dados encontrados na literatura que indicam o uso de antibiótico venoso por seis semanas para pacientes com feridas infectadas.<sup>17,18</sup> Nesse período de tratamento o VAC foi trocado a cada 3,4 dias, conferiu maior conforto ao paciente e à equipe de enfermagem pela manutenção de um curativo limpo sem necessidade de trocas diárias.

Em nossa série, um tecido de granulação saudável e isento de infecção foi obtido em 19 pacientes, assim como uma retração significativa no tamanho da lesão. Tais dados são semelhantes àqueles obtidos por Gregor *et al.*,<sup>19</sup> que a partir de uma revisão sistemática, com o objetivo de avaliar a efetividade e segurança do VAC em comparação com terapias convencionais para feridas complexas, observaram redução significativa da área da lesão para aqueles tratados com o VAC, sem efeitos adversos significativos. Não tivemos complicações maiores, como hemorragia, complicação essa bem conhecida, que pode reativar um sangramento inicial importante. Recomendamos, assim, descontinuar o tratamento na presença de sangramento local, sobretudo em crianças.

Damiani *et al.*,<sup>20</sup> em uma revisão sistemática, compararam o uso do VAC a curativos usuais no tratamento de pacientes com feridas infectadas em cirurgias cardíacas. Nos seis estudos que avaliaram o tempo de permanência hospitalar dos pacientes com infecção esternal, houve redução média de 7,2 dias (ICS 95% 3,54-10,82), sem impacto, porém, na redução de mortalidade. A principal limitação de nosso estudo, além de uma pequena amostragem, é a falta de grupo controle, que não permitiu uma comparação direta com pacientes tratados num mesmo centro submetidos ao método convencional e à TPN.

Consideramos que a aplicação da terapia por pressão negativa pode ser constituída por métodos convencionais e de baixo custo (por meio da rede de vácuo), como descrito no estudo de Ollat *et al.*<sup>21</sup> Esse apresenta resultados similares aos nossos, porém refere inconvenientes, como impossibilidade de controle preciso da pressão aplicada ao ferimento, impossibilidade de uma alternância na aplicação da pressão e necessidade de troca dos curativos a cada 2-3 dias, a fim de evitar problemas, como obstrução da esponja por secreções da ferida.

## Conclusão

Nossos resultados adicionam a evidência crescente dos benefícios que a terapia por pressão negativa traz como adjuvante no tratamento de feridas complexas infectadas, sobretudo por facilitar a formação de um tecido de cicatrização ausente de infecção local num curto intervalo de tempo, o que diminui a necessidade de procedimentos cirúrgicos complexos para cobertura final de estruturas nobres. Representa, assim, uma

opção rápida e confortável aos métodos convencionais no tratamento de feridas infectadas.

## Conflitos de interesse

Os autores declaram não haver conflitos de interesse.

## REFERÊNCIAS

1. Bihariesingh VJ, Stolarczyk EM, Karim RB, van Kooten EO. Plastic solutions for orthopaedic problems. *Arch Orthop Trauma Surg.* 2004;124(2):73-6.
2. Kramhøft M, Bødtker S, Carlsen A. Outcome of infected total knee arthroplasty. *J Arthroplasty.* 1994;9(6):617-21.
3. Clifford RP. Fraturas expostas. Princípios AO do tratamento de fraturas. Porto Alegre: Artmed; 2002. p. 617-40.
4. McCallon SK, Knight CA, Valiulus JP, Cunningham MW, McCulloch JM, Farinas LP. Vacuum-assisted closure versus saline-moistened gauze in the healing of postoperative diabetic foot wounds. *Ostomy Wound Manage.* 2000;46(8):28-32.
5. Strecker W, Fleischmann W. Nécroses cutanées traumatiques et non traumatiques. Pansements sous vide. *Appareil Locomoteur.* 2007;1-5, [http://dx.doi.org/10.1016/S0246-0521\(07\)43187-4](http://dx.doi.org/10.1016/S0246-0521(07)43187-4) [Article 15-068-A-10].
6. Mouës CM, Vos MC, van den Bemd GJ, Stijnen T, Hovius SE. Bacterial load in relation to vacuum-assisted closure wound therapy: a prospective randomized trial. *Wound Repair Regen.* 2004;12(1):11-7.
7. Leininger BE, Rasmussen TE, Smith DL, Jenkins DH, Coppola C. Experience with wound VAC and delayed primary closure of contaminated soft tissue injuries in Iraq. *J Trauma.* 2006;61(5):1207-11.
8. Morykwas MJ, Argenta LC, Shelton-Brown EI, McGuirt W. Vacuum-assisted closure: a new method for wound control and treatment: animal studies and basic foundation. *Ann Plast Surg.* 1997;38(6):553-62.
9. Hunter JE, Teot L, Horch R, Banwell PE. Evidence-based medicine: vacuum-assisted closure in wound care management. *Int Wound J.* 2007;4(3):256-69.
10. Vikatmaa P, Juutilainen V, Kuukasjärvi P, Malmivaara A. Negative pressure wound therapy: a systematic review of effectiveness and safety. *Eur J Vasc Endovasc Surg.* 2008;36(4):438-48.
11. Scherer SS, Pietramaggiori G, Mathews JC, Prsa MJ, Huang S, Orgill DP. The mechanism of action of the vacuum-assisted closure device. *Plast Reconstr Surg.* 2008;122(3):786-97.
12. Lee HJ, Kim JW, Oh CW, Min WK, Shon OJ, Oh JK, et al. Negative pressure wound therapy for soft tissue injuries around the foot and ankle. *J Orthop Surg Res.* 2009;4:14.
13. Argenta LC, Morykwas MJ, Marks MW, DeFranzo AJ, Molnar JA, David LR. Vacuum-assisted closure: state of clinic art. *Plast Reconstr Surg.* 2006;117 7 Suppl:127S-42S.
14. Joseph E, Hamori CA, Bergman S, Roaf E, Swann NF, Anastasi GW. A prospective, randomized trial of vacuumassistedclosure versus standard therapy of chronic nonhealing wounds. *Wounds.* 2000;12:60-7.
15. Kanakaris NK, Thanasas C, Keramaris N, Kontakis G, Granick MS, Giannoudis PV. The efficacy of negative pressure wound therapy in the management of lower extremity trauma: review of clinical evidence. *Injury.* 2007;38 Suppl 5:S9-18.
16. Wongworawat MD, Schnall SB, Holtom PD, Moon C, Schiller F. Negative pressure dressings as an alternative technique for the treatment of infected wounds. *Clin Orthop Relat Res.* 2003;(414):45-8.

17. Bisno AL, Stevens DL. Streptococcal infections of skin and soft tissues. *N Engl J Med.* 1996;334(4):240-5.
18. Shea KW. Antimicrobial therapy for diabetic foot infections. A practical approach. *Postgrad Med.* 1999;106(1):89-94, 85-6.
19. Gregor S, Maegele M, Sauerland S, Krahn JF, Peinemann F, Lange S. Negative pressure wound therapy: a vacuum of evidence? *Arch Surg.* 2008;143(2):189-96.
20. Damiani G, Pinnarelli L, Sommella L, Tocco MP, Marvulli M, Magrini P, et al. Vacuum-assisted closure therapy for patients with infected sternal wounds: a meta-analysis of current evidence. *J Plast Reconstr Aesthet Surg.* 2011;64(9):1119-23.
21. Ollat D, Tramond B, Nuzacci F, Barbier O, Marchalan JP, Versier G. Vacuum-assisted closure: an alternative low cost method without specific components. About 32 cases reports and a review of the literature. *e-mémoires de l'Académie Nationale de Chirurgie.* 2008;7(4):10-5.