



## Nota Técnica

# Reconstrução do tendão distal do bíceps com enxerto de semitendíneo: descrição da técnica <sup>☆</sup>



Leandro Masini Ribeiro\*, Jose Inacio de Almeida Neto, Paulo Santoro Belangero, Alberto de Castro Pochini, Carlos Vicente Andreoli e Benno Ejnisman

Departamento de Ortopedia e Traumatologia, Escola Paulista de Medicina, Universidade Federal de São Paulo, São Paulo, SP, Brasil

### INFORMAÇÕES SOBRE O ARTIGO

Histórico do artigo:

Recebido em 30 de janeiro de 2017

Aceito em 17 de abril de 2017

On-line em 25 de maio de 2017

Palavras-chave:

Cotovelo/lesões

Ruptura

Procedimentos cirúrgicos

reconstrutivos

Resultado de tratamento

Keywords:

Elbow/injuries

Rupture

Reconstructive surgical procedures

Treatment outcome

### R E S U M O

As rupturas distais do bíceps são raras quando comparadas com as rupturas proximais, têm epidemiologia e mecanismo de trauma diferentes. Não apresentam uma fisiopatologia exata; entretanto, a zona hipovascular na inserção distal e o impacto mecânico durante o movimento devem ser considerados fatores importantes. O tratamento cirúrgico dos casos crônicos apresenta pior prognóstico pelo encurtamento muscular com retração do tendão, dificulta a reparação anatômica da lesão, deve ser considerado o uso de enxertos para sua reconstrução. Este é um estudo prospectivo, envolve quatro pacientes com lesão crônica do bíceps distal. Os tendões foram reconstruídos com enxerto autólogo do tendão semitendíneo do joelho ipsilateral e fixado na tuberosidade do rádio com auxílio de duas âncoras. A técnica cirúrgica mostrou-se um procedimento simples e viável para reconstrução das rupturas crônicas do bíceps distal.

© 2017 Sociedade Brasileira de Ortopedia e Traumatologia. Publicado por Elsevier Editora Ltda. Este é um artigo Open Access sob uma licença CC BY-NC-ND (<http://creativecommons.org/licenses/by-nc-nd/4.0/>).

### Reconstruction of the distal biceps tendon using semitendinosus grafting: description of the technique

### A B S T R A C T

Distal ruptures of the biceps are rare when compared to proximal ruptures, with a different epidemiology and mechanism of trauma. There is no exact pathophysiology, though the hypovascular distal insertion and the mechanical impact during movement should be considered important factors. The surgical treatment of chronic cases presents worse prognosis due to muscle shortening with tendon retraction, making anatomical repair of the injury

\* Trabalho desenvolvido na Universidade Federal de São Paulo, Escola Paulista de Medicina, Departamento de Ortopedia e Traumatologia, Centro de Traumatologia do Esporte, São Paulo, SP, Brasil.

\* Autor para correspondência.

E-mail: [lemasini@yahoo.com.br](mailto:lemasini@yahoo.com.br) (L.M. Ribeiro).

<https://doi.org/10.1016/j.rbo.2017.04.005>

0102-3616/© 2017 Sociedade Brasileira de Ortopedia e Traumatologia. Publicado por Elsevier Editora Ltda. Este é um artigo Open Access sob uma licença CC BY-NC-ND (<http://creativecommons.org/licenses/by-nc-nd/4.0/>).

difficult, requiring the use of grafts for its reconstruction. This is a prospective study involving four patients with chronic distal biceps injury. The tendons were reconstructed with an autologous graft from the semitendinosus tendon from the ipsilateral knee and secured to the radial tuberosity with the help of two anchors. The surgical technique proved to be a simple and viable procedure for the reconstruction of chronic ruptures of the distal biceps.

© 2017 Sociedade Brasileira de Ortopedia e Traumatologia. Published by Elsevier Editora Ltda. This is an open access article under the CC BY-NC-ND license (<http://creativecommons.org/licenses/by-nc-nd/4.0/>).

## Introdução

O bíceps braquial é o principal músculo supinador do antebraço e tem como função secundária a flexão do cotovelo.<sup>1</sup>

As rupturas distais do bíceps são raras (5% dos casos) comparadas com as rupturas da inserção proximal e têm uma epidemiologia e um mecanismo de trauma diferentes.<sup>2</sup>

As lesões ocorrem principalmente em homens entre a 4ª e 6ª décadas de vida, durante a contração excêntrica do bíceps e acometem preferencialmente o membro dominante.<sup>1</sup>

Não existem ainda estudos que comprovem a fisiopatologia exata, porém a zona hipovascular na inserção distal e o impacto mecânico durante o movimento devem ser considerados fatores importantes. Tendinopatia degenerativa e algumas doenças endócrinas também estão implicadas no aparecimento dessa patologia.<sup>3</sup> Os principais fatores de risco são: uso de anabolizantes, levantamento de peso e tabagismo.<sup>4</sup>

O quadro clínico é caracterizado por dor aguda, edema e equimose local, associado a um estalido audível durante a lesão. Além da presença de um *gap* proximal à fossa cubital e perda de força na supinação do antebraço e flexão do cotovelo.

O tratamento de escolha é cirúrgico, exceto em pacientes idosos e/ou de baixa demanda. A literatura considera como casos crônicos aqueles com mais de quatro semanas de evolução.<sup>5</sup> Esses casos apresentam pior prognóstico pelo encurtamento muscular com retração do tendão, atrofia muscular e fibrose associada, dificultando a reparação anatômica da lesão. Assim, nas lesões crônicas com retração tendínea do bíceps deve ser considerado o uso de enxertos para sua reconstrução.

A literatura apresenta inúmeras técnicas para o reparo nas lesões agudas e com enxerto nas crônicas e diversos tipos de enxerto, como tendão calcâneo, palmar longo, tensor da fásia lata e o semitendíneo.<sup>6-8</sup>

O objetivo deste trabalho é apresentar uma técnica cirúrgica de reconstrução com enxerto autólogo do tendão semitendíneo para tratamento das lesões crônicas do tendão distal do bíceps.

## Material e métodos

Quatro pacientes submetidos à reconstrução do tendão do bíceps distal com enxerto de semitendíneo foram incluídos. Todos eram atletas masculinos (praticantes de jiu-jitsu, *wrestling*, goleiro de futebol e praticante de academia), com média de 37,75 anos (entre 32 e 46). O acompanhamento foi de

15 meses pós-operatório em média (de 11 a 28) entre 2014 e 2015.

Os atletas sofreram lesões indiretas durante atividade esportiva no braço dominante. O lutador de jiu-jitsu obteve a lesão durante força excêntrica para resistência a um golpe aplicado pelo seu oponente (chave de braço). O atleta de *wrestling* sofreu a mesma lesão durante movimento de defesa de queda. O praticante de academia durante movimento excêntrico do exercício de rosca direta. E o de futebol, durante movimento de defesa do gol.

Os atletas foram submetidos à cirurgia em média após 8,25 meses da lesão (de quatro a 13).

Ao exame físico, apresentavam perda de força para flexão do cotovelo e principalmente supinação. Teste de Rulland e Hook positivo em todos os atletas. Todos tiveram diagnósticos confirmados com a RNM para avaliação do grau da lesão.

Todas as complicações e todos os riscos das opções de tratamento foram explanados para os atletas, bem como a necessidade do tecido autólogo para enxerto caso não fosse possível a reinserção primária do tendão bicipital.

### Procedimento cirúrgico

As cirurgias foram feitas sob anestesia geral associada a bloqueio locorregional do plexo braquial em decúbito dorsal horizontal sem uso de torniquetes.

Usou-se a técnica de duas pequenas incisões anteriores longitudinais, uma proximal para “resgate” do coto proximal e outra distal para a reconstrução.

Durante o acesso distal foi feita uma incisão longitudinal de aproximadamente 3 cm, distal 2,5 cm da prega antecubital, orientada pela radioscopia inicial para localização da tuberosidade do rádio. A via de Henry foi usada para expor a tuberosidade radial em supinação, exposta com afastamento delicado das partes moles, evita-se dessa forma lesão neurológica ou vascular. Assim é feita escarificação da tuberosidade para possibilitar o sangramento e potencializar a inserção do enxerto.

Uma segunda pequena incisão de aproximadamente 3 cm foi feita aproximadamente 4 cm proximal à prega cubital para isolar o coto retraído, normalmente apresenta-se envolvido por um tecido fibrótico. A dissecação romba digital foi feita para liberar o ventre muscular do bíceps da fásia profunda e do músculo braquial, com cuidado especial na identificação do nervo cutâneo lateral do antebraço (ramo do musculocutâneo) que passa entre o bíceps e o braquial.

O critério usado para definição sobre a reconstrução do tendão era a impossibilidade de excursão do remanescente tendíneo até a tuberosidade do rádio mesmo após liberação

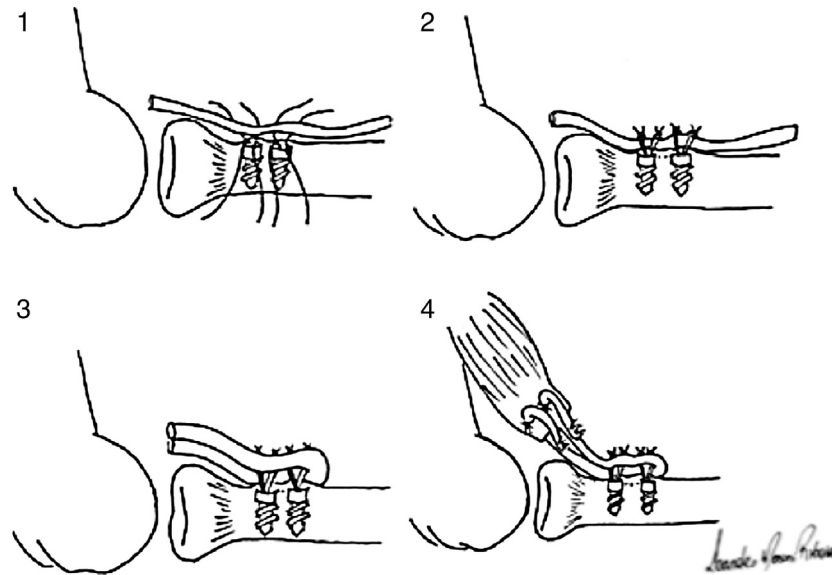


Figura 1 – Sequência de imagens que demonstra reconstrução com enxerto do semitendíneo do biceps distal.

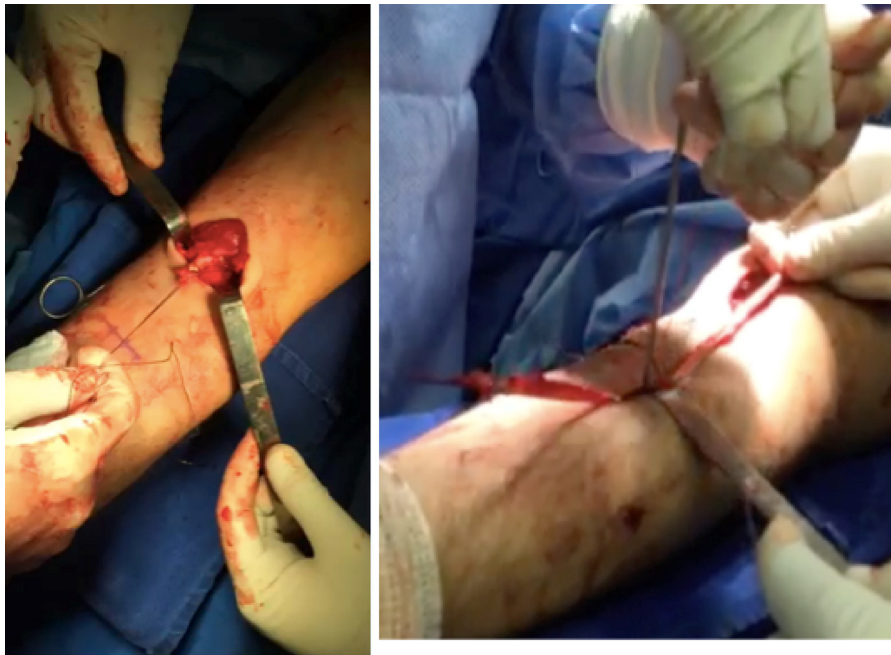


Figura 2 – Apresenta imagem intraoperatória da reconstrução do biceps distal.

do *lacertus fibrosus*. O trajeto tendinoso (túnel) foi refeito com a divulsão manual até a inserção na tuberosidade do rádio.

Nesse momento era procedida a retirada do enxerto semitendíneo do joelho ipsilateral.

Nossa opção técnica foi inserção de duas âncoras bioabsorvíveis (3,5 mm) na tuberosidade do rádio, sempre com o antebraço em supinação total, com distância média de 1 cm entre elas. O enxerto, então, foi posicionado sobre as âncoras na sua metade para que, após a sutura dos fios, duas porções simétricas fossem guiadas até o coto proximal.

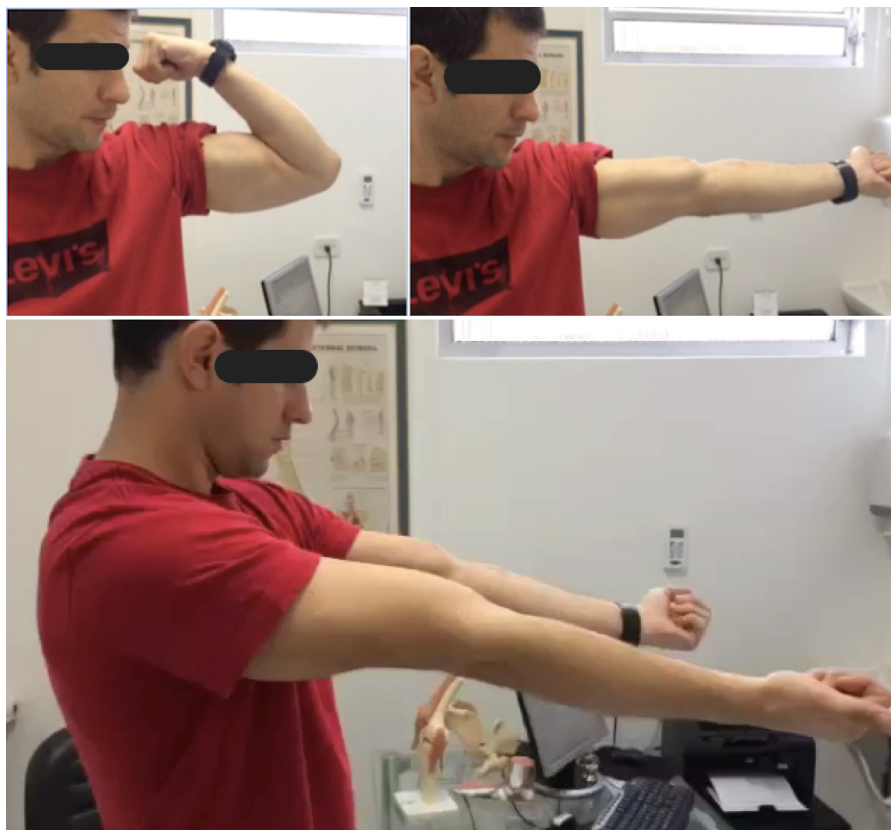
Fez-se a passagem do enxerto pelo trajeto refeito e sua sutura no ventre muscular com fios inabsorvíveis de alta

resistência. Dá-se preferência para o ponto de entrada a +- 2 cm do término do coto, próximo da junção miotendínea. O enxerto é tensionado com o antebraço em supinação total e cotovelo em flexão de 30-40 graus (figs. 1 e 2).

Os pacientes foram imobilizados com tala axilopalmar no pós-operatório imediato.

## Resultados

Os atletas evoluíram sem complicações vasculares ou infecção do sítio cirúrgico. Apenas um atleta teve uma perda de sensi-



**Figura 3 – Imagem após seis meses de pós-operatório de um dos atletas, demonstra arco de movimento adequado e aspecto físico igual contralateral.**

bilidade transitória na face lateral do antebraço, com retorno espontâneo após três meses do procedimento. A imobilização com tala axilopalmar foi removida após duas semanas de pós-operatório, foi mantida apenas a tipoia simples até sexta semana de pós-operatório.

Após seis semanas da cirurgia, foi iniciada a reabilitação fisioterápica. Permaneceram em fisioterapia por cerca de dois meses. Não houve restrição final do arco de movimento do cotovelo.

Os pacientes foram avaliados quanto ao grau de amplitude articular (pronossupinação e flexoextensão), presença de dor, força de supinação e grau de satisfação. Todos os atletas evoluíram sem perda do arco de movimento, ausência de dor e retorno da força de supinação quando comparado com o membro contralateral (fig. 3).

Após quatro meses, todos retornaram à prática esportiva de mesma intensidade prévia à lesão.

## Discussão

A acentuada retração do coto proximal após o terceiro mês de evolução, nas lesões crônicas da porção distal do bíceps, reduzem significativamente as chances de um reparo anatômico primário. Assim, existem três opções de tratamento: o reparo não anatômico com solidarização ao músculo braquial, tentativa de mobilização do bíceps com liberação do *laceturus fibrosus* e a reconstrução com enxertos.

O reparo não anatômico é uma opção com muitas restrições, pois a perda de função supinadora e flexora do cotovelo está presente. Bell et al.<sup>6</sup> mostraram um déficit de 40% na força de supinação e 17% da força de flexão do cotovelo e que esse tipo de tratamento tem resultados semelhantes ao conservador. Assim, representa uma opção apenas estética para a deformidade formada.

A tentativa de mobilização do bíceps mostra-se uma opção viável quando, após liberação das aderências, soltura do *laceturus fibrosus*, tração do ventre muscular e incisões de alívio, consegue-se alcançar a posição anatômica na tuberosidade do rádio em uma flexão do cotovelo até no máximo 30-40°.<sup>7</sup>

Acreditamos que opção mais indicada para os casos de lesão crônica com retração significativa e impossibilidade de excursão do remanescente tendíneo até a tuberosidade do rádio é a reconstrução com o uso de enxerto autólogo ou aloenxerto. Na literatura há descrições de diferentes tipos de enxerto: tensor da fáscia lata, aquileu (aloenxerto), palmar longo, semitendíneo e feixe do flexor radial do carpo. Todos apresentam resultados semelhantes com boa recuperação da função e dor.<sup>8,9</sup>

Nos casos apresentados, usou-se enxerto autólogo do tendão do músculo semitendíneo, com fixação do enxerto na tuberosidade do rádio, através de duas ancoras. Trata-se de uma opção que mostrou resultados consistentes e de simples feita.

A literatura mostra que, entre as opções para fixação do tendão na tuberosidade do rádio (túnel ósseo, parafuso de

interferência, *endobutton* e âncoras de sutura), o *endobutton* tem a maior resistência biomecânica, seguido pela sutura com âncoras, porém quando submetidos a forças fisiológicas não se observa diferença estatística entre eles.<sup>10,11</sup>

Existe ainda a possibilidade de fazer o reparo do tendão com *endobutton* e parafuso de interferência para lesões crônicas do bíceps distal, o que permite uma fixação mais rígida e resistente com dois implantes e reabilitação precoce.<sup>12</sup> Entretanto, as técnicas de fixação com âncoras demonstram ótimos resultados clínicos e funcionais.<sup>13</sup>

Assim, a escolha pelo uso da sutura com duas âncoras bioabsorvíveis foi baseada na possibilidade de maior cobertura do *footprint*, abrange a inserção das fibras das cabeças longa e curta do bíceps, na sua resistência biomecânica, que em forças fisiológicas é semelhante ao uso de botão cortical,<sup>11</sup> e na facilidade e rapidez de execução do procedimento.

A escolha pelo enxerto autólogo do tendão semitendíneo deve-se à facilidade e experiência da equipe cirúrgica para retirada, além do comprimento e da espessura confiáveis para a reconstrução. O enxerto de semitendíneo mostra-se uma opção confiável com baixo índice de complicações. Hallam e Bain<sup>8</sup> mostraram em seu estudo que em todos os pacientes houve melhoria significativa da dor, força e ADM, sem déficit ou complicações.

Várias técnicas ao longo dos anos foram desenvolvidas para reduzir as complicações associadas ao reparo, como lesão do nervo interósseo posterior, nervo cutâneo lateral ou cutâneo medial de antebraço,<sup>10</sup> ossificação heterotópica e sinostose radioulnar proximal, mais comum na técnica de dupla via descrita por Boyd e Anderson.<sup>14</sup>

A via usada foi anterior, composta de dois miniacessos, um proximal e outro distal, não é necessária uma incisão ampla anterior em formato de S, proporciona, assim, uma melhor satisfação estética ao paciente e não houve complicações durante o tratamento.

A técnica apresentada se mostrou eficaz, sem complicações como falha ou soltura do enxerto, lesão do nervo interósseo posterior ou do nervo cutâneo lateral do antebraço. Os atletas evoluíram sem dor no pós-operatório nas duas regiões manipuladas (anterior do antebraço e anteromedial de joelho), tiveram recuperação plena da amplitude de movimento tanto de pronosupinação como flexoextensão e retorno da força muscular avaliada em grau 5 (força normal contra resistência total) pela gradação da força muscular do *Medical Research Council*.<sup>15</sup>

Apesar da fixação com *endobutton* permitir uma maior integração osso-tendão com a introdução intramedular do enxerto, a fixação com duas âncoras provou ser suficientemente forte para manter o enxerto durante todo processo de cicatrização e reabilitação, além de uma maior familiaridade dos cirurgiões e disponibilidade nas salas cirúrgicas.

Nosso estudo também apresentou problemas, como avaliação da força, feita pela escala tradicional de força com o viés do examinador e a avaliação de um número pequeno de casos. Entretanto, o tratamento cirúrgico de lesões crônicas é menos frequente do que as lesões agudas.

## Conclusão

O procedimento cirúrgico apresentado para reconstrução crônica do bíceps distal mostrou-se uma técnica simples, segura e de fácil execução, eficaz quanto aos resultados encontrados e retorno ao esporte, baixa morbidade e com poucas complicações.

## Conflitos de interesse

Os autores declaram não haver conflitos de interesse.

## REFERÊNCIAS

- Morrey BF, Askew LJ, An KN, Dobyns JH. Rupture of the distal tendon of the biceps brachii. A biomechanical study. *J Bone Joint Surg Am.* 1985;67(3):418-21.
- McDonal LS, Dewing CB, Shupe PG, Provencher MT. Disorders of the proximal and distal aspects of the biceps muscle. *J Bone Joint Surg Am.* 2013;95(13):1235-45.
- Geaney BLE, Mazzocca AD. Biceps brachii tendon ruptures: a review of diagnosis and treatment of proximal and distal biceps tendon ruptures. *Phys Sportsmed.* 2010;38(2):117-25.
- Safran MR, Graham SM. Distal biceps tendon ruptures: incidence, demographics, and the effect of smoking. *Clin Orthop Relat Res.* 2002;404:275-83.
- Baker BE, Bierwagen D. Rupture of the distal tendon of the biceps brachii. Operative versus non-operative treatment. *J Bone Joint Surg Am.* 1985;67(3):414-7.
- Bell RH, Wiley WB, Noble JS, Kuczynski DJ. Repair of distal biceps brachii tendon ruptures. *J Shoulder Elbow Surg.* 2000;9(3):223-6.
- Hang DW, Bach BR Jr, Bojchuk J. Repair of chronic distal biceps brachii tendon rupture using free autogenous semitendinosus tendon. *Clin Orthop Relat Res.* 1996;323:188-91.
- Hallam P, Bain GI. Repair of chronic distal biceps tendon ruptures using autologous hamstring graft and the *Endobutton*. *J Shoulder Elbow Surg.* 2004;13(6):648-51.
- Snir N, Hamula M, Wolfson T, Meislin R, Strauss EJ, Jazrawi LM. Clinical outcomes after chronic distal biceps reconstruction with allografts. *Am J Sports Med.* 2013;41(10):2288-95.
- Mazzocca AD, Burton KJ, Romeo AA, Santangelo S, Adams DA, Arciero RA. Biomechanical evaluation of 4 techniques of distal biceps brachii tendon repair. *Am J Sports Med.* 2007;35(2):252-8.
- Olsen JR, Shields E, Williams RB, Miller R, Maloney M, Voloshin I. A comparison of cortical button with interference screw versus suture anchor techniques for distal biceps brachii tendon repairs. *J Shoulder Elbow Surg.* 2014;23(11):1607-11.
- Terra BB, Rodrigues LM, Lima ALM, Cabral BC, Cavatte JM, De Nadai A. Direct repair of chronic distal biceps tendon tears. *Rev Bras Ortop.* 2016;51(3):303-12.
- Sarda P, Qaddori A, Nauschutz F, Boulton L, Nanda R, Bayliss N. Distal biceps tendon rupture: current concepts. *Injury.* 2013;44(4):417-20.
- Boyd HB, Anderson LD. A method for reinsertion of the distal biceps brachii. *J Bone Joint Surg Am.* 1961;43(7):1041-3.
- Medical Research Council Aids to examination of the peripheral nervous system. Memorandum no. 45. London: Her Majesty's Stationary Office; 1976.