



## Relato de Caso

# Um caso raro de subluxação central bilateral da articulação do quadril associada a fratura bilateral da lâmina quadrilátera em um homem idoso devido a convulsões



Kiran Makwana<sup>a</sup>, Mayank Vijayvargiya<sup>a</sup>, Nitesh Agarwal<sup>a</sup>,  
Ketan Desai<sup>b</sup> e Vivek Shetty<sup>a,\*</sup>

<sup>a</sup> Department of Orthopaedics, P.D. Hinduja National Hospital, Mumbai, Índia

<sup>b</sup> Department of Neurosurgery, P.D. Hinduja National Hospital, Mumbai, Índia

### INFORMAÇÕES SOBRE O ARTIGO

Histórico do artigo:

Recebido em 20 de dezembro de 2016

Aceito em 23 de janeiro de 2017

On-line em 21 de junho de 2018

Palavras-chave:

Fraturas do úmero

Placas ósseas

Parafusos ósseos

### R E S U M O

Lesões musculoesqueléticas, tais como luxação das articulações do ombro e quadril e fraturas do colo do fêmur, são complicações conhecidas de convulsões. A subluxação central bilateral da articulação do quadril associada a fratura bilateral da lâmina quadrilátera do acetábulo é uma entidade rara e propensa ao diagnóstico tardio, ainda mais em pacientes que experimentam desorientação pós-convulsão. Os autores relatam o caso de um paciente masculino de 74 anos com subluxação central bilateral da articulação do quadril associada a fratura bilateral da lâmina quadrilátera decorrente de atividade convulsiva. Foi feita reconstrução bilateral aberta e a lâmina quadrilátera foi fixada com uma placa de reconstrução pré-dobrada de 3,5 mm, reforçada com uma placa de reconstrução da borda pélvica de 3,5 mm. Conclui-se que este caso é um raro exemplo de fratura bilateral das lâminas quadriláteras causada pela atividade convulsiva. Os profissionais de saúde devem manter um alto nível de suspeita para esse tipo de fratura ao avaliar pacientes após um episódio convulsivo.

© 2017 Publicado por Elsevier Editora Ltda. em nome de Sociedade Brasileira de Ortopedia e Traumatologia. Este é um artigo Open Access sob uma licença CC BY-NC-ND (<http://creativecommons.org/licenses/by-nc-nd/4.0/>).

**A rare case of bilateral central subluxation of the hip joint with associated bilateral quadrilateral plate fracture in an elderly male due to seizure activity**

### A B S T R A C T

Musculoskeletal injuries such as dislocation of the shoulder and hip joints and fractures of the femoral neck are known complications of seizures. Bilateral central subluxation of the hip joint with associated bilateral quadrilateral plate fracture is a rare entity and is prone

Keywords:

Humeral fractures

Bone plates

Bone screws

DOI se refere ao artigo: <https://doi.org/10.1016/j.rboe.2017.03.009>.

\* Autor para correspondência.

E-mail: [vivshetty7777@gmail.com](mailto:vivshetty7777@gmail.com) (V. Shetty).

<https://doi.org/10.1016/j.rbo.2017.01.012>

0102-3616/© 2017 Publicado por Elsevier Editora Ltda. em nome de Sociedade Brasileira de Ortopedia e Traumatologia. Este é um artigo Open Access sob uma licença CC BY-NC-ND (<http://creativecommons.org/licenses/by-nc-nd/4.0/>).

to delayed diagnosis, even more so in patients who experience post-seizure disorientation. The authors report the case of a 74-year-old male patient with bilateral central subluxation of the hip joint with associated bilateral quadrilateral plate fracture due to seizure activity. Bilateral open reconstruction and fixation of the quadrilateral plate with a 3.5-mm pre-bent reconstruction plate reinforced with 3.5-mm pelvic brim reconstruction plate was performed. In conclusion, this case is an example of rare bilateral quadrilateral plate fracture caused due to seizure activity, a fracture for which a high level of suspicion should be kept in mind while evaluating the patient post-seizure episode.

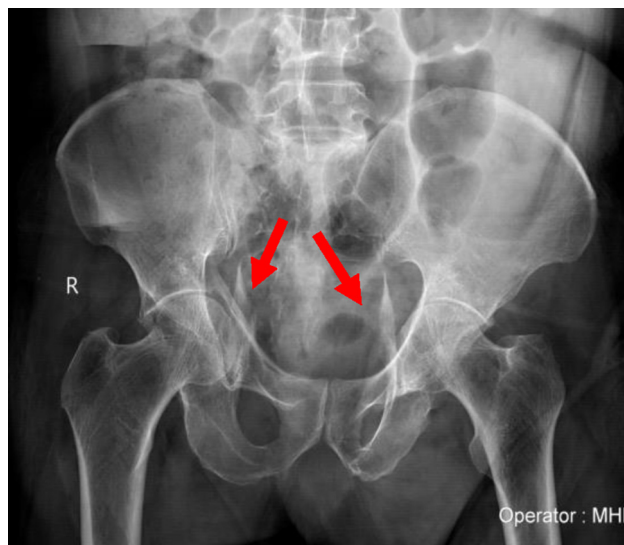
© 2017 Published by Elsevier Editora Ltda. on behalf of Sociedade Brasileira de Ortopedia e Traumatologia. This is an open access article under the CC BY-NC-ND license (<http://creativecommons.org/licenses/by-nc-nd/4.0/>).

## Introdução

Várias lesões musculoesqueléticas, inclusive a luxação do ombro, das articulações esterno-claviculares e das articulações do quadril, além da fratura do colo femoral e da pélvis, são complicações conhecidas das convulsões. Elas podem ocorrer em pacientes com epilepsia, seja por trauma ou devido a contrações musculares desequilibradas durante o episódio de convulsão.<sup>1,2</sup> A fratura da lâmina quadrilátera do acetábulo com subluxação central da articulação do quadril é raramente observada nesses pacientes. Em casos sem histórico de trauma, ela pode não ser diagnosticada. Um alto índice de suspeição e um exame clínico e radiológico completo são necessários para evitar atrasos no diagnóstico. Os autores relatam um caso raro de subluxação central bilateral da articulação do quadril associada a fratura bilateral da lâmina quadrilátera causada por atividade convulsiva.

## Relato de caso

Paciente do sexo masculino, de 74 anos, atendido no departamento de neurocirurgia com 15 dias de história de sensório alterado. Ele apresentava história de convulsões tônico-clônicas generalizadas nos últimos quatro meses. Nos sete dias anteriores à consulta, estava acamado após um episódio de convulsão generalizada grave. Os movimentos ativos e passivos dos membros superiores e inferiores foram gravemente restringidos pela dor. A ressonância magnética do cérebro revelou um grande meningioma dural frontal de 7 cm × 5,5 cm × 4,5 cm à direita. Observou-se grave edema de substância branca que envolvia o lobo frontal parietal direito. Uma craniotomia frontoparietal direita foi feita por neurocirurgião (KD) e o meningioma foi completamente removido. No período pós-operatório, a alteração do sensório apresentou acentuada melhoria e o paciente estava consciente e alerta. Contudo, os movimentos dos membros superiores e inferiores bilaterais continuaram restritos. A tomografia computadorizada (TC) pós-operatória do cérebro revelou a completa excisão do meningioma com regressão do edema da substância branca na região frontoparietal direita. Tendo em vista a melhoria do sensório e a persistência da restrição e dor nos movimentos dos membros, o paciente foi atendido no departamento de ortopedia para avaliação.

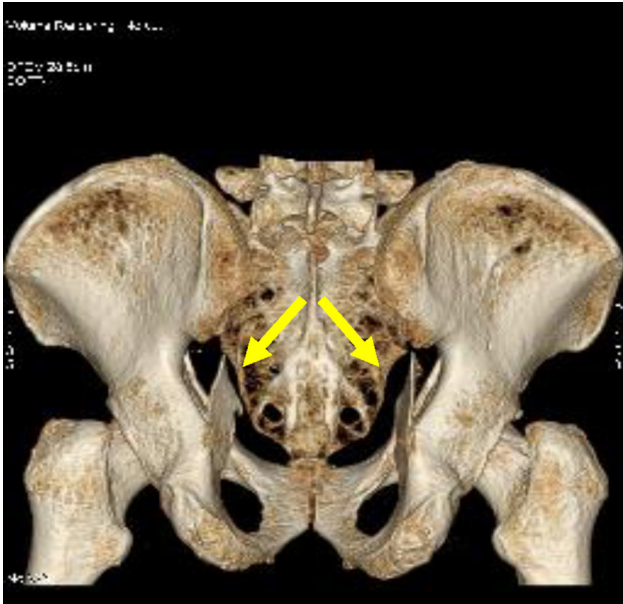


**Figura 1 – Raios X com fratura bilateral da lâmina quadrilátera.**

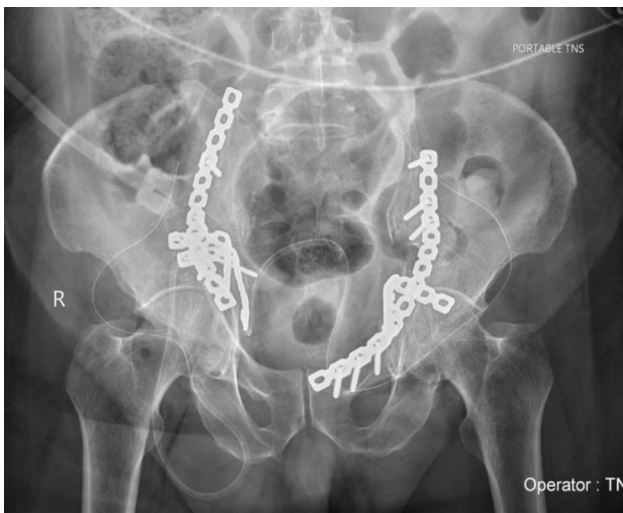No exame clínico, observaram-se contusões em torno da articulação bilateral do quadril, além de sensibilidade ao toque; não foi observada lesão neurovascular. Radiografias da pelve e do ombro direito indicaram subluxação central bilateral do acetábulo (fig. 1); uma TC da pelve (fig. 2) foi feita para o planejamento pré-operatório.

A reconstrução aberta bilateral com a fixação da fratura da lâmina quadrilátera (fig. 3) foi feita por um dos autores (VS) no 12º dia pós-operatório da cirurgia primária, com uma abordagem ilioinguinal com o paciente em posição supina. Duas placas de reconstrução pré-moldadas de 3,5 mm foram usadas no lado direito e uma placa de reconstrução de 3,5 mm, no lado esquerdo. As placas pré-moldadas foram reforçadas com uma placa de reconstrução de 3,5 mm sobre a borda pélvica. A redução foi avaliada sob intensificador de imagem com braço em C e foi considerada satisfatória.

O paciente foi autorizado a sentar-se com a perna pendente ao lado da cama. Movimentos ativos e passivos do joelho e exercícios de amplitude de movimento do quadril foram iniciados no primeiro dia pós-operatório. O paciente foi mobilizado em cadeira de rodas e não foi liberada carga sobre o membro. Ele recebeu alta após 16 dias de hospitalização.



**Figura 2 – Tomografia mostra fratura bilateral da lâmina quadrilátera.**



**Figura 3 – Radiografia obtida no período pós-operatório imediato mostra a fixação da fratura bilateral de lâmina quadrilátera.**

## Discussão

O presente caso é um exemplo de um padrão de fratura acetabular bilateral raro causado por uma atividade convulsiva, mais propensa a atrasos no diagnóstico em pacientes com desorientação, causa morbidade importante. Ele também destaca a importância de uma história clínica detalhada e um exame clínico completo, que procura por sinais e sintomas como dor nas extremidades, deformidades, equimoses e crepitação, especialmente em pacientes idosos e

osteoporóticos, para auxiliar na identificação de lesão óssea após um episódio convulsivo.

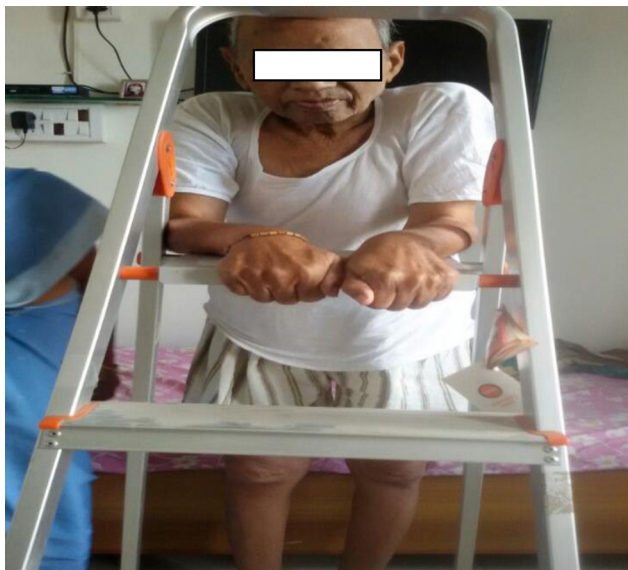A fratura de lâmina quadrilátera isolada é um padrão de fratura raro. Laflamme et al.<sup>3</sup> relataram um caso de fratura da lâmina quadrilátera isolada e sugeriram um possível mecanismo de lesão, no qual quadril teria sido posicionado a 90° de flexão, 20° de rotação interna e abdução máxima. Isso poderia ter criado um vetor de força que teria causado uma protrusão central parcial da cabeça femoral no acetábulo medial e criado assim a fratura de lâmina quadrilátera isolada. Esse mesmo mecanismo de lesão pode explicar fratura da lâmina quadrilátera no presente paciente.

A fratura da lâmina quadrilátera pode ser tratada de forma cirúrgica ou conservadora, depende da idade, condição médica, do tipo de fratura, da qualidade do osso, cominuição, do deslocamento, método de fixação, da possibilidade de complicação pós-cirúrgica, experiência e preferência. Muitas vezes, o tratamento conservador das fraturas quadriláteras em idosos resulta em desfecho precário e altas taxas de complicações devido à imobilização prolongada e degeneração precoce da articulação.<sup>4</sup> A redução aberta e a fixação interna são o tratamento de escolha para a maioria das fraturas desviadas da lâmina quadrilátera. Essas fraturas podem ser fixadas com vários dispositivos, tais como parafusos percutâneos, fios de cerclagem com ou sem placas, placas-mola contornadas sobre a borda pélvica que apoiam a superfície quadrilátera, placas em forma de H, T, ou L e placas de reconstrução. Todos esses dispositivos podem ser usados de maneira similar. Para fixação de fraturas da lâmina quadrilátera, a Synthes desenvolveu uma placa de superfície quadrilateral pré-moldada reforçada com uma placa de borda pélvica com ranhura para um parafuso interfragmentário. Em um estudo biomecânico, Zha et al.<sup>5</sup> observaram que placas infrapectíneas multidirecionais de titânio apresentam a melhor fixação para esse tipo de fratura; no entanto, elas exigem uma curva de aprendizado íngreme e estão associadas a maiores taxas de sangramento devido a lesão de *corona mortis* com a abordagem de Stoppa.

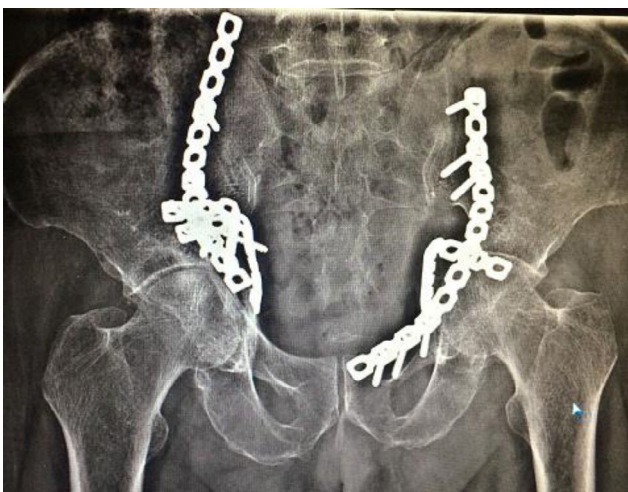Ruan et al.<sup>6</sup> relataram resultados satisfatórios em cinco pacientes com fraturas de lâmina quadrilátera com o uso de navegação fluoroscópica 3D e fixação com parafusos percutâneos posicionados perpendicularmente às linhas de fratura e perto da superfície da articulação.

A composição de placa e fio, proposta por Farid,<sup>7</sup> usa uma placa-mola sobre a borda pélvica para reforçar a parede medial. Um furo no verdadeiro braço pélvico cria uma polia para passar um fio de cerclagem pela incisura isquiática maior em direção à pelve verdadeira. Ele concluiu que essa técnica propicia uma fixação rígida para fraturas cominuídas e osteoporóticas da parede medial, sem risco de penetração nas articulações.

Em 2011, Laflamme et al.<sup>8</sup> relataram resultados bons a excelentes em 21 pacientes com fratura desviada da lâmina quadrilátera em pacientes com osteoporose estabelecida com placa infrapectínea na abordagem de Stoppa modificada. Eles concluíram que a fixação interna da fratura da lâmina quadrilátera deve ser considerada uma opção viável à artroplastia total do quadril no tratamento inicial de fraturas acetabulares em idosos.



**Figura 4 – Ao acompanhamento de dois meses, paciente em pé com apoio.**



**Figura 5 – Ao acompanhamento de sete meses, radiografia mostra redução congruente bem mantida do quadril.**

No presente caso, como não houve lesão associada na coluna acetabular, foi usada a abordagem ilioinguinal e uma placa-mola (placa de reconstrução de 3,5 mm) contornada sobre a borda pélvica, que apoiava a lâmina quadrilátera reforçada com placa de borda pélvica. O paciente foi mobilizado da cama para cadeira de rodas imediatamente após a cirurgia. A carga não foi autorizada por seis semanas. Posteriormente, foi permitida carga gradual e deambulação com apoio (fig. 4). Nos seguimento de sete meses, a radiografia apresentou uma redução congruente bem mantida do quadril (fig. 5) e o paciente deambulava sem apoio (fig. 6).

Em conclusão, este caso foi um raro exemplo de fratura bilateral da lâmina quadrilátera causada por atividade convulsiva, para a qual um alto nível de suspeita de tal fratura deve ser mantido ao avaliar pacientes após episódios convulsivos.



**Figura 6 – Ao acompanhamento de sete meses, paciente caminhava sem apoio.**

### Conflitos de interesse

Os autores declaram não haver conflitos de interesse.

### REFERÊNCIAS

1. Vestergaard P, Tigarán S, Rejnmark L, Tigarán C, Dam M, Mosekilde L. Fracture risk is increased in epilepsy. *Acta Neurol Scand.* 1999;99(5):269-75.
2. Ach K, Slim I, Ajmi ST, Chaieb MC, Beizig AM, Chaieb L. Non-traumatic fractures following seizures: two case reports. *Cases J.* 2010;3:30.
3. Laflamme GY, Delisle J, Leduc S, Uzel PA. Isolated quadrilateral plate fracture: an unusual acetabular fracture. *Can J Surg.* 2009;52(5):E217-9.
4. Cornell CN. Management of acetabular fractures in the elderly patient. *HSS J.* 2005;1(1):25-30.
5. Zha GC, Sun JY, Dong SJ, Zhang W, Luo ZP. A novel fixation system for acetabular quadrilateral plate fracture: a comparative biomechanical study. *Biomed Res Int.* 2015;2015:391032.
6. Ruan Z, Luo CF, Zeng BF, Zhang CQ. Percutaneous screw fixation for the acetabular fracture with quadrilateral plate involved by three-dimensional fluoroscopy navigation: surgical technique. *Injury.* 2012;43(4):517-21.
7. Farid YR. Cerclage wire-plate composite for fixation of quadrilateral plate fractures of the acetabulum: a checkrein and pulley technique. *J Orthop Trauma.* 2010;24(5):323-8.
8. Laflamme GY, Hebert-Davies J, Rouleau D, Benoit B, Leduc S. Internal fixation of osteopenic acetabular fractures involving the quadrilateral plate. *Injury.* 2011;42(10):1130-4.