



## Artigo original

# Síndrome de Parsonage-Turner<sup>☆</sup>



Ricardo Barreto Monteiro dos Santos\*, Saulo Monteiro dos Santos,  
Flávio José Câmara Carneiro Leal, Otávio Gomes Lins,  
Carmem Magalhães e Ricardo Bruno Mertens Fittipaldi

Serviço de Traumatologia, Hospital das Clínicas, Universidade Federal de Pernambuco, Recife, PE, Brasil

### INFORMAÇÕES SOBRE O ARTIGO

Histórico do artigo:

Recebido em 3 de setembro de 2013

Aceito em 5 de junho de 2014

On-line em 11 de setembro de 2014

Palavras-chave:

Neurite do plexo braquial

Ombro

Eletromiografia

### R E S U M O

**Objetivo:** Descrever os achados clínicos, eletrofisiológicos e de imagem na síndrome de Parsonage-Turner e avaliar os resultados do tratamento conservador.

**Métodos:** Foram estudados oito casos entre fevereiro de 2010 e fevereiro de 2012, com seguimento mínimo de um ano (média de 14 meses). Todos os pacientes foram submetidos ao questionário clínico e avaliados funcionalmente com o escore de Constant e Murley. Após a suspeita clínica o exame de eletroneuromiografia foi feito para confirmação diagnóstica.

**Resultados:** Oito pacientes (média de 29 anos) foram avaliados. O lado direito foi acometido em 70% dos casos e era o dominante em 80%. Todos os pacientes relataram um início súbito de dor no ombro, com duração de um a cinco dias em seis casos e de até 15 dias em dois casos. Em três casos foi observada atrofia severa do músculo deltoide. Hipotrofia dos músculos supraespinhal e infraespinhal foi observada em três casos. Escápula alada foi observada em dois casos restantes. A eletromiografia demonstrou envolvimento do nervo torácico longo nesses dois últimos casos e confirmou o envolvimento dos nervos axilar e supraescapular nos seis casos restantes. A pontuação média na escala de Constant e Murley foi de 96 no fim do tratamento conservador com medicamentos anti-inflamatórios não esteroides e fisioterapia. Seis dos oito pacientes apresentaram boa recuperação da força muscular.

**Conclusão:** Na maioria dos casos a recuperação funcional foi boa, embora a força muscular não tenha sido completamente restaurada em alguns deles.

© 2014 Sociedade Brasileira de Ortopedia e Traumatologia. Publicado por Elsevier Editora Ltda. Todos os direitos reservados.

### Parsonage-Turner syndrome

#### A B S T R A C T

**Objective:** To describe the clinical, electrophysiological and imaging findings from Parsonage-Turner syndrome and evaluate the results from conservative treatment.

**Methods:** Eight cases were studied between February 2010 and February 2012, with a minimum follow-up of one year (mean of 14 months). All the patients answered a clinical

**Keywords:**

Neuritis of the brachial plexus

Shoulder

Electromyography

<sup>☆</sup> Trabalho desenvolvido no Serviço de Traumatologia, Hospital das Clínicas, Universidade Federal de Pernambuco, Recife, PE, Brasil.

\* Autor para correspondência.

E-mail: [ricardobms@hotmail.com](mailto:ricardobms@hotmail.com) (R.B.M. dos Santos).

<http://dx.doi.org/10.1016/j.rbo.2014.06.007>

0102-3616/© 2014 Sociedade Brasileira de Ortopedia e Traumatologia. Publicado por Elsevier Editora Ltda. Todos os direitos reservados.

questionnaire and underwent functional evaluation using the Constant & Murley score. After clinical suspicion was raised, an electromyography examination was performed to confirm the diagnosis.

**Results:** Eight patients (mean age of 29 years) were evaluated. The right side was affected in 70% of the cases, and the dominant side in 80% of the cases. All the patients reported that their shoulder pain had started suddenly, lasting from one to five days in six cases and up to 15 days in two cases. In three cases, severe atrophy of the deltoid muscle was observed. Hypotrophy of the supraspinatus and infraspinatus muscles was observed in three cases. A winged scapula was observed in the two remaining cases. Electromyography demonstrated involvement of the long thoracic nerve in these last two cases and confirmed the involvement of the axillary and suprascapular nerves in the remaining six cases. The mean score on the Constant & Murley scale was 96 at the end of the conservative treatment with non-steroidal anti-inflammatory drugs and physiotherapy. Six of the eight patients presented good recovery of muscle strength.

**Conclusions:** In the majority of the cases, the functional recovery was good, although muscle strength was not completely restored in some of them.

© 2014 Sociedade Brasileira de Ortopedia e Traumatologia. Published by Elsevier Editora Ltda. All rights reserved.

## Introdução

A síndrome de Parsonage-Turner (SPT) é também denominada de neurite braquial idiopática aguda, neurite paralítica do plexo braquial, neuropatia braquial criptogênica e síndrome da cintura escapular. Seus primeiros registros datam de 1887 por Dreschfeld, após o qual inúmeros outros se seguiram: Feinberg<sup>1</sup> (1897), Bramwell e Struthers<sup>2</sup> (1903), Wyburn-Mason<sup>3</sup> (1941), Burnard<sup>4</sup> (1942) e Spillane<sup>5</sup> (1943). Entretanto, foi em 1948 que os autores Parsonage e Turner descreveram todos os aspectos clínicos dessa síndrome após uma série de 136 casos e denominaram-na de “síndrome da cintura escapular”.<sup>6</sup>

Trata-se de um distúrbio doloroso não traumático que acomete a cintura escapular. Clinicamente o paciente apresenta quadro doloroso e súbito localizado no ombro durante horas ou até duas a três semanas, com melhora espontânea. Após o quadro doloroso surge fraqueza muscular, paralisia e atrofia da musculatura innervada pelo segmento acometido.<sup>7</sup> Topograficamente essa lesão neurológica compromete os nervos periféricos ou parte do plexo braquial e além das repercussões motoras podem existir perdas sensoriais.

O diagnóstico da doença pode ser motivo de angústia para o médico assistente e seu paciente, pois algumas afecções com características semelhantes podem ser confundidas com a SPT e necessitam ser excluídas durante o diagnóstico diferencial: rotura do manguito rotador, tendinite calcária, capsulite adesiva, espondilopatia cervical e alterações neurológicas como compressão de nervo periférico, poliomielite aguda e esclerose lateral amiotrófica. Entretanto, o diagnóstico torna-se provável quando são observadas a melhora espontânea da dor e a progressão da fraqueza muscular.

A causa precisa é desconhecida, mas na literatura atribui-se a infecções virais e processos autoimunes,<sup>8,9</sup> como após imunização. Também há relatos de formas hereditárias com mutações específicas<sup>10</sup> ou até mesmo após exercícios físicos extenuantes.<sup>11,12</sup> Alguns agentes virais têm sido correlaci-

onados, como: varíola, febre, tifo, *influenza*, *coxsackievirus*, *parvovirus* B19, *cytomegalovirus*, vírus da imunodeficiência humana e *Borrelia burgdoferi*.<sup>8,13-16</sup> Há fortes evidências de associação a infecções virais, pois há relatos na literatura de surto epidêmico em uma população isolada, como o ocorrido na população indígena no sudoeste dos Estados Unidos da América, com oito casos de SPT.<sup>7</sup>

A incidência é de 1,64 caso por 100.000 habitantes, na população de Minnesota, Estados Unidos, com predomínio de acometimento entre a terceira e a sétima década.<sup>17,18</sup> Os homens são mais afetados do que as mulheres, numa razão de 2:1 a 11,5:1.<sup>11</sup> O prognóstico é bom na maioria dos casos, a SPT é autolimitada e com baixo índice de recidiva.<sup>11</sup> O tratamento geralmente é bem-sucedido com uso de analgésicos e fisioterapia para manutenção da amplitude de movimentos e fortalecimento muscular.

O objetivo deste trabalho foi descrever as características clínicas da SPT e avaliar os resultados com o tratamento conservador.

## Materiais e métodos

Foram estudados prospectivamente oito casos com SPT diagnosticados entre fevereiro de 2010 e fevereiro de 2012. Os pacientes tiveram acompanhamento mínimo de um ano (média de 14 meses). Todos os pacientes foram submetidos a questionário clínico a respeito dos sintomas e exame físico com finalidade de avaliar a função. No fim do tratamento todos os pacientes foram submetidos ao escore de Constant e Murley.<sup>19</sup>

Após a suspeita clínica de SPT, todos os pacientes fizeram o exame de eletroneuromiografia para registro do nervo periférico acometido e confirmação diagnóstica. Entretanto, em alguns casos, com a finalidade de excluir afecções associadas e para diagnóstico diferencial, foram usados os exames de radiografia e ressonância. Como critérios de inclusão foram considerados os pacientes com história de dor aguda no ombro

**Tabela 1 – Idade, sexo e membro acometido dos pacientes com SPT**

Paciente	Idade	Sexo	Lado acometido	Lado dominante	Duração do surto álgico	Nervo periférico acometido <sup>a</sup>
1	37	Masculino	Direito	Direito	24 horas	Supraescapular
2	26	Masculino	Direito	Direito	48 horas	Torácico longo
3	41	Masculino	Direito	Direito	3 dias	Axilar
4	15	Feminino	Direito	Direito	15 dias	Axilar
5	23	Masculino	Direito	Direito	5 dias	Torácico longo
6	32	Masculino	Esquerdo	Direito	24 horas	Supraescapular
7	30	Feminino	Esquerdo	Direito	48 horas	Torácico longo
8	34	Feminino	Direito	Direito	15 dias	Supraescapular

Fonte: dados da pesquisa.

<sup>a</sup> Baseado no exame clínico e exame complementar de eletroneuromiografia.

e com paresia ou hipotrofia na cintura escapular. Foram excluídos pacientes com história de traumatismo, cirurgias prévias no ombro, rotura do manguito rotador e capsulite adesiva. Este estudo foi aprovado pelo Comitê de Ética.

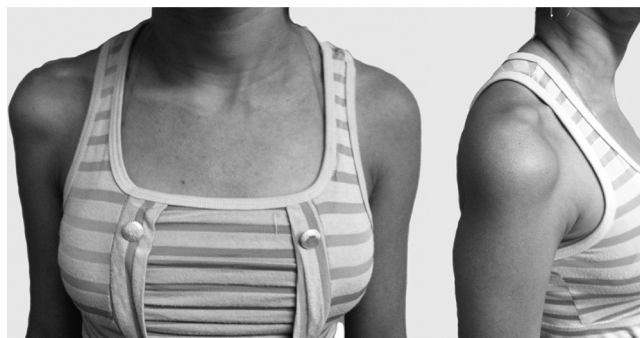
## Resultados

Foram avaliados oito pacientes, três do gênero feminino e cinco do masculino. A média de idade foi de 29 anos (variação de 15 a 41), o lado direito foi acometido em 70% dos casos e o lado dominante em 80% (tabela 1).

Todos os pacientes estudados referiram durante a anamnese um quadro súbito de dor no ombro, com duração média de um a cinco dias e em dois casos com duração de 15 dias. Em três casos houve remissão espontânea do quadro álgico sem uso de medicações anti-inflamatórias não esteroidais (Aines); em sete, com uso de Aines e analgésicos, prescritos por médicos na urgência.

Ao exame físico, feito nos oito pacientes, em três casos observou-se atrofia intensa na topografia do músculo deltoide e foi constatada em um caso hipoestesia em território sensitivo do nervo axilar (fig. 1). Em três casos foi observada hipotrofia muscular na fossa supraespinal e infraespinal, com o teste de Jobe positivo, usado para avaliação da função do supraespinal. Nos dois casos restantes observou-se escápula alada, mais evidente quando o paciente faz força para empurrar a parede (fig. 2).

Em todos os pacientes foi feito o exame de ENMG para confirmação diagnóstica. Todos demonstraram denervação periférica (potencial de ação prolongada e latência). Em um

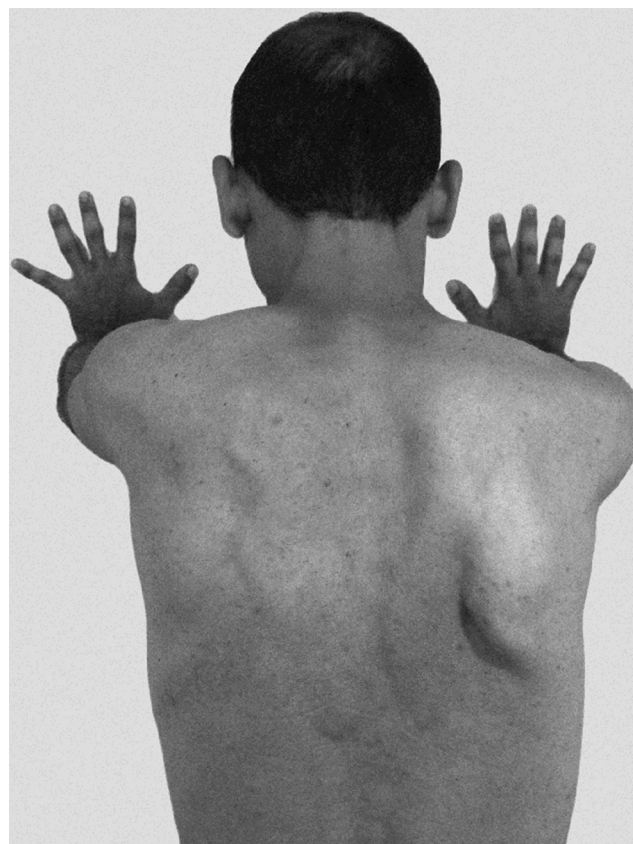


**Figura 1 – 15 anos, 3 meses após o início dos sintomas. Observa-se atrofia do músculo deltoide no ombro direito.**

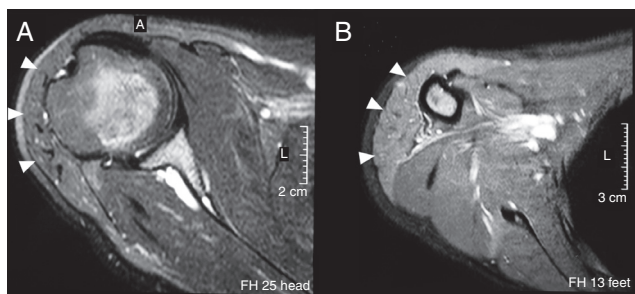
caso, paciente 4, foi feito o exame de ressonância do ombro, que evidenciou hipersinal na ponderação T2 e atrofia da musculatura do deltoide (fig. 3).

O programa de reabilitação fisioterapêutica foi iniciado logo após o diagnóstico. O protocolo consistiu de eletroterapia analgésica com uso do Tens associado à termoterapia profunda ou crioterapia, durante a fase dolorosa, cinesioterapia para a manutenção e ganho da amplitude dos movimentos e, quando alcançados graus próximos da normalidade, foram iniciados os exercícios isométricos ou exercícios resistidos para toda a cintura escapular. Também foi usada a estimulação elétrica funcional (FES) visando ao incremento do tônus muscular.

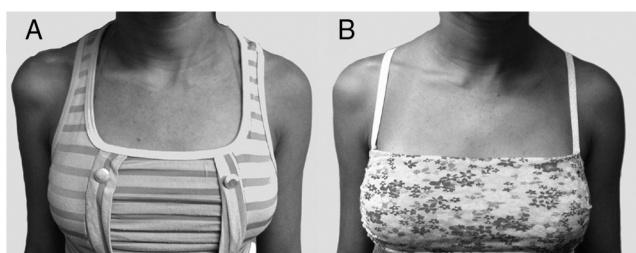
Todos os pacientes apresentaram melhoria da dor, da força e do trofismo muscular (fig. 4) ao longo do seguimento.



**Figura 2 – Paciente com escápula alada à direita, decorrente do comprometimento do nervo torácico longo.**



**Figura 3 –** Imagens de ressonância do ombro em ponderação T2, cortes axiais, (A) proximal e (B) distal. Evidencia-se hipersinal e atrofia na musculatura do deltoide (seta), sugestiva de denervação do nervo axilar.



**Figura 4 –** Paciente com SPT no ombro direito, acometimento do nervo axilar. (A) atrofia em topografia do deltoide, aspecto no momento do diagnóstico. (B) Aspecto após 3 meses de reabilitação fisioterápica.

A pontuação obtida com o escore de Constant e Murley foi de 94 a 100 pontos, média de 96,37 pontos no fim do seguimento (tabela 2). Seis dos oito pacientes tratados apresentaram recuperação plena da força muscular. Entretanto, em dois pacientes ainda pôde-se perceber hipotrofia muscular, mas sem repercussão para as atividades diárias e esportivas.

## Discussão

A etiologia da SPT não está bem definida, mas atribui-se a causa a infecções virais e a reações autoimunes. Em alguns relatos clínicos, descreve-se, previamente aos sintomas, um período de febre ou infecção das vias aéreas superiores, ou até reação imunológica após vacinação. Não foi possível determinar tal associação em nosso trabalho.

**Tabela 2 – Resultado do escore de Constant e Murley no fim do seguimento médio de 14 meses**

Escore de Constant e Murley	Média (min.-máx.)
Dor	15 (15-15)
Atividades	20 (20-20)
Mobilidade	40 (40-40)
Força	21,37 (19-25)
Total	96,37 (94-100)

Fonte: dados da pesquisa.

O gênero masculino é o mais acometido, em uma proporção que varia segundo a literatura de 2:1 a 11,5:1.<sup>11,18,20</sup> Não há predileção quanto à lateralidade do distúrbio, nem tampouco correlação com o membro dominante. Entretanto, pode ocorrer acometimento bilateral e assimétrico em um terço dos pacientes.<sup>21</sup> Turner descreveu um caso de comprometimento bilateral, após seis meses do início dos sintomas. Cerca de um terço dos pacientes desenvolveram SPT bilateralmente.<sup>11</sup> Em nosso estudo a proporção com relação ao gênero foi de 1,6 homem para uma mulher, a média de idade foi de 29 anos e não houve casos de bilateralidade.

Não há consenso com relação ao nervo periférico mais frequentemente acometido. Segundo Turner e Parsonage,<sup>11</sup> em seu trabalho, o nervo torácico longo é o mais acometido. Magee e DeJong,<sup>20</sup> assim como Tsairis et al.,<sup>11</sup> relataram uma maior frequência de acometimento do nervo supraescapular. Segundo Mulvey et al.,<sup>22</sup> até mesmo o nervo frênico pode ser acometido na SPT. Em nossa casuística verificou-se acometimento dos nervos torácico longo (n = 3) e supraescapular (n = 3) com igual frequência, seguidos do nervo axilar (n = 2).

O padrão característico de dor súbita com melhora espontânea seguida de fraqueza na musculatura da cintura escapular é a chave para o diagnóstico dessa síndrome. Em todos os pacientes identificamos esse padrão. A dor é descrita como severa e lancinante, pode persistir por horas ou durante três a quatro semanas.<sup>23</sup> Nos pacientes avaliados o quadro algico durou em média cinco dias, com mínimo de 24 horas e máximo de 15 dias. As consequências do comprometimento das fibras nervosas motoras, como fraqueza e atrofia muscular, são perceptíveis e representam a queixa principal do paciente após a fase hiperálgica. Quanto às alterações da sensibilidade, como analgesia e hipoestesia, são mínimas e muitas vezes limitadas a uma pequena área. Tais achados são compatíveis com as descrições clássicas, bem como com os estudos mais recentes com séries de casos com um grande número de pacientes.<sup>12,24,25</sup>

O exame de ENMG é importante para confirmar o diagnóstico. Alterações eletroneuromiográficas são perceptíveis, geralmente após três semanas do início dos sintomas,<sup>26,27</sup> revelam normalmente denervação aguda e indicam degeneração axonal, com pontas-onda positivas e potenciais de fibrilação. No exame de ressonância, são descritos na literatura os seguintes achados nas musculaturas acometidas: edema intramuscular e atrofia muscular que pode estar associada ou não a infiltração gordurosa<sup>28,29</sup> (fig. 3). O aumento de sinal na ponderação T2 é por causa do edema muscular. Segundo Wessig et al.,<sup>30</sup> existe um aumento do volume sanguíneo capilar após 48 horas da denervação muscular, o que favorece o extravasamento do intracapilar para o extracelular. Essas alterações descritas no exame de ressonância magnética são consistentes com o observado em nossos pacientes (fig. 3).

O tratamento da SPT pode ser dividido em duas fases. Na primeira fase, hiperálgica, são prescritos analgésicos e repouso do membro acometido com uso de tipoia. Não foram usados anti-inflamatórios corticosteroides, pois a identificação etiológica da síndrome não pôde ser determinada, viral ou autoimune. Assim, não recomendamos o uso dessa classe medicamentosa, embora estudos mostrem que seu uso pode abreviar o período para início da recuperação

da força e melhora a dor na fase aguda.<sup>11,21</sup> Após a melhora da dor, é iniciada a segunda fase, voltada para o reestabelecimento e a manutenção da amplitude de movimento, seguido pelo fortalecimento muscular. Magee e DeJong,<sup>20</sup> em 1960, relataram que a recuperação plena pode se prolongar por até oito anos. No entanto, todos os pacientes tratados em nosso estudo ao longo de 14 meses apresentaram melhora do trofismo e da força no membro acometido; seis dos oito pacientes declararam não sentir diferença em relação à força e à dor em comparação com o lado contralateral.

Apesar de a síndrome de Parsonage-Turner não ser uma afecção comum na prática clínica, é importante que o ortopedista se familiarize e a inclua no diagnóstico diferencial quando o paciente referir dor e fraqueza na cintura escapular. O diagnóstico é clínico e pode-se usar o exame de ENMG para firmá-lo; outros exames são necessários apenas para o diagnóstico diferencial. O prognóstico é bom, com resolução espontânea da dor em cerca de 80%-90% dos casos.<sup>11,31</sup> Entretanto, a força nem sempre é recuperada em sua plenitude e o quadro pode apresentar recorrência.<sup>11,12</sup> O tratamento conservador, com uso de analgésicos e exercícios fisioterapêuticos, geralmente traz resultados satisfatórios, porém existem relatos de tratamento cirúrgico com transferências tendíneas para tratamento tardio da perda de força.

O presente trabalho tem como vantagem fazer o relato de uma série de casos de uma doença rara, a qual deve ser lembrada como diagnóstico diferencial de um ombro doloroso, sobretudo quando associado à fraqueza muscular e hipotrofia. A principal desvantagem foi o pequeno número de pacientes na amostra; Entretanto, os nossos achados não divergiram dos relatos da literatura internacional com grande amostra de pacientes.

## Conclusão

A neuralgia amiotrófica é uma condição patológica de difícil diagnóstico na fase aguda e que se apresenta mais frequentemente com um quadro agudo de dor intensa na cintura escapular, geralmente autolimitado e que evolui na maioria das vezes para recuperação funcional. A avaliação clínica cuidadosa e o diagnóstico precoce com eletroneuromiografia ajudam no manejo adequado da doença e trazem conforto ao paciente e seu médico, além de trazer informações sobre a recuperação. O diagnóstico correto tem também a vantagem de evitar exames desnecessários.

## Conflitos de interesse

Os autores declaram não haver conflitos de interesse.

## REFERÊNCIAS

1. Feinberg J. Fall von Erb-Klumpke scher: lahmung nach influenza. *Centralbl.* 1897;16:588-637.
2. Bramwell E, Struthers JW. Paralysis of the serratus magnus and lower part of the trapezius muscles. *Rev Neurol Psychiatr.* 1903;1:717-30.
3. Wyburn-Mason R. Brachial neuritis occurring in epidemic form. *Lancet.* 1941;1:662-3.
4. Burnard ED, Fox TG. Multiple neuritis of shoulder girdle: report of nine cases occurring in second New Zealand expeditionary force. *NZ Med J.* 1942:41.
5. Spillane JD. Localised neuritis of the shoulder girdle: a report of 46 cases in the MEF. *Lancet.* 1943;2:532-5.
6. Parsonage MJ, Turner JW. Neuralgic amyotrophy; the shoulder-girdle syndrome. *Lancet.* 1948;1(6513):973-8.
7. Auge WK 2nd, Velazquez PA. Parsonage-Turner syndrome in the Native American Indian. *J Shoulder Elbow Surg.* 2000;9(2):99-103.
8. Pellas F, Olivares JP, Zandotti C, Delarque A. Neuralgic amyotrophy after parvovirus B19 infection. *Lancet.* 1993;342(8869):503-4.
9. Suarez GA, Giannini C, Bosch EP, Barohn RJ, Wodak J, Ebeling P, et al. Immune brachial plexus neuropathy: suggestive evidence for an inflammatory-immune pathogenesis. *Neurology.* 1996;46(2):559-61.
10. Kuhlensäumer G, Hannibal MC, Nelis E, Schirmacher A, Verpoorten N, Meuleman J, et al. Mutations in SEPT9 cause hereditary neuralgic amyotrophy. *Nat Genet.* 2005;37(10):1044-6.
11. Tsairis P, Dyck PJ, Mulder DW. Natural history of brachial plexus neuropathy. Report on 99 patients. *Arch Neurol.* 1972;27(2):109-17.
12. Van Alfen N, van Engelen BGM. The clinical spectrum of neuralgic amyotrophy in 246 cases. *Brain.* 2006;129 Pt 2:438-50.
13. Bardos V, Somodská V. Epidemiologic study of a brachial plexus neuritis outbreak in northeast Czechoslovakia. *World Neurol.* 1961;2:973-9.
14. Seror P, Harbach S. Parsonage-Turner syndrome after cytomegalovirus infection. *Presse Med.* 1990;19(11):527-8.
15. Botella MS, Garcia M, Cuadrado JM, Martin R. Parsonage-Turner syndrome in positive HIV patients. *Letter Rev Neurol.* 1997;25(137):143.
16. Jiguet M, Troussier B, Phelip X. Parsonage and Turner syndrome. Apropos of a case, with demonstration of *Borrelia burgdorferi* infection. *Rev Rhum Mal Osteoartic.* 1991;58(5):409-11.
17. Beghi E, Kurland LT, Mulder DW, Nicolosi A. Brachial plexus neuropathy in the population of Rochester, Minnesota, 1970-1981. *Ann Neurol.* 1985;18(3):320-3.
18. Turner JW, Parsonage MJ. Neuralgic amyotrophy (paralytic brachial neuritis); with special reference to prognosis. *Lancet.* 1957;273(6988):209-12.
19. Constant CR, Murley AH. A clinical method of functional assessment of the shoulder. *Clin Orthop Relat Res.* 1987;(214):160-4.
20. Magee KR, DeJong RN. Paralytic brachial neuritis. Discussion of clinical features with review of 23 cases. *JAMA.* 1960;174:1258-62.
21. Van Alfen N. The neuralgic amyotrophy consultation. *J Neurol.* 2007;254(6):695-704.
22. Mulvey DA, Aquilina RJ, Elliott MW, Moxham J, Green M. Diaphragmatic dysfunction in neuralgic amyotrophy: an electrophysiologic evaluation of 16 patients presenting with dyspnea. *Am Rev Respir Dis.* 1993;147(1):66-71.
23. McCarty EC, Tsairis P, Warren RF. Brachial neuritis. *Clin Orthop Relat Res.* 1999;(368):37-43.
24. Favero KJ, Hawkins RH, Jones MW. Neuralgic amyotrophy. *J Bone Joint Surg Br.* 1987;69(2):195-8.

25. Misamore GW, Lehman DE. Parsonage-Turner syndrome (acute brachial neuritis). *J Bone Joint Surg Am*. 1996;78(9):1405-8.
26. Weikers NJ, Mattson RH. Acute paralytic brachial neuritis. A clinical and electrodiagnostic study. *Neurology*. 1969;19(12):1153-8.
27. Rubin DI. Neuralgic amyotrophy: clinical features and diagnostic evaluation. *Neurologist*. 2001;7(6):350-6.
28. Scalf RE, Wenger DE, Frick MA, Mandrekar JN, Adkins MC. MRI findings of 26 patients with Parsonage-Turner syndrome. *AJR Am J Roentgenol*. 2007;189(1):W39-44.
29. Gaskin CM, Helms CA. Parsonage-Turner syndrome: MR imaging findings and clinical information of 27 patients. *Radiology*. 2006;240(2):501-7.
30. Wessig C, Koltzenburg M, Reiners K, Solymosi L, Bendszus M. Muscle magnetic resonance imaging of denervation and reinnervation: correlation with electrophysiology and histology. *Exp Neurol*. 2004;185(2):254-61.
31. Tonali P, Uncini A, Di Pasqua PG. So-called neuralgic amyotrophy: clinical features and long term follow-up. *Ital J Neurol Sci*. 1983;4(4):431-7.