



Antropometria sacropélvica na população portuguesa e sua importância na colocação de parafusos em cirurgias da coluna vertebral: Análise retrospectiva de um único centro

Sacro-pelvic Anthropometry in the Portuguese Population and Its Implication for Screw Placement in Spinal Surgery: A Single Centre Retrospective Analysis

Catarina da Silva Pereira¹ André Oliveira Mações^{1,2} Carolina Luisa Lemos^{2,3}
Ricardo Rodrigues-Pinto^{1,2}

¹Departamento de Ortopedia, Centro Hospitalar do Porto, Porto, Portugal

²Instituto de Ciências Biomédicas Abel Salazar (ICBAS), Porto, Portugal

³Instituto de Investigação e Inovação em Saúde (I3S), Universidade do Porto, Porto, Portugal

Endereço para correspondência Ricardo Rodrigues-Pinto, MD, PhD, Diretor da Unidade Vertebro-Medular (UVM), Departamento de Ortopedia, Centro Hospitalar do Porto, Largo do Prof. Abel Salazar, 4099-001 Porto, Portugal (e-mail: ric_pinto@hotmail.com).

Rev Bras Ortop 2022;57(6):930–940.

Resumo

Objetivo O objetivo deste estudo foi avaliar a antropometria sacropélvica da população portuguesa por meio de exames de tomografia computadorizada (TC).

Métodos Quarenta TCs pélvicas foram analisadas para determinação do comprimento e ângulo das trajetórias definidas dos parafusos, como trajetória anterior (S1A), anterolateral (S1AL) e anteromedial (S1AM) do parafuso no pedículo de S1, trajetória anterolateral (S2AL) e anteromedial (S2AM) do parafuso no pedículo de S2 e trajetória ilíaca alar (S2AI), ilíaca e sacroilíaca (SI) do parafuso em S2. Comparações entre sexos também foram realizadas.

Palavras-chave

- ▶ fusão vertebral
- ▶ vértebras lombares
- ▶ sacro
- ▶ antropometria
- ▶ parafusos ósseos

Resultados O comprimento médio da trajetória S1A foi de 30,80 mm. O comprimento médio e o ângulo lateral de S1AL foram de 36,48 mm e 33,13°, respectivamente, e de S1AM, 46,23 mm e 33,21°. O comprimento médio e o ângulo lateral de S2AL foram de 28,66 mm e 26,52° e, de S2AM, 29,99 mm e 33,61°. O comprimento médio da trajetória ilíaca alar e os ângulos lateral e caudal do parafuso em S2 foram de 125,84 mm, 36,78° e 28,66°, respectivamente. O comprimento médio da trajetória

Trabalho desenvolvido no Centro Hospitalar Universitário do Porto,

Trabalho desenvolvido no Centro Hospitalar Universitário do Porto, Porto, Portugal.

recebido

14 de Junho de 2021

aceito

20 de Janeiro de 2022

Publicado on-line

Abril 25, 2022

DOI <https://doi.org/10.1055/s-0042-1744293>.
ISSN 0102-3616.

© 2022. Sociedade Brasileira de Ortopedia e Traumatologia. All rights reserved.

This is an open access article published by Thieme under the terms of the Creative Commons Attribution-NonDerivative-NonCommercial-License, permitting copying and reproduction so long as the original work is given appropriate credit. Contents may not be used for commercial purposes, or adapted, remixed, transformed or built upon. (<https://creativecommons.org/licenses/by-nc-nd/4.0/>)

Thieme Revinter Publicações Ltda., Rua do Matoso 170, Rio de Janeiro, RJ, CEP 20270-135, Brazil

ílica e os ângulos lateral e caudal foram 136,73 mm, 23,86° e 24,01°, respectivamente. O comprimento da trajetória sacroilíaca foi de 75,50 mm. O comprimento dos parafusos foi maior em homens do que em mulheres, à exceção dos parafusos S1A e SI, que não apresentaram diferenças entre os sexos.

Conclusão Este estudo descreve as especificações anatômicas sacropélvicas. Esses detalhes morfométricos definidos devem ser considerados durante os procedimentos cirúrgicos.

Abstract

Objective The aim of this study was to assess the sacropelvic anthropometry in the Portuguese population, through the study of pelvic computed tomography (CT) scans.

Methods Pelvic CT scans of 40 individuals were analyzed, and the length and angle measurements were performed according to predefined screw trajectories of S1 anterior (S1A), anterolateral (S1AL) and anteromedial (S1AM), S2 anterolateral (S2AL) and anteromedial (S2AM), S2 alar iliac (S2AI), iliac, and sacroiliac (SI) screws. Comparisons between genders were also performed.

Results The S1A screw trajectory mean length was 30.80 mm. The S1AL mean length and lateral angle were 36.48 mm and 33.13°, respectively, and the S1AM's were 46.23 mm and 33.21°. The S2AL mean length was 28.66 mm and lateral angle was 26.52°, and the S2AM length and angle were 29.99 mm and 33.61°, respectively. The S2 alar-iliac screw trajectory mean length, lateral, and caudal angles were 125.84 mm, 36.78°, and 28.66°, respectively. The iliac screw trajectory mean length, lateral, and caudal angles were 136.73 mm, 23.86° and 24.01°, respectively. The sacroiliac screw trajectory length was 75.50 mm. The length of the screws was longer in men than in women, except for the S1A and SI screws, for which no difference was found between genders.

Conclusion This study describes sacropelvic anatomical specifications. These defined morphometric details should be taken into consideration during surgical procedures.

Keywords

- ▶ spinal fusion
- ▶ lumbar vertebrae
- ▶ sacrum
- ▶ anthropometry
- ▶ bone screws

Introdução

O sacro é um osso irregular composto pela fusão de cinco vértebras com processos transversais, formando duas grandes massas ósseas laterais chamadas asas. As cinco vértebras diminuem gradualmente de diâmetro em direção à sua extremidade caudal, o que confere uma aparência triangular invertida única, com uma concavidade anterior e uma convexidade posterior. O canal sacral, de configuração triangular, passa pelo centro do corpo do sacro e é a continuação do canal vertebral lombar. Termina inferiormente no hiato sacral e contém raízes nervosas sacrais e coccígeas, meninges espinhais (à altura de S2) e o filo terminal. O sacro, ao atuar como a base da coluna, transmite o estresse entre a coluna e a pelve por meio das articulações sacroilíacas.¹

A instrumentação lombossacropélvica é frequentemente realizada em lesões do anel pélvico posterior, como luxações da articulação sacroilíaca, fraturas sacrais instáveis, escoliose, espondilolistese e outras formas de deformidade ou instabilidade, além de construtos de fusão longa. Essas indicações requerem instrumentação espino-pélvica para restauro do alinhamento ideal da coluna pélvica com o membro inferior, levando à fixação lombossacral segura e com resistência aos movimentos de flexão do cantiléver, o que reduz o risco de falha e permite a boa sustentação de peso.²

Na correção de lesões da coluna, a preservação da mobilidade da coluna inferior pode provocar falha do implante, fratura de haste, pseudoartrose, ou déficits neurológicos. Portanto, a extensão da fusão da coluna ao sacro representa uma melhora significativa nos desfechos clínicos e diminui as complicações maiores. A fixação lombopélvica produz uma artrodese da junção lombossacral que imobiliza as articulações à altura da fusão.

A estabilização por meio de instrumentação pélvica é recomendada aos pacientes com necessidade de realinhamento sagital e/ou descompressão neurológica da coluna vertebral, principalmente aqueles submetidos à osteotomia de subtração pedicular.³ Nos casos de espondilolistese de alto grau, o tratamento cirúrgico é associado a altas taxas de arrancamento do parafuso e perda da redução quando a instrumentação é feita sem fixação sacropélvica. Essa fixação pode melhorar os desfechos e reduzir as complicações neurológicas. Os pacientes com deformidades neuromusculares, como escoliose, precisam de correção da obliquidade pélvica e, assim, de maior fixação pélvica, já que a fixação lombar ou sacral é muitas vezes insuficiente, em especial quando a deformidade atinge os níveis inferiores da coluna lombar.¹

A intervenção rápida é essencial em pacientes com múltiplas lesões por traumatismo de alta energia e fraturas sacrais instáveis ou luxação da articulação sacroilíaca. A fratura do sacro pode causar lesões nas estruturas neurovasculares

adjacentes, levando à instabilidade hemodinâmica.⁴ Embora a estabilização pélvica com fixação externa possa ser realizada em emergências, a instrumentação iliosacral ou espinopélvica pode ser necessária como tratamento definitivo para permitir a descarga de peso mais rápida e evitar as complicações relacionadas à imobilização prolongada (trombose venosa profunda, pneumonia, úlceras de decúbito, entre outras).³

A instrumentação do sacro é um desafio. Devido à sua inclinação, movimentos em diferentes planos exercem enorme pressão sobre esse osso. Além disso, durante a abordagem posterior ao sacro, a fixação com parafusos pode colocar em risco estruturas anatômicas anteriores caso um implante penetre a área cortical anterior.

O objetivo deste estudo foi avaliar a antropometria sacropélvica na população portuguesa por meio do estudo de tomografias computadorizadas (TCs) da pelve em prontuários clínicos e de imagem dos pacientes e analisar sua implicação na colocação dos parafusos, em especial comprimento e orientação, para auxiliar a cirurgia

Métodos

Este estudo é uma revisão retrospectiva dos prontuários clínicos de 53 pacientes de um único centro. O banco de dados SECTRA IDS7 versão 17.3.2086 (Sectra AB, Linköping, Suécia) foi utilizado. A população selecionada incluiu todos os pacientes no banco de dados categorizados como submetidos a uma TC pélvica de 25 de novembro de 2019 a 29 de fevereiro de 2020. O estudo foi aprovado pelo comitê de ética local (REF: 2019.354(289-DEFI/308-CE).

Dos 53 pacientes, 13 foram excluídos pelos seguintes motivos: TC incompleta/ausente, fraturas ativas, neoplasias ósseas, osteomielite, distúrbios osteopênicos (osteoporose, osteomalácia), escoliose lombar (ângulo de Cobb acima de 20°), espinha bífida, implantes espinhais ou pélvicos in situ, idade inferior a 18 anos e histórico de cirurgia lombossacropélvica

As demais TCs de 40 pacientes, foram analisadas com execução dos arquivos *Digital Imaging and Communications in Medicine* (DICOM) em software Surgimap v2.3.2.1 (Nemaris Inc., Nova York, NY, EUA).

As medidas da antropometria sacropélvica foram baseadas nas trajetórias pré-definidas dos parafusos, como trajetória anterior (S1A), anterolateral (S1AL) e anteromedial (S1AM) do parafuso no pedículo de S1, trajetória anterolateral (S2AL) e anteromedial (S2AM) do parafuso no pedículo de S2, e trajetória ilíaca alar (S2AI), ilíaca e sacroilíaca (SI) do parafuso em S2.

As trajetórias foram medidas no lado direito de cada pelve por dois investigadores para reduzir o viés e minimizar erros. Cada medida foi então confirmada e reanalisada como necessário. Todas as medidas foram realizadas sem atravessar a camada cortical do osso, mas com o comprimento máximo permitido. Além do comprimento, também foram medidos os ângulos lateral e caudal, nos planos axial e sagital, respectivamente, de acordo com a trajetória. Além disso, em todas as trajetórias, a largura suficiente do corredor ósseo foi assegurada para permitir a perfuração por parafusos com, no mínimo, 6 mm de diâmetro.

Parafusos no pedículo de S1

Três trajetórias foram analisadas. A trajetória S1A seguia da junção da asa do sacro ao corpo vertebral e fazia um ângulo de 90° com a linha horizontal no plano axial (►Fig. 1). A trajetória S1AL era direcionada para a asa do sacro (►Fig. 2), e a S1AM ia para o promontório do sacro (►Fig. 3).

O ponto de partida utilizado foi o aspecto inferolateral da articulação facetária de S1.

Parafusos no pedículo de S2

O ponto de partida de ambas as trajetórias dos parafusos no pedículo de S2 foi a fusão entre a lâmina sacral e a asa lateral do sacro; S2AL seguia em direção lateral (►Fig. 4) e S2AM, em direção medial (►Fig. 5).

As medidas das trajetórias em S1 e S2 foram realizadas após seu alinhamento paralelamente à placa terminal superior no plano sagital, o que permite a redução de fraturas do parafuso em carga axial e proporciona maior estabilidade.

Trajetória ilíaca alar do parafuso em S2

O ponto inicial da trajetória S2AI foi 1 mm inferior e 1 mm lateral ao forame dorsal de S1. A direção foi baseada no ângulo lateral e caudal descritos na literatura (►Fig. 6). Os ângulos laterais médios utilizados como referência foram de

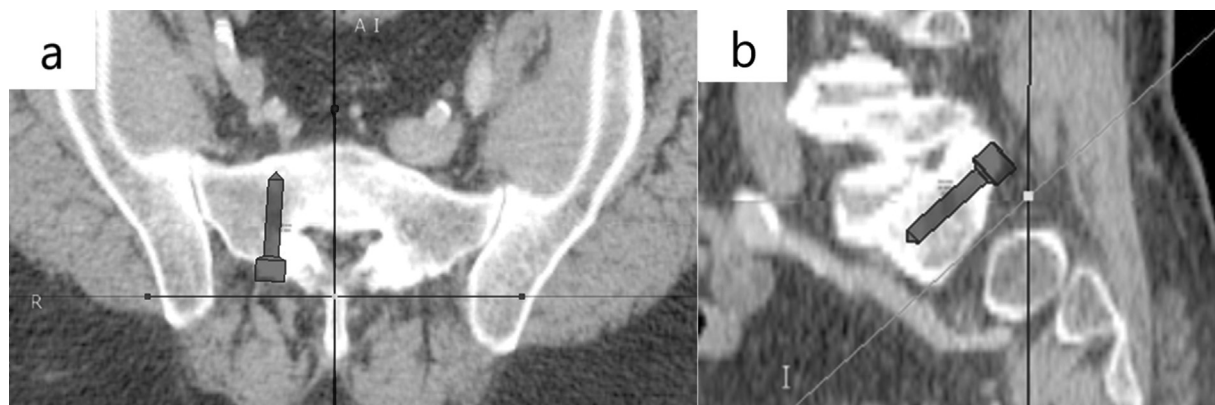


Fig. 1 Ilustração da medida da trajetória do parafuso S1A. a) Incidência axial; b) Incidência sagital.

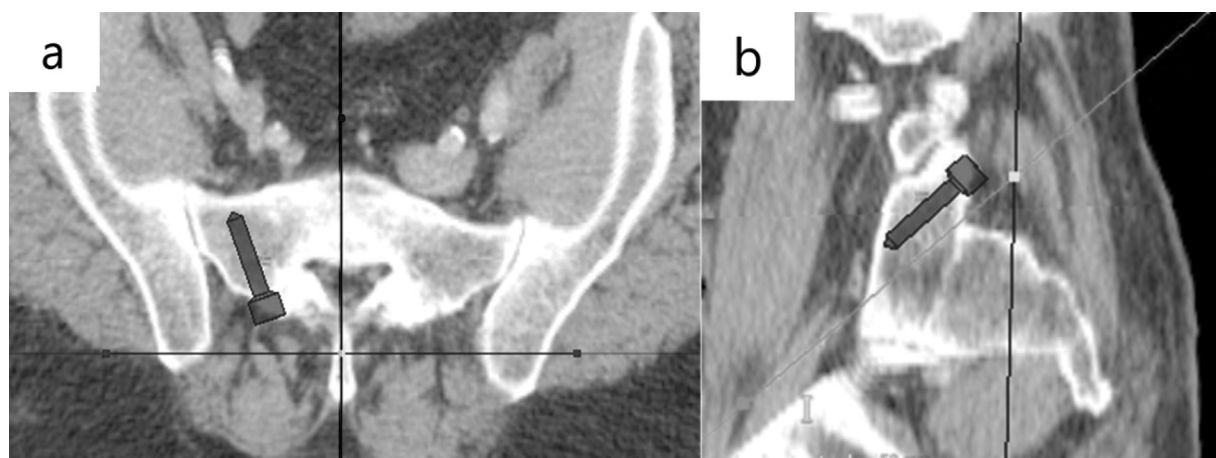


Fig. 2 Ilustração da medida da trajetória do parafuso S1A. a) Incidência axial; b) Incidência sagital.

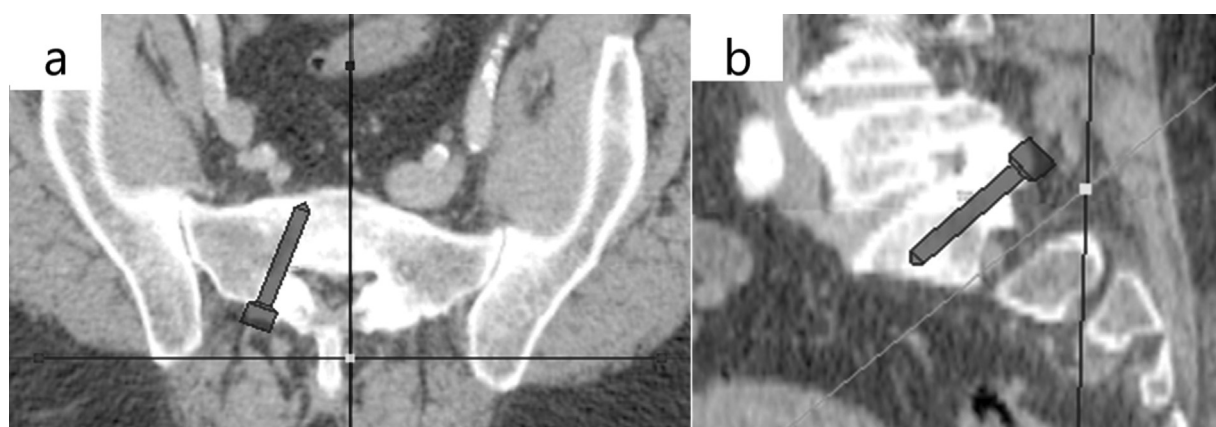


Fig. 3 Ilustração da medida da trajetória do parafuso S1AM. a) Incidência axial; b) Incidência sagital.

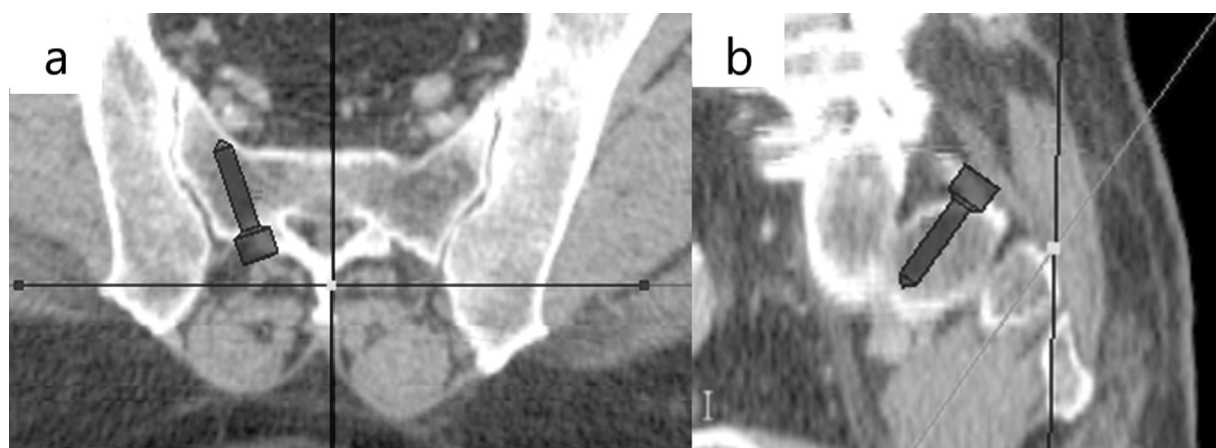

Fig. 4 Ilustração da medida da trajetória do parafuso S2AL. a) Incidência axial; b) Incidência sagital.

32,40 a 52,20° e os ângulos caudais médios foram de 27,50 a 39°.

Parafuso ilíaco

O ponto de partida da trajetória ilíaca foi a espinha ilíaca pósterio-superior (EIPS) à espinha ilíaca ântero-inferior (EIAI) sem atravessar a camada cortical (► Fig. 7).

Parafuso sacroiliaco

O ponto de partida do parafuso SI foi a face externa do ílio, 3 cm em sentido anterior à PSIS e 4 cm em sentido cefálico à incisura isquiática maior, por meio do corredor ósseo do ílio, articulação sacroilíaca, asa do sacro e promontório sacral, através da articulação de S1. O parafuso foi direcionado perpendicularmente à superfície externa da face (► Fig. 8).

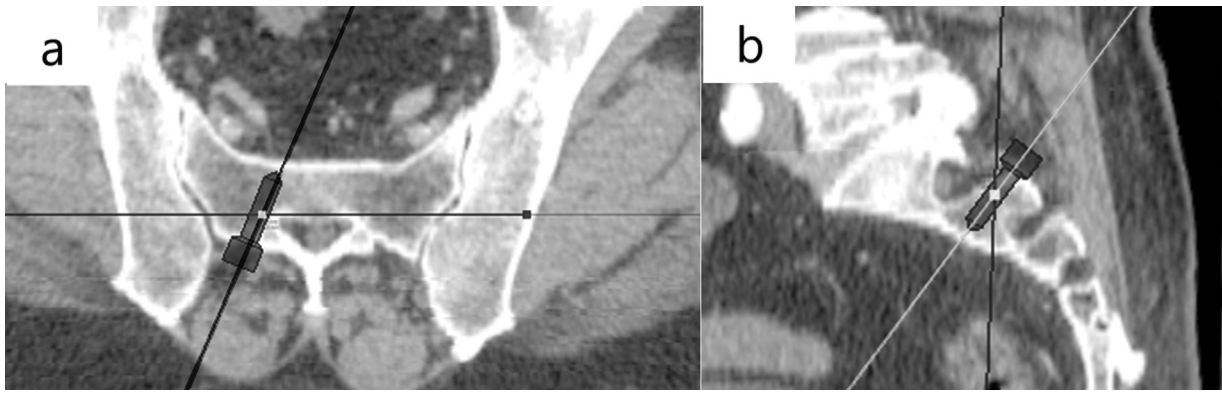


Fig. 5 Ilustração da medida da trajetória do parafuso S2AM. a) Incidência axial; b) Incidência sagital.

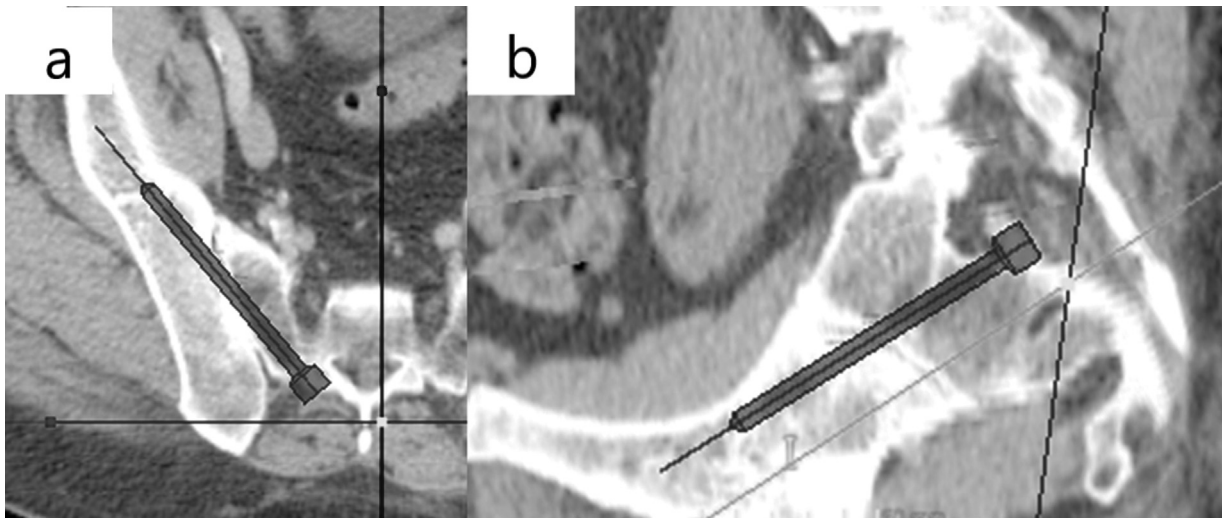


Fig. 6 Ilustração da medida da trajetória do parafuso S2AI. a) Incidência axial; b) Incidência sagital.

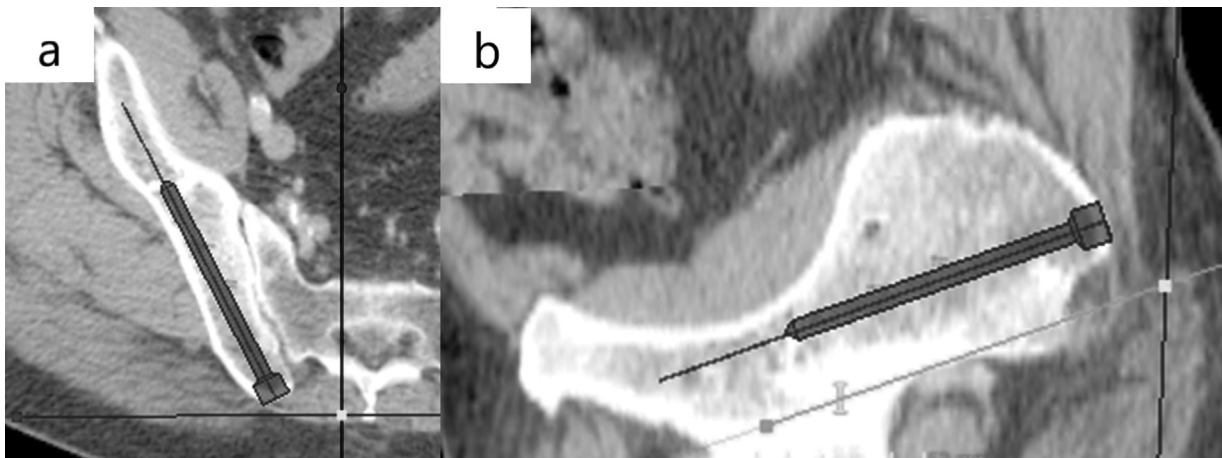


Fig. 7 Ilustração da medida da trajetória do parafuso ilíaco. a) Incidência axial; b) Incidência sagital.

Métodos estatísticos

As correlações interobservadores foram determinadas por meio da estimativa do α de Cronbach e da matriz de intercorrelação.

Para melhor compreensão dos resultados obtidos, os comprimentos e ângulos médios em cada sexo também foram calculados e, a seguir, comparados por meio do teste t para amostras independentes para identificação de

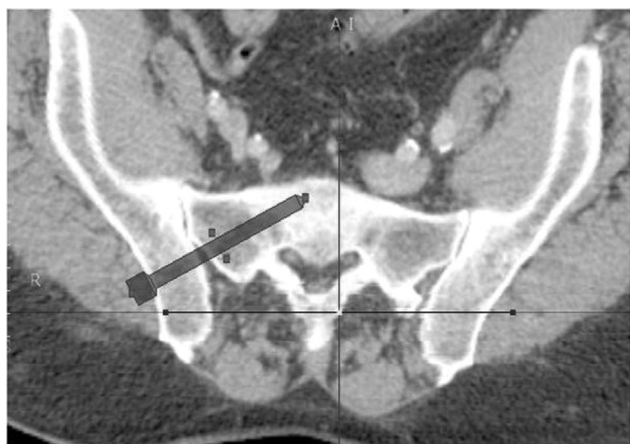


Fig. 8 Ilustração da medida da trajetória do parafuso sacroilíaco, vista axial.

Tabela 1 Análise descritiva da idade da amostra por sexo

	N	Idade (média ± desvio-padrão)
Total	40	63,88 ± 15,23
Masculino	24	65,50 ± 15,18
Feminino	16	61,44 ± 15,46

diferenças estatisticamente significativas. O valor de $p < 0,05$ foi considerado significativo

Os dados foram coletados em Microsoft Excel versão 2013 (Microsoft Corp., Redmond, WA, EUA) e transferidos para o programa IBM SPSS Statistics for Windows, versão 26.0 (IBM Corp., Armonk, NY, EUA) para estatística descritiva e analítica.

Resultados

A população estudada foi composta por 24 homens e 16 mulheres (60% e 40%, respectivamente). A média de idade da população na data da coleta de dados foi de 63,88 anos (► **Tabela 1**).

Houve boa correlação ($\alpha > 0,5$) entre as medidas de comprimento e ângulo realizadas pelos dois investigadores à exceção do comprimento do parafuso S2AL (► **Tabela 2**).

O comprimento médio e a angulação média de cada trajetória (► **Tabela 3**) de cada paciente e sexo (► **Tabela 4**) foram calculados.

A correlação entre homens e mulheres demonstrou que o comprimento médio dos parafusos S1AL, S1AM, S2AL, S2AM, S2AI e ilíaco no sexo masculino foi maior do que no sexo feminino ($p < 0,05$). O comprimento dos parafusos S1A e SI e os ângulos não apresentaram diferenças significativas na comparação entre os sexos (► **Tabela 5**).

Discussão

A fixação com parafusos dos pedículos de S1 e S2 tem sido relativamente bem-sucedida, em especial na coluna inferior. Apesar disso, este procedimento ainda é associado a falhas de instrumentação e pseudoartrose.⁵

A baixa densidade mineral óssea do sacro e as grandes cargas atuantes na coluna lombar e na pelve são responsáveis pelo alto risco de arrancamento e afrouxamento da instrumentação, principalmente em construtos de fusão longa para tratamento de espondilolistese ou escoliose. Por isso, algumas técnicas foram modificadas para melhorar a força de fixação, dar suporte biomecânico adequado e diminuir as taxas de falha da fixação do parafuso. Essas técnicas são o parafuso S2AI e o parafuso ilíaco, que reduzem a tensão no parafuso S1/S2. As taxas de fusão na junção lombossacral melhoraram mais de 90% com a utilização dessas duas técnicas.¹

Além disso, o tratamento de lesões como fraturas do anel pélvico posterior e luxação da articulação sacroilíaca é difícil porque a pelve tem uma superfície cortical irregular e complexa e é uma estrutura que suporta 70% do peso corpóreo. O desequilíbrio dinâmico da pelve causado por má redução da fratura geralmente leva ao desenvolvimento de disfunções da sustentação de peso, que também são complicações graves. Diante disso, os cirurgiões ortopédicos ainda enfrentam desafios para redução de alta qualidade do anel pélvico posterior.⁶

Tabela 2 Teste de confiabilidade interobservador da trajetória e dos ângulos de cada parafuso

Trajetoória do parafuso	Confiabilidade interobservador	Ângulos da trajetória	Confiabilidade interobservador
S1A	0,596		
S1AL	0,843	Lateral	0,756
S1AM	0,689	Lateral	0,701
S2AL	0,280	Lateral	0,516
S2AM	0,806	Lateral	0,554
S2AI	0,784	Lateral	0,630
		Caudal	0,753
Ilíaco	0,772	Lateral	0,435
		Caudal	0,546
Sacroilíaco	0,806		

Tabela 3 Resultados de cada trajetória medida considerando comprimento e angulação

	N	Mínimo	Máximo	Média	Desvio padrão
Comprimento de S1A	40	23,50	39,50	30,80	3,31
Comprimento de S1AL	40	27,50	49,50	36,48	5,39
Ângulo de S1AL	40	20,50	46,00	33,13	6,06
Comprimento de S1AM	40	39,50	53,00	46,23	3,36
Ângulo de S1AM	40	25,00	41,00	33,21	3,86
Comprimento de S2AL	40	23,50	36,50	28,66	2,46
Ângulo de S2AL	40	18,50	33,25	26,52	3,31
Comprimento de S2AM	40	24,25	42,00	29,99	4,05
Ângulo de S2AM	40	25,00	42,75	33,61	3,53
Comprimento de S2 alar	40	106,50	145,00	125,84	8,19
Ângulo lateral de S2 alar	40	29,75	46,25	36,78	3,27
Ângulo caudal de S2 alar	40	15,75	39,75	28,66	5,78
Comprimento do parafuso ilíaco	40	120,00	156,00	136,73	8,75
Ângulo lateral do parafuso ilíaco	40	17,00	30,25	23,86	3,00
Ângulo caudal do parafuso ilíaco	40	14,25	33,25	24,013	5,34
Comprimento do parafuso sacroilíaco	40	62,0	83,50	75,50	4,75

Tabela 4 Resultados de cada trajetória medida considerando comprimento e angulação por sexo

	N	Sexo	Média	Desvio padrão	Erro médio padrão
S1A	24	M	31,35	3,50	0,71
	16	F	29,97	2,91	0,73
S1AL	24	M	38,26	5,58	1,14
	16	F	33,81	3,88	0,97
Ângulo de S1AL	24	M	32,73	5,74	1,17
	16	F	33,73	6,66	1,67
S1AM	24	M	47,58	3,15	0,64
	16	F	44,19	2,62	0,65
Ângulo de S1AM	24	M	33,84	3,85	0,79
	16	F	32,27	3,80	0,95
S2AL	24	M	29,35	2,56	0,52
	16	F	27,63	1,93	0,48
Ângulo de S2AL	24	M	27,11	3,23	0,66
	16	F	25,63	3,32	0,83
S2AM	24	M	31,01	4,41	0,90
	16	F	28,45	2,96	0,74
Ângulo de S2AM	24	M	33,10	2,33	0,48
	16	F	34,36	4,80	1,20
S2AI	24	M	128,83	7,61	1,55
	16	F	121,34	7,06	1,76
Ângulo lateral de S2AI	24	M	36,79	3,17	0,65
	16	F	36,77	3,51	0,88

Tabela 4 (Continued)

	N	Sexo	Média	Desvio padrão	Erro médio padrão
Ângulo caudal de S2AI	24	M	28,18	6,09	1,24
	16	F	29,39	5,38	1,34
Parafuso ilíaco	24	M	140,69	7,80	1,59
	16	F	130,78	6,57	1,64
Ângulo lateral do parafuso ilíaco	24	M	23,98	2,70	0,55
	16	F	23,69	3,48	0,87
Ângulo caudal do parafuso ilíaco	24	M	24,15	5,09	1,04
	16	F	23,81	5,85	1,46
Parafuso sacroilíaco	24	M	75,35	4,56	0,93
	16	F	75,72	5,18	1,29

Tabela 5 Análise correlacional entre sexos das medidas de cada parafuso

	Significado (bicaudal)	Diferença média	Diferença de erro padrão
S1A	0,198	1,39	1,06
S1AL	0,009	4,45	1,61
Ângulo de S1AL	0,614	-1,01	1,98
S1AM	0,001	3,40	0,95
Ângulo de S1AM	0,209	1,59	1,24
S2AL	0,027	1,73	0,75
Ângulo de S2AL	0,166	1,49	1,05
S2AM	0,049	2,56	1,26
Ângulo de S2AM	0,276	-1,26	1,14
S2AI	0,003	7,49	2,39
Ângulo lateral de S2AI	0,981	0,03	1,07
Ângulo caudal de S2AI	0,522	-1,21	1,88
Parafuso ilíaco	0,000	9,91	2,37
Ângulo lateral do parafuso ilíaco	0,767	0,29	0,98
Ângulo caudal do parafuso ilíaco	0,849	0,33	1,74
Parafuso sacroilíaco	0,816	-0,36	1,55

Como as técnicas de instrumentação sacral são cada vez mais sofisticadas, é de vital importância ter referências anatômicas, principalmente relacionadas ao comprimento e ângulo de inserção do parafuso, para reduzir complicações, proporcionar maior estabilidade de carga na pelve e manter a segurança do paciente.

Diversos estudos descreveram as características antropométricas das trajetórias de alguns parafusos sacropélvicos. Apesar disso, nenhum deles fez uma descrição completa das trajetórias de todos os parafusos principais na mesma população. Ademais, não existem referências anatômicas para a colocação de parafusos sacropélvicos na população portuguesa. Logo, é importante fornecer essas referências e integrar esse conhecimento à literatura internacional (► **Tabela 6**).^{5,7-11}

Além do comprimento do parafuso, importante ao considerar a estabilidade biomecânica e o risco de lesão neurovascular, o uso da angulação adequada também deve ser considerado. Mirkovic et al.¹² concluíram que o comprimento dos parafusos sacrais de orientação lateral depende principalmente do grau de orientação; em ângulo de 30°, o comprimento médio do parafuso S1AL foi de 38 mm e, em ângulo de 45°, o comprimento foi de 44 mm. No entanto, atingir a distância máxima na trajetória do parafuso não leva ao melhor desfecho, pois os parafusos com 45° de orientação lateral para a asa do sacro tinham um alto potencial de impacto do tronco lombossacral (55%), com taxa de lesão da articulação sacroilíaca de 10%. Portanto, um parafuso mais curto, bem-posicionado, é preferível a um parafuso mais longo, mas mal colocado.

Tabela 6 Comparação entre as medidas deste estudo e a literatura internacional

Trajetória	Artigos									
	Este estudo		Xu et al. ¹⁶	Asher et al. ⁸	Ota et al. ⁵	Zhu et al. ¹¹	Berry et al. ⁹	Ebraheim et al. ¹⁷	Total	
	Sexo									
S1A	M	31,35	30	–	–	–	–	–	–	–
	F	29,97								
S1AL	M	38,26	–	39	–	–	–	–	–	–
	F	33,81		37						
Ângulo de S1AL	M	32,73	–	25	–	–	–	–	–	–
	F	33,73								
S1AM	M	47,58	–	50	46	–	–	–	–	–
	F	44,19		47						
Ângulo de S1AM	M	33,84	–	35	23	–	–	–	–	–
	F	32,27								
S2AL	M	29,35	34	–	–	–	–	–	–	–
	F	27,63								
Ângulo de S2AL	M	27,11	30	–	–	–	–	–	–	–
	F	25,63								
S2AM	M	31,01	32	–	–	–	–	–	–	–
	F	28,45								
Ângulo de S2AM	M	33,10	30	–	–	–	–	–	–	–
	F	34,36								
S2AI	M	128,83	–	–	–	121	–	–	–	–
	F	121,34				116				
Ângulo lateral de S2AI	M	36,79	–	–	–	37	–	–	–	–
	F	36,77				46				
Ângulo caudal de S2AI	M	28,18	–	–	–	30	–	–	–	–
	F	29,39				35				
Parafuso ilíaco	M	140,69	–	–	–	147	–	–	–	–
	F	130,78				141				
Ângulo lateral do parafuso ilíaco	M	23,98	–	–	–	–	–	–	–	–
	F	23,69								
Ângulo caudal do parafuso ilíaco	M	24,15	–	–	–	–	–	–	–	–
	F	23,81								
Parafuso sacroiliaco	M	75,35	–	–	–	–	–	–	–	80
	F	75,72								

Ota et al.⁵ compararam duas abordagens cirúrgicas ao ponto de entrada do parafuso no pedículo de S1 e concluíram que a técnica utilizada foi influenciada pelo ângulo de inserção do parafuso, que teve efeito na distância da trajetória. A distância de S1AM foi de 46 mm, com um ângulo de 23°, usando o mesmo ponto de entrada de nosso estudo. As medidas de S1AM, segundo Asher et al.,⁹ foram 50 mm em homens e 47 mm em mulheres, com angulação pré-determinada de 35°. De modo geral, é aceito que a trajetória anteromedial proporciona maior estabilidade do que S1A e S1AL, pois a densidade óssea na região central do sacro é de 30 a 60% maior do que na asa sacral.⁵ Aqui, o comprimento e o ângulo foram 48 mm e 34° e 44 mm e 33° em homens e em mulheres, respectivamente.

Berry et al.¹⁰ analisaram duas trajetórias para a colocação do parafuso ilíaco: o ponto de partida foi da EIPS até a EIAI ou a borda superior do acetábulo, medindo 147 mm em homens e 141 mm em mulheres ou 128 mm em homens e 124 mm em mulheres, respectivamente. O estudo concluiu que a trajetória até a EIAI era mais segura por ser mais longa, enquanto, inversamente, a outra trajetória apresentava risco de penetração acetabular.¹⁰ Portanto, em nosso estudo, a trajetória utilizada foi até EIAI, e a distância medida foi de 141 mm no sexo masculino e 131 mm no sexo feminino. Os ângulos lateral e caudal medidos foram de 24° em ambos os sexos.

O parafuso ilíaco tem sido bastante empregado, mas seu ponto de entrada na EIPS requer dissecação considerável dos tecidos moles para remoção do bloco ósseo e sua inserção, o que pode aumentar o risco de complicações da ferida e a dor pós-operatória secundária à extensa manipulação dessas estruturas.¹³ Estudos anteriores mostraram que 44% dos pacientes tratados com parafusos ilíacos apresentaram complicações relacionadas à falha do implante ou proeminência sobre a EIPS.⁷ O parafuso S2AI foi recentemente descrito para evitar alguns desses problemas.¹⁴ Seu ponto de entrada é medial ao parafuso ilíaco, exigindo menos dissecação de partes moles e evitando proeminências de instrumentação, entre outras vantagens.¹³

O dimorfismo sacral é definido por variações na anatomia sacral normal, como asa sacral angulada e inclinada para cima, processos transversos denominados “corpos mamilares”, espaço discoide incompleto no segmento sacral superior, forames neurais sacrais superiores deformados, de aparência não circular, e ondulações nas superfícies articulares sacroilíacas.¹⁵ Neste estudo, o dimorfismo sacral não foi um critério de exclusão porque quase metade (44%) da população adulta o apresenta.¹⁶ A trajetória do parafuso sacroilíaco é a mais afetada pelo dimorfismo sacral. Em sacros dimórficos, a zona segura do segmento sacral superior é significativamente menor e de orientação mais oblíqua, o que pode dificultar a colocação adequada do parafuso. No entanto, o corredor ósseo ainda é grande o suficiente para acomodar um parafuso iliosacral em quase todos os pacientes. O corredor ósseo é largo o suficiente (> 7,5 mm) para fixação do parafuso sacroilíaco oblíquo na vértebra S1 em 97% dos homens e 94% das mulheres com pelve dimórfica.¹⁷

Portanto, a exclusão desses casos não constituiria vantagem nem permitiria que a amostra fosse representativa da população.

Este estudo tem algumas limitações. Primeiro, apenas o lado direito da pelve do paciente foi medido. Em segundo lugar, enquanto o software Surgimap é confiável e fácil de usar, todas as medidas foram feitas manualmente e dependem do investigador. Para superar essa limitação, dois investigadores independentes mediram os comprimentos e ângulos da trajetória do parafuso e a concordância de todas as medidas, exceto uma, foi boa.

Conclusão

Este estudo descreve especificações anatômicas sacropélvicas. Os detalhes morfométricos definidos devem ser considerados durante procedimentos cirúrgicos.

Informações financeiras

Os autores não têm informações financeiras a declarar.

Conflito de interesses

Os autores não têm conflito de interesses a declarar.

Referências

- 1 El Dafrawy MH, Raad M, Okafor L, Kebaish KM. Sacropelvic Fixation: A Comprehensive Review. *Spine Deform* 2019;7(04): 509–516
- 2 Alvis-Miranda HR, Farid-Escorcia H, Alcalá-Cerra G, Castellar-Leones SM, Moscote-Salazar LR. Sacroiliac screw fixation: A mini review of surgical technique. *J Craniovertebr Junction Spine* 2014;5(03):110–113
- 3 Esmende SM, Shah KN, Daniels AH. Spinopelvic Fixation. *J Am Acad Orthop Surg* 2018;26(11):396–401
- 4 Rodrigues-Pinto R, Kurd MF, Schroeder GD, et al. Sacral Fractures and Associated Injuries. *Global Spine J* 2017;7(07):609–616
- 5 Ota M, Neo M, Fujibayashi S, Takemoto M, Nakamura T. Advantages of the paraspinous muscle splitting approach in comparison with conventional midline approach for s1 pedicle screw placement. *Spine (Phila Pa 1976)* 2010;35(11):E452–E457
- 6 Bi C, Wang Q, Nagelli C, Wu J, Wang Q, Wang J. Treatment of Unstable Posterior Pelvic Ring Fracture with Pedicle Screw-Rod Fixator Versus Locking Compression Plate: A Comparative Study. *Med Sci Monit* 2016;22:3764–3770
- 7 Zhu F, Bao HD, Yuan S, et al. Posterior second sacral alar iliac screw insertion: anatomic study in a Chinese population. *Eur Spine J* 2013;22(07):1683–1689
- 8 Xu R, Ebraheim NA, Mohamed A, el-Gamal H, Yeasting RA. Anatomic considerations for dorsal sacral plate-screw fixation. *J Spinal Disord* 1995;8(05):352–356
- 9 Asher MA, Strippgen WE. Anthropometric studies of the human sacrum relating to dorsal transsacral implant designs. *Clin Orthop Relat Res* 1986;(203):58–62
- 10 Berry JL, Stahurski T, Asher MA. Morphometry of the supra sciatic notch intra iliac implant anchor passage. *Spine (Phila Pa 1976)* 2001;26(07):E143–E148
- 11 Ebraheim NA, Xu R, Biyani A, Nadaud MC. Morphologic considerations of the first sacral pedicle for iliosacral screw placement. *Spine (Phila Pa 1976)* 1997;22(08):841–846
- 12 Mirkovic S, Abitbol JJ, Steinman J, et al. Anatomic consideration for sacral screw placement. *Spine (Phila Pa 1976)* 1991;16(6, Suppl) S289–S294

- 13 Wu AM, Chen D, Chen CH, et al. The technique of S2-alar-iliac screw fixation: a literature review. *AME Med J* 2017;2:1–8
- 14 O'Brien JR, Yu WD, Bhatnagar R, Sponseller P, Kebaish KM. An anatomic study of the S2 iliac technique for lumbopelvic screw placement. *Spine (Phila Pa 1976)* 2009;34(12):E439–E442
- 15 Miller AN, Routt ML Jr. Variations in sacral morphology and implications for iliosacral screw fixation. *J Am Acad Orthop Surg* 2012;20(01):8–16
- 16 Gardner MJ, Morshed S, Nork SE, Ricci WM, Chip Routt ML Jr. Quantification of the upper and second sacral segment safe zones in normal and dysmorphic sacra. *J Orthop Trauma* 2010;24(10):622–629
- 17 Wendt H, Gottschling H, Schröder M, et al. Recommendations for iliosacral screw placement in dysmorphic sacrum based on modified in-out-in corridors. *J Orthop Res* 2019;37(03):689–696