


Ressecção artroscópica do cisto sinovial volar do punho: Técnica cirúrgica e série de casos*

Arthroscopic Resection of Volar Wrist Ganglion: Surgical Technique and Case Series

Ricardo Kaempf de Oliveira^{1,2} João Pedro Farina Brunelli²  Leohnard Roger Bayer^{1,2} Márcio Aita³
Gustavo Mantovani^{4,5} Pedro José Delgado⁶

¹ Grupo de Cirurgia de Mão, Hospital Mãe de Deus, Porto Alegre, RS, Brasil

² Grupo de Cirurgia de Mão, Santa Casa de Misericórdia de Porto Alegre, Porto Alegre, RS, Brasil

³ Grupo de Mão, Serviço de Ortopedia e Traumatologia, Faculdade de Medicina do ABC, Santo André, SP, Brasil

⁴ Grupo de Mão, Serviço de Ortopedia e Traumatologia, A Beneficência Portuguesa de São Paulo, São Paulo, SP, Brasil

⁵ Università degli Studi di Milano, Milão, Itália

⁶ Unidade de Cirurgia de Mão, Hospital Universitario Madrid Montepíncipe, Universidad CEU San Pablo, Boadilla del Monte, Madri, Espanha

Endereço para correspondência Ricardo Kaempf de Oliveira, MD, PhD, Rua Leopoldo Bier, 825, Conjunto 301, Porto Alegre, RS, 90620-100, Brasil (e-mail: ricardokaempf@gmail.com).

Rev Bras Ortop 2019;54:721–730.

Resumo

Objetivo Descrever a técnica e os resultados da artroscopia no tratamento cirúrgico dos cistos sinoviais volares no punho.

Materiais e Métodos Foram incluídos e analisados neste trabalho 21 pacientes submetidos a artroscopia para o tratamento de cisto sinovial volar no punho, no período entre janeiro de 2015 e maio de 2017, com avaliação completa e mínima de 6 meses. A técnica descrita foi indicada para os pacientes com dor e incapacidade funcional com duração de mais de quatro meses, sem melhora com o tratamento conservador, ou para aqueles com queixas estéticas e que apresentavam o cisto havia mais de três meses.

Resultados A média de idade dos pacientes foi de 43,6 anos, sendo 16 (76%) do sexo feminino, e 5 (24%) do masculino. O tempo de seguimento médio entre a cirurgia e a avaliação final foi de 10,9 meses. Um total de 2 (9,6%) pacientes apresentaram dor leve e uma restrição da mobilidade no pós-operatório. Nos 18 (90,4%) pacientes restantes, houve melhora das queixas estéticas, recuperação funcional completa, e melhora completa da dor. Não houve recidivas ou infecções. Nenhum paciente necessitou ser submetido a nova cirurgia.

Conclusões A ressecção artroscópica do cisto sinovial volar mostrou-se uma técnica útil e segura. É um procedimento minimamente invasivo, com baixa morbidade e poucas complicações, sendo uma boa alternativa à técnica aberta.

Palavras-chave

- ▶ doenças músculo-esqueléticas/cirurgia
- ▶ articulação do punho
- ▶ cistos ganglionares
- ▶ artroscopia/utilização

* Trabalho feito na Santa Casa de Misericórdia de Porto Alegre e no Hospital Mãe de Deus, Porto Alegre, RS, Brasil.



Abstract

Objectives To describe the technique and results of the arthroscopic surgical treatment of volar ganglion cyst of the wrist.

Materials and Methods The present study comprised 21 patients that were submitted to the arthroscopic treatment of volar ganglion cysts of the wrist during January 2015 to May 2017, with a full evaluation for at least 6 months. The technique was indicated for those patients who presented pain and functional impairment for more than four months, with no improvement with the conservative treatment, or for those with cosmetic complaints and cyst present for more than three months.

Results The mean age of the patients was 43.6 years; 16 (76%) were female, and 5 (24%) were male. The mean follow-up period from surgery to the final assessment was of 10.9 months. A total of 2 (9.6%) patients complained postoperatively of mild pain, and another patient presented slight motion restrictions. The 18 (90.4%) remaining patients reported cosmetic improvement, complete functional recovery, and pain improvement. There were no recurrences or infections. No patient required further surgery.

Conclusions The arthroscopic resection of volar ganglion cysts is a useful and safe technique. It is a minimally-invasive procedure, with low morbidity and very few complications, representing a good alternative to the open technique.

Keywords

- ▶ musculoskeletal diseases/surgery
- ▶ wrist joint
- ▶ ganglion cyst
- ▶ arthroscopy/use

Introdução

O cisto sinovial, também chamado de cisto gangliônico, é a lesão tumoral mais frequente do punho. Embora a localização volar não seja a mais frequente, é nela que o cisto surge em até 20% dos pacientes.¹ A maioria se origina da articulação radiocárpica, embora também possa se originar da articulação mediocárpica, principalmente na articulação escafo-trapézio-trapezoide (AETT).^{1,2}

O cisto sinovial volar é observado sob a pele entre os tendões do flexor radial do carpo (FRC) e do flexor longo do polegar (FLP), e é causado pela degeneração mucinosa da cápsula articular. É composto por uma porção extracapsular, que é a massa palpável subcutânea, e uma intracapsular, formada pela base e pela válvula (ou pedículo), que pode se localizar na articulação radiocárpica ou mediocárpica.¹

O tratamento é predominantemente conservador, mas pacientes com lesões sintomáticas após o tratamento conservador ou com queixas estéticas são candidatos ao tratamento cirúrgico.³⁻⁵ O princípio do tratamento cirúrgico consiste na descompressão e drenagem, com ressecção de uma porção da cápsula articular e da parede do cisto, sem a necessidade da ressecção completa do tumor.⁴

Na atualidade, a artroscopia tornou-se uma técnica consolidada no tratamento das patologias ortopédicas. Com o avanço tecnológico, a artroscopia das pequenas articulações permitiu, por meio da visualização direta, o diagnóstico e o tratamento imediato das lesões intra-articulares.⁶ A ressecção artroscópica, descrita inicialmente por Osterman e Raphael⁷ para os cistos dorsais, mostrou-se uma alternativa minimamente invasiva à técnica aberta.^{1,3,7} Ela tem a vantagem de resultar em menos dor no pós-operatório, menor cicatriz, menor rigidez, e retorno mais rápido às atividades laborais,

sem uma maior incidência de complicações.⁷ Em 2003, Ho et al⁸ descreveram pela primeira vez a técnica de ressecção artroscópica de cistos volares, e, desde então, poucas séries foram publicadas avaliando esse tratamento.^{1-3,9-13}

O objetivo deste trabalho é demonstrar a técnica do tratamento artroscópico do cisto sinovial volar do punho, analisando de forma retrospectiva uma série de casos tratados.

Métodos

Após a aprovação pelo Comitê de Ética da instituição, foram incluídos os pacientes submetidos a artroscopia do punho para o tratamento de cisto sinovial volar no período entre janeiro de 2015 a maio de 2017. O cisto sinovial foi diagnosticado por meio do exame físico, e comprovado por exames de imagem (ecografia e/ou ressonância magnética).

Dos 24 pacientes submetidos a ressecção artroscópica do cisto volar, 3 foram excluídos por falta de seguimento adequado, restando 21 pacientes na nossa amostra.

Foram incluídos no estudo somente os cistos sinoviais da porção anterior do punho localizados proximalmente à prega de flexão do punho e entre a borda radial do tendão do músculo FRC e volar ao primeiro compartimento extensor (► **Figura 1**). O critério de indicação cirúrgica foi dor e incapacidade funcional – definida aqui como dificuldade ou inabilidade para a utilização das mãos nas atividades da vida diária – com duração de mais de quatro meses, sem melhora com o tratamento conservador (expectante associado a analgesia, aspiração), e pacientes assintomáticos com queixas estéticas e com lesão com mais de três meses de evolução.

Não foram incluídos no estudo os pacientes com doença degenerativa articular e aqueles com seguimento pós-operatório menor do que seis meses. Após o procedimento, os

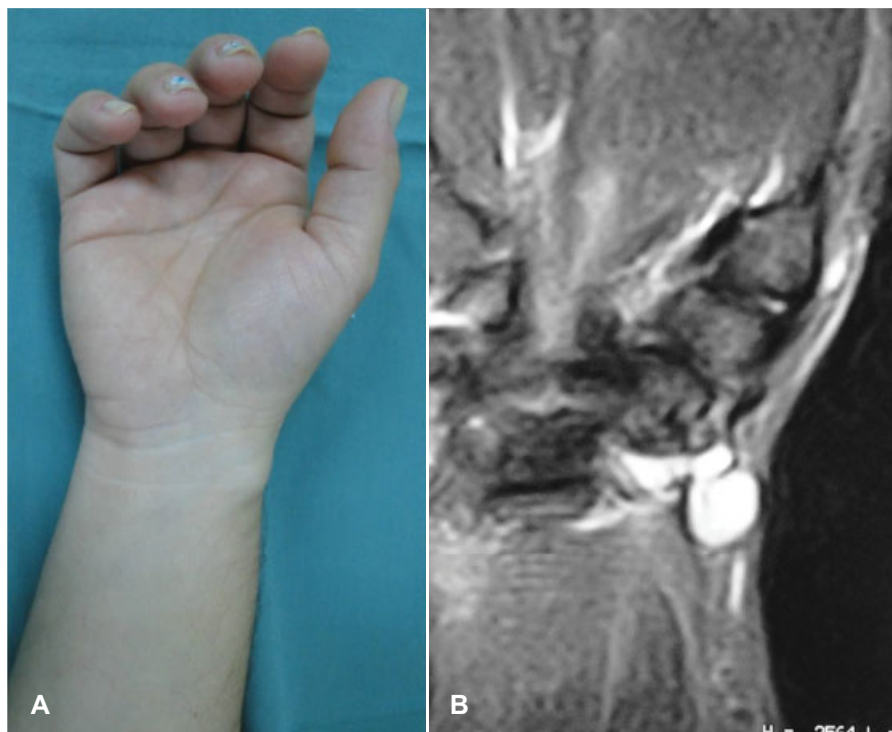


Fig. 1 Aspecto clínico do cisto sinovial volar, observado sob a pele, proximal à prega de flexão do punho, entre os tendões do flexor radial do carpo (FRC) e do flexor longo do polegar (FLP) (A). Comprovação da lesão por meio de ressonância magnética (B).

indivíduos foram revisados semanalmente no primeiro mês e a cada 60 dias até completar 6 meses de evolução, quando foi feita a avaliação final. Recidiva após punção ou tratamento cirúrgico prévio não foram considerados critérios de exclusão para o estudo.

A revisão retrospectiva analisou os resultados clínicos e as possíveis complicações decorrentes da cirurgia. Os resultados foram sintetizados com o preenchimento de um questionário que continha, entre outros dados, o exame físico do paciente, coletado diretamente por algum dos autores, e devidamente registrado em prontuário médico.

Foram incluídos dados dos pacientes, como idade, sexo, e dominância, bem como características da lesão, como localização, tamanho, tratamentos prévios, queixas e tempo entre o aparecimento da lesão e a realização da cirurgia. Os resultados foram aferidos com o período mínimo de seis meses de evolução da cirurgia. O grau de satisfação do paciente foi levado em consideração. A dor foi avaliada, tanto no pré-operatório quanto na avaliação final, pela escala analógica visual (que vai de 0 a 10, na qual 0 significa ausência de dor, e 10, a pior dor possível). Quanto ao procedimento, foi pesquisado o tempo de duração da cirurgia, os portais utilizados, a localização do pedículo e as lesões associadas, além do tempo de imobilização pós-operatória. Foi aferida a mobilidade do punho, além de pesquisadas as possíveis complicações, como recidiva, infecção, cicatriz hipertrófica, rigidez, e lesão tendinosa ou vaso-nervosa. Foi perguntado o tempo de retorno ao trabalho (ou às atividades normais, em caso de aposentados/desempregados).

Os resultados foram classificados em bom, moderado e ruim, seguindo os critérios descritos por Rocchi et al,¹ que são explicados na **Tabela 1**.

Tabela 1 Classificação dos resultados pós-operatórios segundo os critérios utilizados por Rocchi et al¹

Resultado	Critérios
Bom	Ausência de recorrência; movimento ativo e força de preensão igual ao pré-operatório; ausência de dor; cicatriz indolor e adequada esteticamente; ausência de lesões arteriais graves; ausência de lesões neurológicas.
Moderado	Ausência de recorrência; movimento ativo e força de preensão igual ao pré-operatório. Ausência de lesão arterial grave; dor local ou cicatriz ampla ou hipertrófica; cicatriz dolorosa; lesão neurológica leve.
Ruim	Presença de um dos critérios a seguir: recorrência; perda parcial do movimento ou força de preensão; e lesão arterial ou estrutural nervosa.

Com relação ao grau de satisfação dos pacientes com os resultados pós-operatórios, na avaliação final, foi solicitada uma análise subjetiva (relatada por cada indivíduo em consulta médica) por meio da escolha entre as seguintes opções: muito satisfeito, satisfeito, pouco satisfeito e insatisfeito com o tratamento.

Técnica cirúrgica

O procedimento é realizado com bloqueio regional de plexo braquial e com o uso de garrote pneumático. O paciente é posicionado em decúbito dorsal, e o braço é fixado na mesa de apoio com auxílio de suporte de tração, ficando com o cotovelo

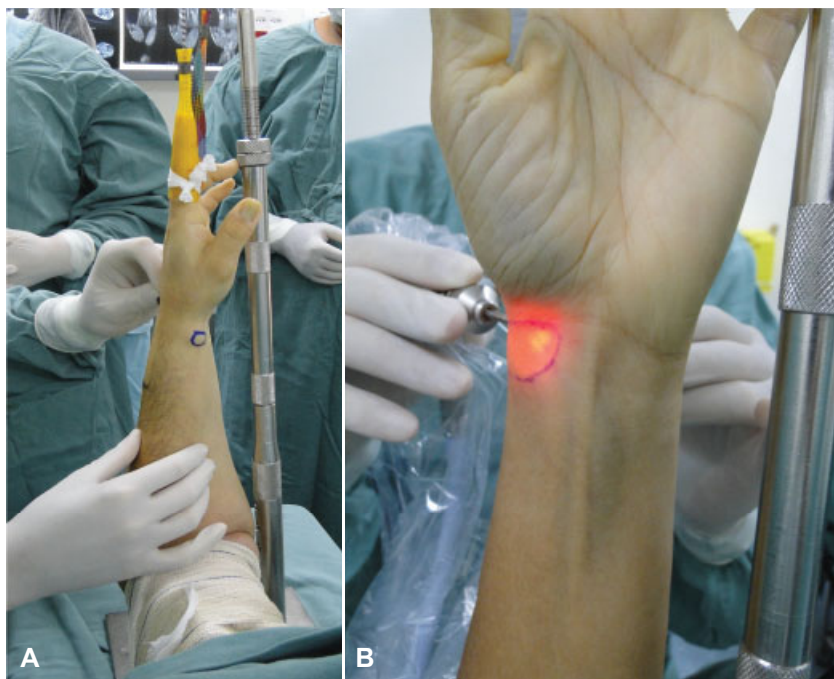

Fig. 2 Paciente posicionado para a realização da artroscopia do punho. Os dedos longos são envoltos por malha de tração, facilitando o posicionamento e a colocação de tração contínua ao zênite com 5 kg (A). Cisto volar marcado com uma caneta dermográfica para demonstrar o seu tamanho e localização (B).

em flexão de 90 graus. Os dedos longos são envoltos por malha de tração, facilitando o posicionamento e a colocação de tração contínua ao zênite com 5 kg (► **Figura 2**). Inicialmente, o cisto é marcado com uma caneta dermográfica para demonstrar o seu tamanho e localização, facilitando a sua ressecção e servindo como parâmetro para observar o esvaziamento do seu conteúdo após o procedimento. Os portais dorsais para a artroscopia de punho são palpados e marcados. Para o procedimento, utiliza-se um endoscópio de 2,7 mm de diâmetro, com 30° de angulação. Primeiramente, é confeccionado o portal 3/4, com uma angulação de 12° de proximal para distal, seguindo a anatomia normal da articulação radiocárpica; isso facilita a entrada do endoscópio, evitando dano iatrogênico ao tecido cartilaginoso. Em seguida, um segundo portal, geralmente o 6R, é confeccionado para instrumentação. Faz-se então uma inspeção cuidadosa de toda a articulação, com visualização do tecido condral, da cápsula e dos ligamentos, à procura de outras patologias que possam causar sintomas (► **Figura 3**).

Depois, deve-se localizar o pedículo do cisto, que na maioria dos pacientes se encontra no intervalo dos ligamentos radiocárpicos volares, em geral entre o ligamento rádio-escafo-capitato (LREC) e o ligamento radiossemilunar longo (LRSL) (► **Figura 4**). Para a ressecção e drenagem do cisto sinovial volar, o endoscópio é posicionado, ainda no portal 3/4, em frente ao intervalo entre o LREC e o LRSL. Com o auxílio da visão intra-articular, um novo portal é feito, o 1/2, para instrumentação com *shaver* de partes moles de 2,0 mm ou 2,9mm. Para facilitar a localização do pedículo, realiza-se pressão manual externa sobre o cisto. Com isso, uma proeminência de tecido sinovial hipotrófico aparecerá no intervalo desses dois ligamentos (► **Figura 5**). Esse é o local do pedículo do cisto, e uma vez que a cápsula for perfurada, o

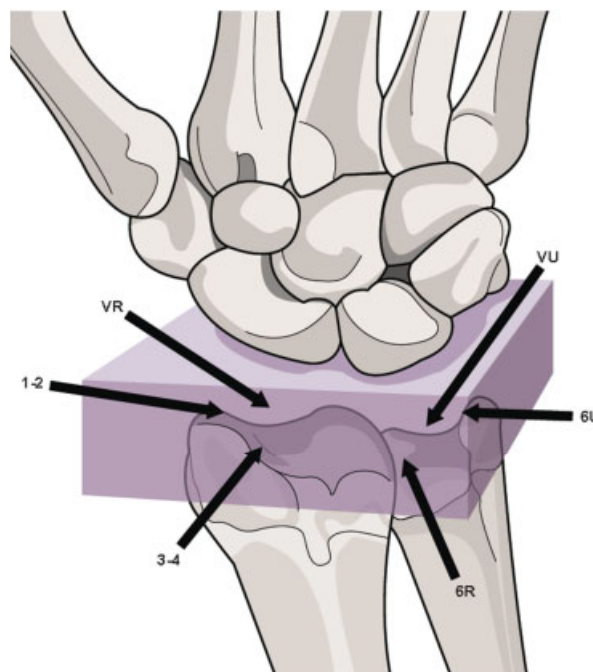


Fig. 3 Portais mais utilizados para a artroscopia de punho (radiocárpica).

conteúdo mucoso do cisto irá extravasar para dentro da articulação, comprovando que sua parede foi rompida (► **Figura 6**). A abertura da cápsula e a sucção contínua do conteúdo do cisto proporcionará o desaparecimento completo da massa. A partir daí, deve-se ter cuidado com as estruturas nobres nos planos profundos, como a artéria radial, os tendões flexores, e o nervo sensitivo radial. O tecido sinovial anormal deve ser ressecado junto com uma porção de 4 mm a 6 mm da cápsula volar, formando um defeito em

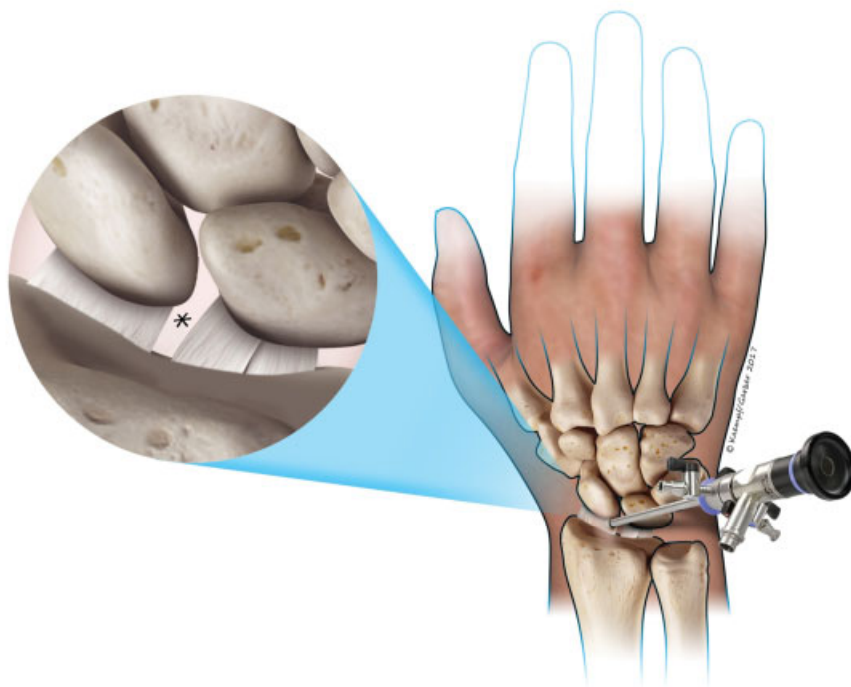


Fig. 4 Desenho esquemático do endoscópio posicionado no portal 3/4, em frente ao intervalo entre o ligamento rádio-escafo-capitato (LREC) e o ligamento rádiossemilunar longo (LRSL).

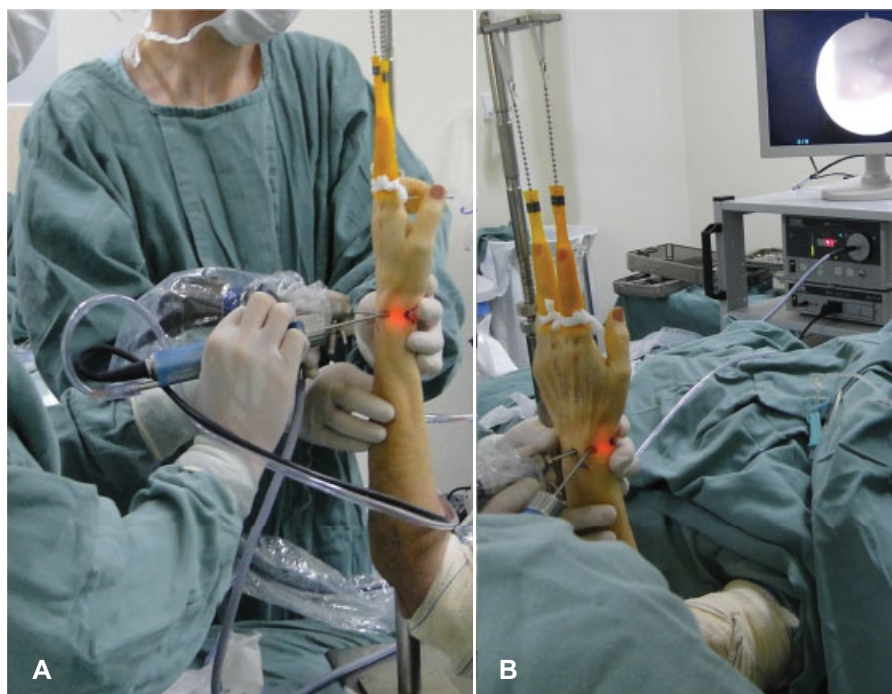


Fig. 5 Endoscópio posicionado no portal 3/4, em frente ao intervalo entre o LREC e o LRSL, e instrumentação com *shaver* de partes moles no portal 1/2 (A). Para facilitar a localização do pedículo, realiza-se pressão manual externa sobre o cisto (B).

forma de janela. Novamente, a pressão externa sobre o cisto poderá ajudar na ressecção do pedículo do cisto e na drenagem completa do seu conteúdo. Se houver dúvida de que o cisto foi ressecado em sua totalidade ou dificuldade na drenagem, pode-se realizar a troca de portais, colocando o endoscópio no portal 6R e o *shaver* no portal 3/4. Isso dará um

ângulo de ataque mais direto do *shaver* em relação ao pedículo do cisto. Outra opção é colocar o endoscópio no portal 1/2, deixando o portal 3/4 para instrumentação. Essas variações quanto ao posicionamento do endoscópio e do *shaver* nos portais também são empregadas conforme o lado do punho operado e o lado dominante do cirurgião.

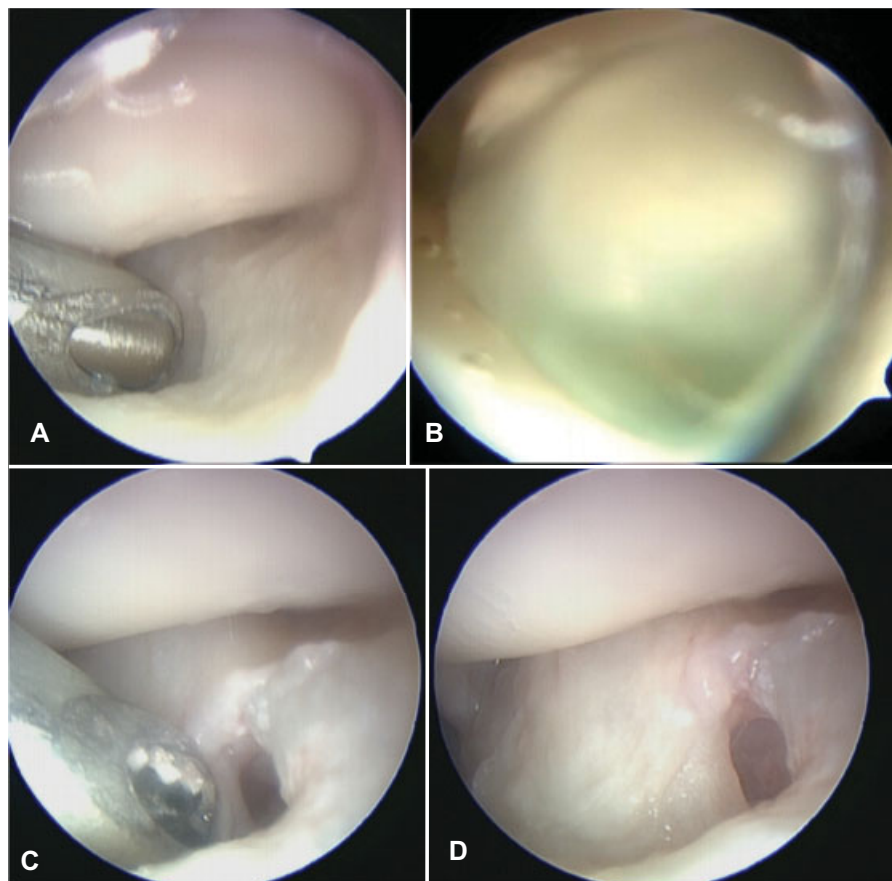


Fig. 6 Shaver de partes moles no intervalo entre o LREC e o LRSL (A). Cápsula perfurada extravasando o conteúdo mucoso do cisto dentro da articulação (B). Nova pressão externa sobre o cisto ajuda na drenagem completa do seu conteúdo (C). Ressecção de uma porção de 4 a 6 mm da cápsula volar, formando um defeito em forma de janela (D).

Quando a artroscopia rádio-cárpica não evidencia alterações, realiza-se a artroscopia mediocárpica para encontrar o pedículo, estando este geralmente localizado entre os ligamentos da AETT. Para esse procedimento, é mais seguro e simples que seja usado um endoscópio de 2.0mm, e que a tração seja aplicada sobre o polegar.

Um dos autores do presente estudo utiliza a técnica proposta por Yao e Trindade¹³ para facilitar a localização do pedículo do cisto.¹⁴ Nela, previamente à artroscopia, infiltra-se o cisto com 2 mL ou 3 mL de azul de metileno. Isso fará com que todo o cisto fique tingido pelo corante, facilitando a visualização intra-articular. Esta técnica é utilizada em parte dos casos conforme a preferência do cirurgião, não sendo adotada como rotina por todos os autores do estudo.

Antes do fechamento dos portais, libera-se o garrote para comprovar a integridade dos feixes vasculares. O fechamento das incisões é realizado com fios de náilon monofilamentares 5-0. Curativos com gazes e ataduras estéreis são aplicados, e usa-se tala gessada antebraquio-palmar, imobilizando o punho por um período curto até a troca de curativo, que ocorre de três a sete dias após a cirurgia. Após o período de imobilização, o punho operado é deixado com mobilidade livre, e os pacientes são orientados a realizar digitopressão e massagem sobre a área do cisto a fim de evitar a coleção de fluidos no local, segundo a técnica descrita por Ho et al.⁸

Os pacientes são acompanhados de forma ambulatorial semanalmente por um período de um mês. De uma forma geral, eles não são submetidos a um protocolo específico de reabilitação com terapeuta de mão, e são orientados pela equipe médica a praticar exercícios de alongamento e ganho de mobilidade e força, a serem realizados em domicílio.

Resultados

Dos 21 pacientes estudados, 16 (76%) eram do sexo feminino, e 16 (76%) tinham o lado direito acometido. A média de idade foi de 43,6 anos, variando de 18 a 74 anos. O tamanho médio do cisto foi de 15.4 mm x 16.7 mm, variando de 9 mm a 30 mm. Outros dados dos pacientes (idade, sexo, lado, dominância) podem ser analisados nas ► **Tabelas 2 e 3**.

O intervalo médio entre o início dos sintomas e a cirurgia foi de 15.9 meses, variando de 12 a 36 meses. O tempo de seguimento médio entre a cirurgia e a avaliação final dos resultados foi de 10.9 meses, variando de 6 a 36 meses. Entre os 21 pacientes, 2 (9,6%) permaneceram com dor leve (de 2 a 3) após a retirada do cisto, apresentando controle dos sintomas com tratamento medicamentoso e fisioterápico. Outro paciente (4,8%) evoluiu com parestesia do ramo sensitivo do nervo radial, que melhorou espontaneamente após seis semanas. Não houve casos de infecção, cicatriz hipertrófica ou síndrome de dor regional complexa.

Tabela 2 Características dos pacientes e da patologia

	Identificação			Características do cisto					
	Sexo	Idade (anos)	Dominância	Lado	Tamanho (mm)	Dor pré-operatória	Queixa principal	Tratamento prévio	Tempo de cisto (meses)
1	F	42	D	D	10 × 9	6	Est + dor	Co	12
2	F	54	D	D	12 × 10	7	Est + dor	Co	12
3	F	35	D	D	15 × 15	4	Est + dor	Co	12
4	M	20	D	E	20 × 20	6	Dor	Co	12
5	F	37	D	D	23 × 20	6	Dor	Co	10
6	M	64	D	D	20 × 30	6	Est + dor	Co	36
7	F	36	E	E	15 × 20	4	Est + dor	Co	18
8	F	56	D	D	10 × 20	7	Est + dor	Co	12
9	F	36	E	D	30 × 30	7	Est + dor	Co	6
10	M	49	D	D	20 × 20	6	Dor	Co	24
11	F	57	E	E	18 × 20	6	Est + dor	Co	12
12	F	38	E	E	20 × 20	7	Est + dor	Co	18
13	M	23	D	D	10 × 10	7	Dor	Co	12
14	F	74	D	E	15 × 15	6	Est + dor	Co	12
15	F	40	D	D	12 × 12	8	Est + dor	Co	18
16	F	68	D	E	16 × 15	5	Est + dor	Co	12
17	F	63	D	E	9 × 10	7	Est + dor	Co	24
18	F	41	E	D	10 × 10	4	Est + dor	Co	18
19	M	37	D	D	15 × 12	3	Est + dor	Co	18
20	F	18	D	E	12 × 18	3	Est + dor	Co	12
21	F	29	D	D	12 × 15	3	Est + dor	Co	24

Abreviaturas: Co, conservador; D, direito(a); E, esquerdo(a); Est, estética; F, feminino; M, masculino.

Em se tratando da mobilidade, 20 (95,2%) pacientes apresentaram recuperação completa, não havendo perdas relacionadas ao procedimento cirúrgico, e 1 (4,8%) paciente, que teve avaliação final com 6 meses de pós-operatório, encontra-se em reabilitação, com ganho progressivo do movimento articular. Todas as medidas foram realizadas conforme a técnica padrão, com o cotovelo fletido em 90° e sem apoiar o membro superior na mesa. A avaliação da dor foi feita por meio de uma escala analógica em uma régua. No pré-operatório, a média de dor foi de 5,6, variando de 3 a 8. No pós-operatório, a média foi de 0,2, variando de 0 a 3.

Com relação aos resultados, seguindo os critérios apresentados por Rocchi et al,¹ 19 (90,4%) foram classificados como bons, 1 (4,8%) como moderado, e 1 (4,8%) como ruim.

Apenas 1 (4,8%) paciente (→ Tabelas 2 e 3, paciente 2) apresentou um aumento de volume no local do cisto no pós-operatório imediato, que obteve resolução completa após pressão manual e massagem diária.

Do total dos pacientes, 19 (90,4%) se consideraram muito satisfeitos, e 2 (9,6%), satisfeitos, segundo o método de escolha simples elucidado anteriormente.

Discussão

O cisto sinovial é um tumor benigno frequente no punho. Mesmo o tratamento sendo predominantemente conserva-

dor,¹⁵ alguns pacientes necessitam de cirurgia. Diferentes procedimentos cirúrgicos são propostos, e existe controvérsia sobre qual é a melhor técnica. A maioria dos procedimentos se baseia no conceito de que não é necessária a remoção de todo o cisto, mas a drenagem de seu conteúdo por meio da abertura do pedículo. Isso diminui o risco de recidiva da lesão.^{2,4,8} Os cistos volares, assim como os dorsais, podem ser tratados mediante cirurgia aberta. No entanto, as incisões palmares apresentam um maior risco de complicações, devido à proximidade do ramo superficial palmar da artéria radial, dos tendões flexores, dos ramos terminais superficiais do nervo mediano, e do ramo palmar cutâneo do nervo mediano.^{1,9} Yao e Trindade¹³ demonstraram uma taxa de recidivas geral de 20% em sua revisão para procedimentos abertos para cistos dorsais, com indicativos preliminares de menor incidência para procedimentos artroscópicos nos artigos utilizados em sua revisão. Osterman e Raphael,⁷ em sua série também para cistos dorsais, não obtiveram nenhuma recidiva. Ho et al,² em sua série de 21 casos de cistos volares artroscopicamente tratados, demonstraram duas recidivas.

Não existe estudo que compare os resultados das cirurgias abertas e por vídeo no tratamento dos cistos volares. Nos dorsais, trabalhos mostram resultados semelhantes quanto à taxa de recidiva e o risco de complicações, mas, nas cirurgias abertas, as complicações são mais graves.^{1,9} A ressecção por técnica artroscópica foi desenvolvida para a retirada do cisto

Tabela 3 Características do procedimento artroscópico e do seguimento dos pacientes

	Procedimento por artroscopia				Avaliação precoce		Avaliação tardia			Observações
	Portais	Localização do pedículo	Duração do procedimento (minutos)	Tempo de imobilização (dias)	Complicações	Tempo até avaliação final (meses)	Dor pós-operatória	Avaliação do resultado		
1	3/4, 1/2, 6R	Entre LRSL e LREC	60	5	Não	6	0	Bom	Não	
2	3/4, 1/2	Entre LRSL e LREC	60	5	Não	6	0	Bom	Não	
3	3/4, 1/2, 6R	Entre LRSL e LREC	40	5	Não	8	0	Bom	Não	
4	3,4, 6R	Radial ao LREC	50	12	Não	7	3	Moderado	Demora na recuperação de ADM	
5	3,4, 6R, MC	Entre LRSL e LREC	40	7	Não	8	0	Bom	Não	
6	3/4, 4/5	Entre LRSL e LREC	45	5	Não	8	0	Bom	Não	
7	3/4, 4/5, 6R	Entre LRSL e LREC	40	5	Não	6	0	Bom	Não	
8	3/4, 4/5	Entre LRSL e LREC	35	7	Não	10	0	Bom	Não	
9	3/4, 4/5	MC	50	7	Não	18	0	Bom	Não	
10	3/4, 4/5	Entre LRSL e LREC	30	7	Não	6	0	Bom	Não	
11	3/4, 4/5	Entre LRSL e LRSC	50	7	Não	6	0	Bom	Ainda em ganho de ADM progressivo	
12	3/4, 6R	Entre LRSL e LRSC	30	7	Não	14	0	Bom	Não	
13	3/4, 4/5, 6R	Entre LRSC e LRSC	45	7	Não	36	0	Bom	Não	
14	3/4, 1/2, 6R	Entre LRSL e LREC	20	7	Não	8	0	Bom	Não	
15	3/4, 1/2, 6R	Entre LRSL e LREC	30	10	Não	12	0	Bom	Não	
16	3/4, 1/2, 6R	Entre LRSL e LREC	35	6	Não	12	0	Bom	Não	
17	3/4, 1/2, 6R	Entre LRSL e LREC	20	7	Não	12	2	Bom	Não	
18	3/4, 6R	Entre LRSL e LREC	30	7	Não	14	0	Bom	Não	
19	3/4, 6R	Entre LRSL e LREC	35	10	Não	12	0	Bom	Não	
20	3/4, 1/2, 6R	Entre LRSL e LREC	45	12	Não	8	0	Bom	Não	
21	3/4, 6R	Entre LRSL e LREC	50	8	Não	12	0	Bom	Não	

Abreviaturas: ADM; LREC, ligamento radio-escafo-capitato; LRSL, ligamento radiosemilunar longo; LRSC, ligamento radiosemilunar curto; MC, mediocárpico.

intra-articular, diminuindo o risco de complicações neurovasculares e também com menor incidência de rigidez e cicatriz hipertrófica.¹ Nossos resultados com o uso da artroscopia para o tratamento dos cistos sinoviais volares evidenciam que essa é uma técnica segura e com baixo índice de complicações, não havendo em nossa amostra nenhum caso de recidiva ou lesão tendinosa. Uma vez que a indicação principal da cirurgia foi por razões estéticas em 17 (80.9%) de nossos 21 pacientes, justifica-se o uso de técnica minimamente invasiva, que leva à formação de cicatriz menor. Ela também tem a vantagem de resultar em menos dor no pós-operatório, retorno rápido às atividades laborais, sem uma maior incidência de complicações. Presume-se ainda que, pelo menor trauma cirúrgico inerente à técnica artroscópica, o paciente possa apresentar menos dor pós-operatória e retorno rápido ao trabalho.

Apesar do uso da técnica artroscópica estar bem definido e difundido para o tratamento dos cistos dorsais, existem poucas séries de cisto volar. Ho et al⁸ descreveram pela primeira vez a técnica, e analisaram inicialmente seis pacientes, tendo bons resultados em cinco. Nesse trabalho, houve um paciente com cisto na mediocárpica em que a artroscopia foi convertida em ressecção aberta. Depois, com uma série maior, de 21 pacientes, obtiveram melhora dos sintomas em todos os casos.²

Ho et al^{2,8} também salientaram que alguns casos que antigamente eram considerados como recidiva precoce do cisto na verdade se tratavam de hematoma e resquícios de líquido sinovial no interior do cisto. Esse aumento de volume precoce deve ser tratado com pressão manual e massagem externa diretamente sobre o local original do cisto, que causará a drenagem do resto do conteúdo do cisto para o interior da articulação. Por isso, esses autores ressaltam a importância de o paciente submetido a ressecção artroscópica ficar pouco tempo imobilizado após a cirurgia.

Rocchi et al,⁹ em uma série 20 pacientes, demonstraram bons resultados em 18, com uma recidiva e uma neuropraxia. Os autores revelaram que os resultados são piores quando o pedículo se localiza na articulação mediocárpica, devido ao pequeno espaço articular e ao pequeno tamanho do pedículo. Além disso, diferente dos cistos volares radiocárpicos, os mediocárpicos são mais superficiais, e não apresentam risco de lesão vaso-nervosa durante a sua ressecção aberta, diminuindo assim a vantagem da ressecção por vídeo. Esses autores afirmam que os cistos volares originados da mediocárpica devem ser tratados de forma aberta. Devido a isso, nossa casuística foi composta somente de cistos de origem radiocárpica, ou por comprovação prévia por RNM, ou pela localização proximal à prega de flexão do punho.

Mathoulin et al,⁴ em 32 pacientes com cistos volares tratados de forma artroscópica, obtiveram 100% de bons resultados, sem recorrência e com acompanhamento médio de 26 meses. Os autores não relataram cistos mediocárpicos em sua série. Mais recentemente, Mathoulin e Gras¹⁶ publicaram um artigo de revisão do tratamento artroscópico dos cistos dorsais e volares do punho, mostrando resultados favoráveis com relação à cirurgia aberta convencional quanto ao risco de recorrência, ao resultado cosmético e ao risco de lesão de estruturas neurovasculares e ligamentares.

Yao e Trindade¹³ descreveram o uso da infiltração direta de azul de metileno no cisto para os pacientes em que se tenha dificuldade de encontrar o pedículo do cisto. No presente estudo, tal truque foi usado com sucesso, indicado pelo autor GM, enfatizando que o tingimento do cisto pelo corante azulado é um guia para encontrar o pedículo do cisto durante a artroscopia, facilitando a sua ressecção.

É importante salientar o custo do procedimento, uma vez que é necessário o uso de material de artroscopia específico para pequenas articulações. Pang e al⁵ compararam o custo do procedimento aberto e artroscópico para a ressecção de cisto sinovial no punho, não diferenciando quanto à localização, dorsal ou volar, e encontraram custo médio de US\$1.821 para a abordagem aberta, e de US \$3.668 para a artroscópica. Portanto, o custo do material utilizado na artroscopia deve ser levado em conta na hora da indicação da cirurgia. Por se tratar de uma população em sua maioria economicamente ativa, esse gasto inicial pode ser compensado pelo retorno mais rápido ao trabalho.

Em estudo anterior,¹⁷ alguns autores do presente estudo já enfatizaram que o uso da artroscopia em pequenas articulações deve ser feito por médicos capacitados e com treinamento adequado.¹⁷ É recomendada, antes de começar a utilizar a técnica, a realização de cursos em cadáveres, evitando riscos de complicações e lesões iatrogênicas à articulação. Tecnicamente, o procedimento não é simples de ser realizado, e existe uma curva de aprendizado que deve ser respeitada. O estudo apresenta limitações por se tratar de um estudo retrospectivo com uma série pequena e com um tempo de acompanhamento moderado. Como perspectiva futura, um novo estudo prospectivo está em curso, para comparar pacientes submetidos às técnicas aberta e artroscópica, com mais pacientes e com seguimento mais longo.

O uso da técnica artroscópica está bem difundido para o tratamento dos cistos dorsais.^{1,4-6,13,18-22} O presente trabalho evidencia que os bons resultados mostram que essa é uma boa opção também para os cistos volares, em comparação à técnica clássica aberta. É uma técnica reprodutível e segura, que leva a resultados satisfatórios. Desde que a técnica seja realizada corretamente, a ressecção intracapsular oferece poucos riscos em relação aos tendões e o feixe neurovascular, conforme demonstrado no presente estudo, em que não houve complicações dessa natureza. É um procedimento minimamente invasivo com baixa morbidade e com poucas complicações e recidivas: em nossa casuística, não houve nenhuma. Os cistos apresentam boa evolução com o tratamento artroscópico, exigindo tempo curto de imobilização, e proporcionando retorno precoce ao trabalho, rápida recuperação funcional, e altas taxas de satisfação, como demonstrado entre os pacientes deste estudo. Deve-se levar em conta o custo e a curva de aprendizado, mas essa técnica se mostrou uma boa alternativa à técnica aberta. A análise dos resultados do estudo resumida nas ► **Tabelas 2 e 3** demonstra diversos benefícios, especialmente a eficácia e a segurança deste tratamento para os cistos volares do punho.

Conclusão

A ressecção artroscópica do cisto sinovial volar mostrou-se uma técnica útil e segura nesta série de casos, tornando-se uma boa alternativa à técnica aberta por ser um procedimento minimamente invasivo e com poucas complicações.

Conflito de Interesses

Os autores declaram não haver conflito de interesses.

Agradecimentos

Os autores gostariam de agradecer à artista Renata Ribak pela autoria da ► **Figura 6**.

Referências

- Rocchi L, Canal A, Fanfani F, Catalano F. Articular ganglia of the volar aspect of the wrist: arthroscopic resection compared with open excision. A prospective randomised study. *Scand J Plast Reconstr Surg Hand Surg* 2008;42(05):253–259
- Ho PC, Law BK, Hung LK. Arthroscopic Volar Wrist Ganglionectomy. *Chir Main* 2006;25S1:S221–S230
- Zaidenberg CR, Clembosky GA, Perrotto CJ, Muratore AJ. Resección artroscópica de los gangliones palmares del borde radial de la muñeca. *Rev Argent Artosc.* 2003;10(01):13–17
- Mathoulin C, Hoyos A, Pelaez J. Arthroscopic resection of wrist ganglia. *Hand Surg* 2004;9(02):159–164
- Pang EQ, Zhang S, Harris AHS, Kamal RN. Cost Minimization Analysis of Ganglion Cyst Excision. *J Hand Surg Am* 2017;42(09):750.e1–750.e4
- Monaghan BA. Uses and abuses of wrist arthroscopy. *Tech Hand Up Extrem Surg* 2006;10(01):37–42
- Osterman AL, Raphael J. Arthroscopic resection of dorsal ganglion of the wrist. *Hand Clin* 1995;11(01):7–12
- Ho PC, Lo WN, Hung LK. Arthroscopic resection of volar ganglion of the wrist: A new technique. *Arthroscopy* 2003;19(02):218–221
- Rocchi L, Canal A, Pelaez J, Fanfani F, Catalano F. Results and complications in dorsal and volar wrist Ganglia arthroscopic resection. *Hand Surg* 2006;11(1-2):21–26
- Yamamoto M, Kurimoto S, Okui N, Tatebe M, Shinohara T, Hirata H. Sonography-assisted arthroscopic resection of volar wrist Ganglia: a new technique. *Arthrosc Tech* 2012;1(01):e31–e35
- Fernandes CH, Miranda CD, Dos Santos JB, Faloppa F. A systematic review of complications and recurrence rate of arthroscopic resection of volar wrist ganglion. *Hand Surg* 2014;19(03):475–480
- Sawyer GA, DaSilva MF, Akelman E. Volar wrist ganglion excision through the flexor carpi radialis sheath. *Tech Hand Up Extrem Surg* 2012;16(03):145–147
- Yao J, Trindade MC. Color-aided visualization of dorsal wrist ganglion stalks aids in complete arthroscopic excision. *Arthroscopy* 2011;27(03):425–429
- Ahsan ZS, Yao J. Arthroscopic dorsal wrist ganglion excision with color-aided visualization of the stalk: minimum 1-year follow-up. *Hand (N Y)* 2014;9(02):205–208
- Pardini AG Junior, Freitas AD, Gusmão Filho NS. História natural do quisto sinovial do dorso do punho. *Rev Bras Ortop* 1998;33(03):199–201
- Mathoulin C, Gras M. Arthroscopic Management of Dorsal and Volar Wrist Ganglion. *Hand Clin* 2017;33(04):769–777
- Oliveira RK, Praetzel RP, Bayer LR, Delgado PJ. Artroscopia e osteotomia extensora do primeiro metacarpo para tratamento da rizartrorse nos estágios iniciais. *Rev Bras Ortop* 2016;51(Suppl 1):S24–S31
- Chloros GD, Wiesler ER, Poehling GG. Current concepts in wrist arthroscopy. *Arthroscopy* 2008;24(03):343–354
- Chung SR, Tay SC. Audit of Clinical and Functional Outcomes of Arthroscopic Resection of Wrist Ganglions. *Hand Surg* 2015;20(03):415–420
- Atzei A, Luchetti R, Sgarbossa A, Carità E, Llusà M. [Set-up, portals and normal exploration in wrist arthroscopy]. *Chir Main* 2006;25(Suppl 1):S131–S144
- Ahsan ZS, Yao J. Complications of wrist arthroscopy. *Arthroscopy* 2012;28(06):855–859
- Chen AC, Lee WC, Hsu KY, Chan YS, Yuan LJ, Chang CH. Arthroscopic ganglionectomy through an intrafocal cystic portal for wrist ganglia. *Arthroscopy* 2010;26(05):617–622