

AVALIAÇÃO DOS RESULTADOS E COMPLICAÇÕES DA SUTURA ARTROSCÓPICA DA LESÃO SLAP

EVALUATION OF RESULTS AND COMPLICATIONS FROM ARTHROSCOPIC SUTURE OF SLAP LESIONS

Alberto Naoki Miyazaki¹, Marcelo Fregoneze², Pedro Doneux Santos³, Luciana Andrade da Silva³, Guilherme do Val Sella³, André Lopes Soares⁴, Adriano Fernando Mendes Junior⁴, Sérgio Luiz Checchia⁵

RESUMO

Objetivo: Avaliar os resultados e complicações da sutura artroscópica da lesão SLAP. **Métodos:** Foram avaliados 71 pacientes submetidos à sutura artroscópica da lesão SLAP, entre julho de 1995 a maio de 2008, pelo Grupo de Ombro e Cotovelo do Departamento de Ortopedia e Traumatologia da Santa Casa de São Paulo – “Pavilhão Fernandinho Simonsen”. Dos 71 pacientes avaliados, 68 (96%) tinham lesões associadas e em três (4%) a lesão SLAP era isolada. **Resultados:** As lesões associadas mais frequentes nos pacientes com idade inferior a 40 anos foram as lesões labiais (69%) e naqueles com idade igual ou superior a 40 anos foi a síndrome do impacto, com ou sem lesão do manguito rotador (71,4%). De acordo com o método da UCLA, 79% (56 casos) tiveram resultados bons e excelentes e 21% (15 casos) tiveram complicações pós-operatórias, entre as quais as mais frequentes foram dor residual (46,6%) e capsulite adesiva (33,3%). **Conclusões:** Verificamos grande associação da lesão SLAP com outras lesões no ombro, estas variando de acordo com a faixa etária do paciente. A sutura artroscópica da lesão SLAP proporcionou excelentes resultados na maioria dos casos; porém, tiveram 21% de complicações.

Descritores – Ombro; Artroscopia; Complicações

ABSTRACT

Objective: To evaluate the results and complications from arthroscopic suturing of SLAP lesions. **Methods:** Seventy-one patients who underwent arthroscopic suturing of SLAP lesions between July 1995 and May 2008 were evaluated. The procedures were performed by the Shoulder and Elbow Surgery Group of the Department of Orthopedics and Traumatology, Fernandinho Simonsen Wing, Santa Casa de São Paulo, Brazil. Associated lesions were seen in 68 of the 71 patients evaluated (96%), and the other three (4%) had SLAP lesions alone. **Results:** The associated lesions most frequently found in the patients under 40 years of age were labral lesions (69%), while in patients aged 40 years or over, impact syndrome with or without rotator cuff injury was the most commonly associated condition (71.4%). According to the UCLA method, 79% of our results (56 cases) were good or excellent. Postoperative complications occurred in 15 cases (21%); among these, the most common was the presence of residual pain (46.6%), followed by adhesive capsulitis (33.3%). **Conclusions:** There was a great association between SLAP lesions and other shoulder lesions, which varied according to the patients' age groups. Arthroscopic suturing of the SLAP lesions provided excellent results in the majority of the cases, but complications occurred in 21%.

Keywords – Shoulder; Arthroscopy; Complications

1 – Professor Assistente e Chefe do Grupo de Cirurgia do Ombro e Cotovelo do Departamento de Ortopedia e Traumatologia da Faculdade de Ciências Médicas da Santa Casa de São Paulo – São Paulo, Brasil.

2 – Professor Assistente e Assistente do Grupo de Cirurgia do Ombro e Cotovelo do Departamento de Ortopedia e Traumatologia da Faculdade de Ciências Médicas da Santa Casa de São Paulo – São Paulo, Brasil.

3 – Assistente do Grupo de Cirurgia do Ombro e Cotovelo do Departamento de Ortopedia e Traumatologia da Faculdade Ciências de Médicas da Santa Casa de São Paulo – São Paulo, Brasil.

4 – Estagiário do Grupo de Cirurgia do Ombro e Cotovelo do Departamento de Ortopedia e Traumatologia da Faculdade de Ciências Médicas da Santa Casa de São Paulo – São Paulo, Brasil.

5 – Professor Adjunto, Consultor Acadêmico e Membro do Grupo de Cirurgia do Ombro e Cotovelo do Departamento de Ortopedia e Traumatologia da Faculdade de Ciências Médicas da Santa Casa de São Paulo – São Paulo, Brasil.

Trabalho realizado no Departamento de Ortopedia e Traumatologia da Faculdade de Ciências Médicas da Santa Casa de São Paulo (DOT-FCMSCSP), Pavilhão “Fernandinho Simonsen”. Diretor: Prof. Dr. Osmar Avanzi – São Paulo (SP), Brasil.

Correspondência: Rua Dr. Cesário Mota Jr., 112, Vila Buarque – 01221-020 – São Paulo, SP. E-mail: ombro@ombro.med.br

Trabalho recebido para publicação: 17/02/10, aceito para publicação: 14/06/10.

INTRODUÇÃO

O advento e desenvolvimento da artroscopia como método diagnóstico e terapêutico em pacientes com dor e impotência funcional de ombro tornou mais frequente o diagnóstico das lesões do lábio glenoidal superior⁽¹⁻⁷⁾.

A lesão do lábio glenoidal superior foi originalmente descrita por Andrews *et al*⁽¹⁾ em 1985, nos atletas arremessadores de beisebol. Snyder *et al*⁽⁸⁾, em 1990, definem a lesão SLAP (*superior labrum anterior and posterior*) e a classificam em quatro tipos de acordo com a avaliação artroscópica. Maffet *et al*⁽⁴⁾, em 1995, acrescentam o tipo V à classificação de Snyder, correspondendo à lesão do lábio glenoidal superior com extensão para o anterior. Morgan *et al*⁽⁵⁾, em 1998, subdividem o tipo II em três subtipos, de acordo com o local da lesão do lábio glenoidal superior: anterior, posterior ou combinada.

A etiologia da lesão SLAP é incerta, embora a literatura descreva como possíveis causas: as forças de compressão aplicadas à articulação glenoumeral após queda com o ombro em posição de abdução e flexão; e as forças de tensão aplicadas ao braço, causadas por mecanismo de tração do membro superior ou como resultado do movimento de arremesso, observado, principalmente, nos atletas de beisebol^(1,2,9,10).

Pode apresentar-se de forma isolada ou em associação com síndrome do impacto com ou sem lesão do manguito rotador, instabilidade anterior, impacto postero-interno com ou sem lesão da face articular do tendão do músculo supraespinhal, condromalácia da cabeça do úmero ou artrose acromioclavicular⁽⁹⁻¹¹⁾.

Desde sua descrição, vários tipos de tratamento foram propostos. O tratamento conservador não proporciona cicatrização da lesão⁽¹²⁾. O desbridamento artroscópico é indicado e realizado nas lesões tipo I e na presença de desinserção labial; porém, neste último tipo, não mostrou bons resultados no seguimento em longo prazo, sendo o reparo artroscópico da lesão considerado o tratamento de escolha^(2,8-14).

Alguns estudos mostraram que atletas arremessadores, após reparo artroscópico da lesão SLAP, não retornaram ao mesmo nível de atividade, mostrando-se insatisfeitos com este tipo de tratamento^(10,15,16). A sutura da lesão SLAP, assim como todo procedimento cirúrgico no ombro, está sujeita a complicações como capsulite adesiva, formação de granulomas na sutura⁽¹⁷⁾, compressão do nervo supraescapular e soltura, quebra ou posicionamento intra-articular do implante^(18,19).

O objetivo deste estudo é avaliar os resultados e as complicações do tratamento das lesões SLAP com as técnicas de reinserção labial pela via artroscópica.

MÉTODOS

Foram avaliados 71 pacientes submetidos à sutura artroscópica de lesão SLAP entre julho de 1995 e maio de 2008. As cirurgias foram realizadas pelo Grupo de Cirurgia de Ombro e Cotovelo do Departamento de Ortopedia e Traumatologia da Faculdade de Ciências Médicas da Santa Casa de Misericórdia de São Paulo – Pavilhão “Fernandinho Simonsen” (Tabela 1).

Tabela 1 – Dados dos pacientes de acordo com a faixa etária

	Grupo 1	Grupo 2
	< 40 anos	≥ 40 anos
Nº de pacientes	43	28
Média de idade	27	52
Sexo		
Masculino	41	24
Feminino	2	4
Membro dominante	37 (86%)	20 (71,4%)
Etiologia		
Traumática	26 (60,5%)	14 (50%)
Atraumática	17 (39,5%)	14 (50%)
Atividade esportiva	33 (81,4%)	20 (71,4%)
Atleta profissional	5	0
Tipo SLAP		
Tipo II	13 (30,3%)	23 (82,1%)
Tipo III	1 (2,3%)	0
Tipo IV	1 (2,3%)	0
Tipo V	27 (62,8%)	5 (17,9%)
Indeterminado	1 (2,3%)	0
SLAP isolada 3 (7%)	0	
Lesões associadas		
Lesões labiais	30 (69,8%)	6 (21,4%)
Síndrome impacto/LMR	3 (7%)	20 (71,4%)
Artrose AC	3 (7%)	10 (35,7%)
Artrose do ombro incipiente	1 (2,3%)	4 (14,3%)
Outras lesões	8 (18,6%)	5 (17,8%)

Legenda: LMR – lesão do manguito rotador; AC – acromioclavicular.

Fonte: SAME – ISCMSP.

Foram incluídos neste estudo todos os pacientes com diagnóstico de lesão SLAP, tratados por meio de sutura pela via artroscópica. Dados demográficos, sinais clínicos e achados intraoperatórios foram retirados dos prontuários dos pacientes.

O tempo de seguimento variou de 10 a 134 meses, com média de 49 meses. A média de idade foi de 37 anos, variando de 13 a 72 anos. Houve predomínio do sexo masculino com 90% dos casos (64 pacientes) e 57 pacientes (80%) tiveram o membro dominante acometido (Tabela 1).

O tempo decorrido do início dos sintomas até a realização do procedimento cirúrgico variou de uma semana a 240 meses, com média de 36 meses. Realizou-se tratamento prévio com fisioterapia em 37 pacientes (52%). Houve relato de trauma antecedendo a sintomatologia em 40 pacientes (56%) e 53 pacientes (75%) praticavam atividades esportivas, sendo cinco atletas profissionais (7%).

Todos os pacientes foram avaliados por exame físico e imagens de ressonância magnética do ombro no período pré-operatório (Figura 1). Dos 71 pacientes avaliados, 68 (96%) tinham lesões associadas e em apenas três casos (4%) a lesão SLAP era isolada. As lesões associadas à lesão SLAP encontradas foram: síndrome do impacto com ou sem lesão do manguito rotador, tendinite calcária, cisto supraglenoidal, instabilidade, impacto posterointerno, artrose acromioclavicular e glenoumeral (Tabela 1).

A classificação utilizada para a lesão SLAP foi a proposta por Snyder *et al*⁽⁸⁾ e modificada por Maffet *et al*⁽⁴⁾, e o tipo II foi o mais frequente, correspondendo

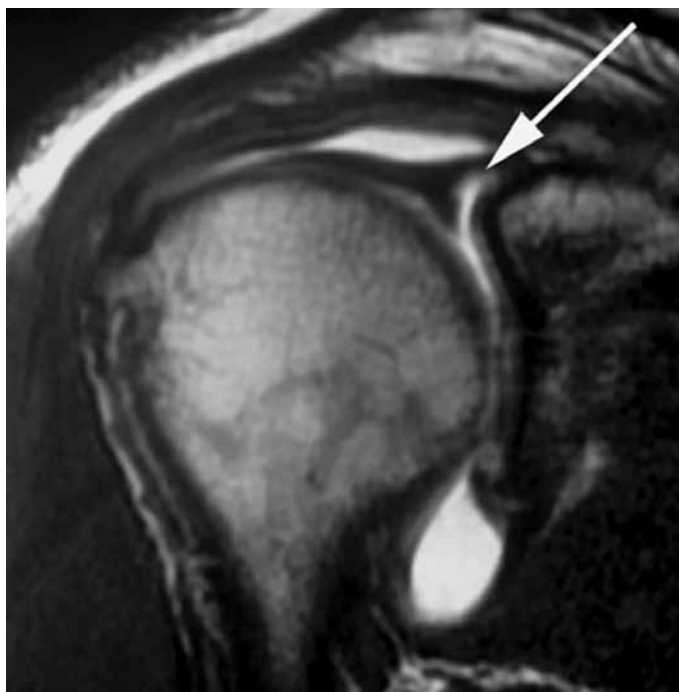

Figura 1 – Imagem mostrando corte coronal de artroressonância magnética do ombro direito de um paciente com lesão do lábio glenoidal superior (seta branca).

a 36 casos (51%), seguido pelo tipo V com 32 casos (45%). Das outras três lesões, uma foi classificada como tipo III, outra como tipo IV e a última não teve sua lesão caracterizada por este sistema de classificação (lesão do lábio superior com acometimento anterior e posterior extenso). Dos três pacientes que apresentaram lesão SLAP isolada, um foi classificado como tipo IV e dois como tipo II (Tabela 1).

Os pacientes foram tratados por via artroscópica, com sutura da lesão SLAP (Figura 2) e tratamento das lesões associadas. Três pacientes submetidos à sutura artroscópica da lesão SLAP tiveram o tratamento de suas lesões associadas pela via aberta em decorrência de conduta cirúrgica da época de suas cirurgias.

Os pacientes foram divididos em dois grupos de acordo com a faixa etária: grupo 1 – pacientes com idade inferior a 40 anos; grupo 2 – pacientes com idade igual ou superior a 40 anos. Os dados pré-operatórios dos pacientes foram distribuídos de acordo com esta divisão e estão expressos na Tabela 1.

O método escolhido para avaliação dos pacientes no período pós-operatório baseou-se nos critérios da UCLA (*University of California at Los Angeles*)⁽²⁰⁾. A mobilidade articular foi avaliada segundo as orientações da Sociedade Americana de Cirurgiões de Ombro e Cotovelo (ASES)⁽²¹⁾. A análise estatística foi feita através do programa SPSS (*Statistical Package for Social Sciences*), versão 13.0, adotando o nível de significância de 5% ($p < 0,05$). Realizou-se o teste exato de Fisher para comparar as lesões associadas, resultados e complicações entre os grupos 1 e 2.

RESULTADOS

Dos 71 pacientes avaliados, 68 (96%) apresentavam lesões associadas, sendo 36 (51%) relacionadas à instabilidade glenoumeral. Os pacientes com idade inferior a 40 anos (grupo 1) tinham 69,8% (30 casos) de associação com lesões labiais e aqueles com idade superior ou igual a 40 anos (grupo 2) tiveram 71,4% (20 casos) de associação com síndrome do impacto com ou sem lesão do manguito rotador, com significância estatística entre os grupos ($p < 0,001$) (Tabela 1). De acordo com o método da UCLA, 40 pacientes (57%) obtiveram resultados considerados excelentes, 16 (22%) resultados bons, oito regulares (11%) e sete resultados ruins (10%), totalizando 56 (79%) de resultados bons e excelentes e 15 (21%) insatisfatórios, dos quais três (4%) não retornaram ao trabalho. Os pacientes do grupo 1 (< 40 anos) tive-

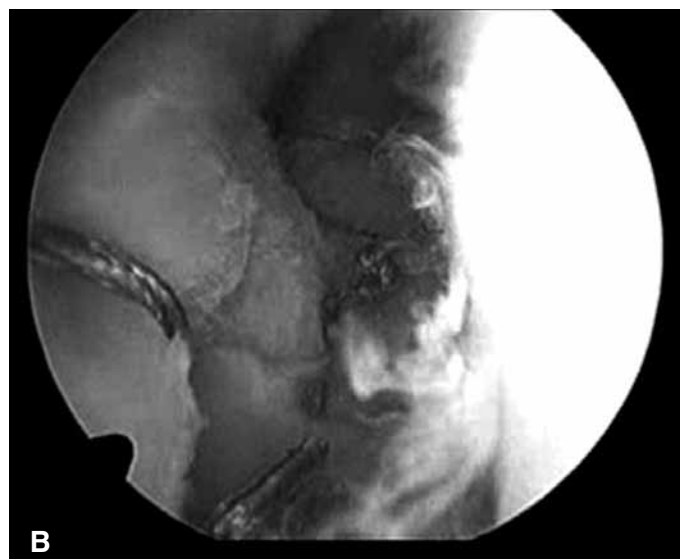
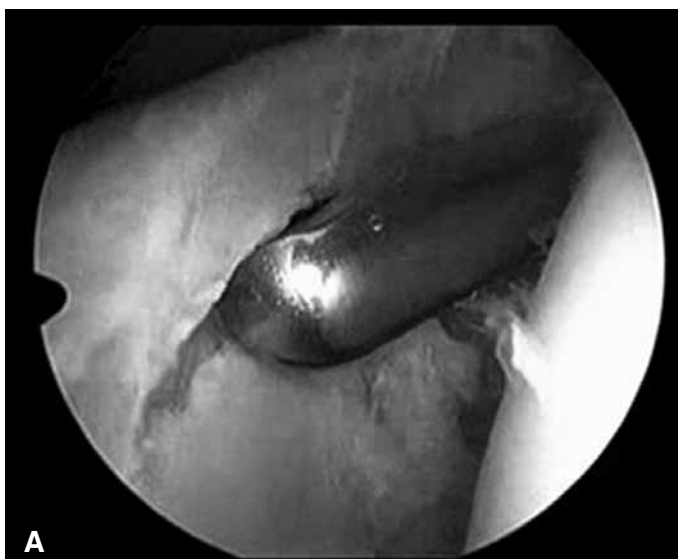

Figura 2 – Imagem artroscópica do ombro direito (visão posterior) mostrando a desinserção do lábio glenoidal superior (A) e após sutura da lesão (B).

ram 79,1% (34 casos) de resultados bons e excelentes, e aqueles do grupo 2 (≥ 40 anos) apresentaram 78,6% (22 casos) de resultados bons e excelentes, diferença esta sem significância estatística ($p = 0,45$) (Tabela 2).

Tabela 2 – Resultados da avaliação pós-operatória segundo a distribuição por grupos de idade.

	Grupo 1	Grupo 2
	< 40 anos	≥ 40 anos
Resultados (UCLA)		
Excelente	26 (60,5%)	14 (50%)
Bom	8 (18,6%)	8 (28,6%)
Moderado	4 (9,3%)	4 (14,3%)
Ruim	5 (11,6%)	2 (7,1%)
Complicações		
Capsulite adesiva	5	0
Dor residual	2	5
Não retorno ao nível ativ. prévia	1	0
Soltura âncora	1	0
Infecção	0	1
Total	9 (20,9%)	6 (21,4%)

Legenda: Ativ. – atividade.

Fonte: SAME – ISCMSP.

Complicações foram observadas em 15 pacientes (21%), dos quais: sete casos (46,6% das complicações) com dor residual; cinco casos (33,3%) com capsulite adesiva; um caso (6,7%) com soltura da âncora que evoluiu com limitação funcional do ombro; um caso (6,7%) não retornou ao mesmo nível de atividade es-

portiva; e um caso (6,7%) evoluiu com infecção e artrose pós-infecciosa (Tabela 2). Dos pacientes do grupo 1 (< 40 anos), 20,9% (nove casos) evoluíram com complicações e dos pacientes do grupo 2 (≥ 40 anos), 21,4% (seis casos), diferença esta sem significância estatística ($p = 0,59$). A capsulite adesiva foi responsável por 55,6% das complicações do grupo 1, enquanto a dor residual representou 83,3% das complicações do grupo 2 (Tabela 2).

Todos os 15 pacientes (21%) que evoluíram com complicações tinham lesões associadas e nove destes tinham mais de uma lesão associada (Tabela 3). Dos cinco atletas, três (60%) evoluíram com complicações: dois (40%) com capsulite adesiva e um (20%) não retornou ao mesmo nível de atividade. Os três pacientes que não apresentavam lesões associadas retornaram ao trabalho e obtiveram resultados considerados excelentes de acordo com o método da UCLA.

DISCUSSÃO

Nossa casuística mostrou, em concordância com a literatura, que a lesão SLAP é mais frequente no sexo masculino (90%), acomete mais o membro dominante (80%) e, geralmente, é secundária a um mecanismo traumático (56%)^(7,9,22-25). De acordo com a classificação de Snyder modificada por Maffet, o tipo II (51%) foi o mais frequente, conforme evidenciado em outros estudos^(7,9,24). Verificamos, entretanto, que os pacientes com idade inferior a 40 anos (grupo 1) apresentaram com maior frequência a lesão do tipo V (30,3%) (Tabe-

Tabela 3 – Pacientes com complicações pós-operatórias.

Nº	Sexo	Idade	Atleta	Lesões associadas	SLAP Tipo	Tempo de seguimento (meses)	UCLA	Complicação
1	M	58		SI + Inst + GU	II	13	24	Dor residual
2	M	17		Inst	V	22	26	Dor residual
4	M	39		Inst	V	10	17	CA
8	F	47		TC + LMR	II	12	24	Dor residual
11	M	32		Inst + GU	V	72	20	Dor residual
18	M	35		IPI + AC	II	10	14	CA
19	F	67		SI + LMR + AC	II	13	17	Dor residual
24	M	54		SI + LMR + AC	II	62	23	Dor residual
26	M	34		Inst	II	101	25	CA
32	M	18	S	SI+Inst	II	13	26	Não retornou ao nível ativ. prévio
44	M	40		LMR	II	14	24	Dor residual
56	F	26	S	IPI	II	21	12	CA
59	M	53		Inst + LMR+ AC	V	64	5	Infecção
61	M	24		Inst	II	13	23	Soltura de âncora
65	M	28	S	Inst + IPI	IV	21	13	CA

Legenda: M – masculino; F – feminino; S – sim; SI – síndrome impacto; Inst – instabilidade; AC – artrose acromioclavicular; GU – artrose glenoumeral; IPI – impacto posterointerno; TC – tendinite calcária; LMR – lesão do manguito rotador; CA – capsulite adesiva; ativ – atividade.

Fonte: SAME – ISCMSP.

la 1). A média de idade dos pacientes neste estudo foi de 37 anos, superior à média de idade encontrada em outros estudos, talvez justificada pela baixa porcentagem em nossa casuística de lesões SLAP isoladas (4%), que acomete pacientes mais jovens^(22,23,26-28).

A lesão SLAP é frequentemente associada a outras lesões no ombro^(24,29). Snyder *et al*⁽⁹⁾ relatam que 62% dos casos de SLAP apresentam lesões associadas, sendo mais frequentes as lesões do manguito rotador (40%) seguidas pelas lesões labiais anteriores (22%). Kim *et al*⁽³⁰⁾, após análise de 139 casos de SLAP, mostram que 88% tinham lesões associadas e a frequência destas lesões variou de acordo com a idade dos pacientes: aqueles com idade superior a 40 anos possuíam maior associação com lesão do manguito rotador e artrose; aqueles com idade inferior a 40 anos tinham maior associação com lesão de Bankart. Em nosso estudo verificamos que 96% dos casos de lesão SLAP avaliados tinham lesões associadas, dentre as quais as relacionadas à instabilidade do ombro (51%) foram as mais frequentes. Porém, quando dividimos os pacientes em dois grupos de acordo com a idade, verificamos que os pacientes com idade maior ou igual a 40 anos tinham maior associação com síndrome do impacto com ou sem lesão do manguito rotador (71,4%) e aqueles com idade menor que 40 anos

tinham maior associação com lesões labiais (69,8%), diferença esta com significância estatística, confirmando os dados publicados por Kim *et al*⁽³⁰⁾.

O reparo artroscópico da lesão SLAP, nos casos de desinserção labial, tem sido considerado o tratamento de escolha, com a obtenção de bons resultados^(2,14,22-24). Alguns autores relatam que os pacientes submetidos ao reparo da lesão SLAP podem evoluir com complicações que comprometem o resultado final do tratamento, dentre elas: dor residual, capsulite adesiva e não retorno ao nível de atividade prévia^(10,25,26,31). Os fatores de risco para estes resultados insatisfatórios ainda é desconhecido. Khetia *et al*⁽³¹⁾ mostraram, em estudo retrospectivo, que todos os 21 pacientes avaliados após reparo da lesão SLAP evoluíram com dor residual e rigidez no período pós-operatório, sugerindo maior cautela no tratamento desta lesão em pacientes acima de 40 anos. Franceschi *et al*⁽³²⁾ mostram que não há vantagens em reparar a lesão SLAP em pacientes acima de 50 anos quando há associação com lesão do manguito rotador, e que, nestes casos, a tenotomia do biceps proporcionou melhores resultados. Boileau *et al*⁽¹⁰⁾ mostram que a tenodese do biceps permitiu um retorno ao mesmo nível de atividade esportiva prévia quando comparada ao reparo artroscópico da lesão SLAP. Brockmeier *et al*⁽²⁴⁾ sugerem que a

presença de lesões associadas à lesão SLAP modificam o protocolo de reabilitação pós-operatória e podem interferir no resultado clínico final. Outros autores mostram que o tratamento das lesões associadas, concomitante ao reparo da lesão SLAP, apresenta resultados similares ao reparo da lesão SLAP isolada^(27,28).

De acordo com o método de avaliação da UCLA, nosso estudo mostrou que 56 pacientes (79%) obtiveram bons e excelentes resultados e 15 (21%) resultados insatisfatórios, não havendo diferença estatisticamente significativa quando comparamos os resultados, de acordo com a idade, entre os grupos 1 e 2. Foram observadas complicações em 15 casos (21%) sendo as mais frequentes dor residual (47%) e capsulite adesiva (33%), confirmando o que descrevem alguns autores^(25,26,31). Não houve diferença estatisticamente significativa em relação à incidência de complicações entre os grupos 1 e

2; porém, observamos que a complicação mais frequente do grupo 1 foi a capsulite adesiva (55,6%) e a do grupo 2 foi a dor residual (83,3%).

CONCLUSÃO

Em nosso estudo houve grande associação da lesão SLAP com outras lesões no ombro (96%), sendo as lesões labiais em pacientes com idade inferior a 40 anos e a síndrome de impacto, com ou sem lesão do manguito rotador, em pacientes com idade superior ou igual a 40 anos. O reparo artroscópico da lesão SLAP proporcionou 79% de bons e excelentes resultados e 21% de complicações, sendo mais frequente a dor residual e a capsulite adesiva. Devido ao pequeno número de casos, não podemos concluir sobre o resultado do reparo da lesão SLAP isolada.

REFERÊNCIAS

- Andrews JR, Carson WG Jr, McLeod WD. Glenoid labrum tears related to the long head of the biceps. *Am J Sports Med.* 1985;13(5):337-41.
- Park JH, Lee YS, Wang JH, Noh HK, Kim JG. Outcome of the isolated SLAP lesions and analysis of the results according to the injury mechanisms. *Knee Surg Sports Traumatol Arthrosc.* 2008;16(5):511-5.
- Enad JG, Gaines RJ, White SM, Kurtz CA. Arthroscopic superior labrum anterior-posterior repair in military patients. *J Shoulder Elbow Surg.* 2007;16(3):300-5.
- Maffet MW, Gartsman GM, Moseley B. Superior labrum-biceps tendon complex lesions of the shoulder. *Am J Sports Med.* 1995;23(1):93-8.
- Morgan CD, Burkhart SS, Palmeri M, Gillespie M. Type II SLAP lesions: three subtypes and their relationships to superior instability and rotator cuff tears. *Arthroscopy.* 1998;14(6):553-65.
- Tomlinson RJ Jr, Glousman RE. Arthroscopic debridement of glenoid labral tears in athletes. *Arthroscopy.* 1995;11(1):42-51.
- Godinho GG, Freitas JMA, Leite LMB, Pina ERM. Lesões SLAP no ombro. *Rev Bras Ortop.* 1998;33(5):345-52.
- Snyder SJ, Karzel RP, Del Pizzo W, Ferkel RD, Friedman MJ. SLAP lesions of the shoulder. *Arthroscopy.* 1990;6(4):274-9.
- Snyder SJ, Banas MP, Karzel RP. An analysis of 140 injuries to the superior glenoid labrum. *J Shoulder Elbow Surg.* 1995;4(4):243-8.
- Boileau P, Parratte S, Chuinard C, Roussanne Y, Shia D, Bicknell R. Arthroscopic treatment of isolated type II SLAP lesions: biceps tenodesis as an alternative to reinsertion. *Am J Sports Med.* 2009;37(5):929-36.
- McFarland EG, Kim TK, Savino RM. Clinical assessment of three common tests for superior labral anterior-posterior lesions. *Am J Sports Med.* 2002;30(6):810-5.
- Sassmannshausen G, Sukay M, Mair SD. Broken or dislodged poly-L-lactic acid bioabsorbable tacks in patients after SLAP lesion surgery. *Arthroscopy.* 2006;22(6):615-9.
- Nam EK, Snyder SJ. The diagnosis and treatment of superior labrum, anterior and posterior (SLAP) lesions. *Am J Sports Med.* 2003;31(5):798-810.
- Kartus J, Kartus C, Brownlow H, Burrow G, Perko M. Repair of type-2 SLAP lesions using Corkscrew anchors. A preliminary report of the clinical results. *Knee Surg Sports Traumatol Arthrosc.* 2004;12(3):229-34.
- Ifesanya A, Scheibel M. Posterosuperior suture granuloma impingement after arthroscopic SLAP repair using suture anchors: a case report. *Knee Surg Sports Traumatol Arthrosc.* 2008;16(7):703-6.
- Ide J, Maeda S, Takagi K. Sports activity after arthroscopic superior labral repair using suture anchors in overhead-throwing athletes. *Am J Sports Med.* 2005;33(4):507-14.
- Yoo JC, Lee YS, Ahn JH, Park JH, Kang HJ, Koh KH. Isolated suprascapular nerve injury below the spinoglenoid notch after SLAP repair. *J Shoulder Elbow Surg.* 2009;18(4):e27-9.
- Resch H, Golser K, Thoeni H, Sperner G. Arthroscopic repair of superior glenoid labral detachment (the SLAP lesion). *J Shoulder Elbow Surg.* 1993;2(3):147-55.
- Ejnisman B, Andreoli CV, Pochini AC, Monteiro GC, Faloppa F, Cohen M. Artropatia glenoumeral pós-tratamento de lesões labiais com implantes metálicos. *Rev Bras Ortop.* 2006;41(5):167-72.
- Ellman H, Hunker G, Bayer M. Repair of the rotator cuff. End-result study of factors influencing reconstruction. *J Bone Joint Surg Am.* 1986;68(8):1136-44.
- Hawkins RJ, Bokor DJ. Clinical evaluation of shoulder problems. In: Rockwood CA Jr, Matsen FA 3rd, editors. *The shoulder.* 2nd ed. Saint Louis: Saunders; 1998. p. 164-98.
- Kim SH, Ha KI, Kim SH, Choi HJ. Results of arthroscopic treatment of superior labral lesions. *J Bone Joint Surg Am.* 2002;84(6):981-5.
- Rhee YG, Lee DH, Lim CT. Unstable isolated SLAP lesion: clinical presentation and outcome of arthroscopic fixation. *Arthroscopy.* 2005;21(9):1099-104.
- Brockmeier SF, Voos JE, Williams RJ 3rd, Altchek DW, Cordasco FA, Allen AA; Hospital for Special Surgery Sports Medicine and Shoulder Service. Outcomes after arthroscopic repair of type-II SLAP lesions. *J Bone Joint Surg Am.* 2009;91(7):1595-603.
- Neri BR, Vollmer EA, Kvitne RS. Isolated type II superior labral anterior posterior lesions: age-related outcome of arthroscopic fixation. *Am J Sports Med.* 2009;37(5):937-42.
- Katz LM, Hsu S, Miller SL, Richmond JC, Khetia E, Kohli N, Curtis AS. Poor outcomes after SLAP repair: descriptive analysis and prognosis. *Arthroscopy.* 2009;25(8):849-55.
- Voos JE, Pearle AD, Mattern CJ, Cordasco FA, Allen AA, Warren RF. Outcomes of combined arthroscopic rotator cuff and labral repair. *Am J Sports Med.* 2007;35(7):1174-9.
- Coleman SH, Cohen DB, Drakos MC, Allen AA, Williams RJ, O'Brien SJ, Altchek DW, Warren RF. Arthroscopic repair of type II superior labral anterior posterior lesions with and without acromioplasty: a clinical analysis of 50 patients. *Am J Sports Med.* 2007;35(5):749-53.
- Keener JD, Brophy RH. Superior labral tears of the shoulder: pathogenesis, evaluation, and treatment. *J Am Acad Orthop Surg.* 2009;17(10):627-37.
- Kim TK, Queale WS, Cosgarea AJ, McFarland EG. Clinical features of the different types of SLAP lesions: an analysis of one hundred and thirty-nine cases. *J Bone Joint Surg Am.* 2003;85-A(1):66-71.
- Khetia EA, Curtis A, Miller S. Factors of failure in SLAP repair. *Arthroscopy.* 2007;23:e26.
- Franceschi F, Longo UG, Ruzzini L, Rizzello G, Maffulli N, Denaro V. No advantages in repairing a type II superior labrum anterior and posterior (SLAP) lesion when associated with rotator cuff repair in patients over age 50: a randomized controlled trial. *Am J Sports Med.* 2008;36(2):247-53.