

## Disfagia orofaríngea na dermatomiosite: relato de caso e revisão de literatura

## Oropharyngeal dysphagia in dermatomyosites: case report and literature review

*Elza Maria Lemos<sup>1</sup>, Patricia Paula Santoro<sup>2</sup>, Raquel Aguiar Tavares<sup>3</sup>, Roberta Ismael Dias Garcia<sup>4</sup>, Cristina Lemos Barbosa Furia<sup>5</sup>*

Palavras-chave: deglutição, dermatomiosite, disfagia, videoendoscopia.

Keywords: dermatomyosites, dysphagia, videoendoscopic study, swallowing.

### Resumo / Summary

Os autores apresentam um caso raro de dermatomiosite, cursando com disfagia orofaríngea grave. Paciente do sexo feminino, branca, 13 anos, acompanhada no ambulatório de Reumatologia, foi encaminhada à Divisão de Clínica Otorrinolaringológica do Hospital das Clínicas da FMUSP, com queixa de dificuldade para deglutição de sólidos. Conforme o protocolo do grupo de disfagia, realizou avaliação fonoaudiológica e otorrinolaringológica, com anamnese dirigida, ênfase para os órgãos fonoarticulatórios, integridade dos pares cranianos e complementação diagnóstica com exame de videoendoscopia da deglutição. Diagnosticado quadro de disfagia orofaríngea grave, com aspiração de saliva e alimentos em todas as consistências testadas. Orientado suspender a alimentação por boca e introduzir dieta por sonda nasoenteral. Iniciou fonoterapia e indução medicamentosa de xerostomia, associado ao tratamento da doença de base. Evoluiu com melhora clínica, comprovada pela videoendoscopia da deglutição, com possibilidade de retorno à alimentação via oral. Os autores atentam para a ocorrência de disfagia orofaríngea associada a quadro de dermatomiosite, ressaltam a importância da avaliação clínica e apresentam a videoendoscopia da deglutição como um bom exame para refinamento diagnóstico e seguimento destes pacientes.

We present a rare case of dermatomyosites associated with severe oropharyngeal dysphagia. A 13 year old female patient, being followed at the Rheumatologic Department, was referred to the Otolaryngology Department of the University of São Paulo School of Medicine Hospital. She complained of swallowing problems, especially with solids. Following our dysphagia study protocol, we employed a speech pathologist and otolaryngology evaluation, mainly for clinical history, examination of anatomical structures involved with swallowing events, cranium nerves integrity and videoendoscopic swallowing study. We diagnosed severe oropharyngeal dysphagia, with aspiration of saliva and food of all consistencies. We advised against oral feeding and recommended a diet through a gastric tube. She started with therapy and xerostomia medication, together with the treatment of the base disease. The patient showed a significant improvement, noticed by the clinical evaluation and the control videoendoscopic swallowing study, with the possibility of returning to oral feeding. The authors stress the incidence of oropharyngeal dysphagia in dermatomyosites and suggest the videoendoscopic swallowing study as a good exam for diagnosis and follow-up of these patients.

<sup>1</sup> Pós-Graduada da Divisão de Clínica Otorrinolaringológica - HCFMUSP, Responsável pelo Ambulatório de Disfagia Infantil ORL - HCFMUSP.

<sup>2</sup> Doutora em Medicina pela FMUSP. Médica Assistente da Divisão de Clínica Otorrinolaringológica - HCFMUSP, Responsável pelo Ambulatório de Disfagia ORL - HCFMUSP.

<sup>3</sup> Médica Otorrinolaringologista, pós- graduanda e colaboradora do ambulatório de Disfagia ORL HC FMUSP.

<sup>4</sup> Médica Otorrinolaringologista, pós - graduanda e colaboradora do ambulatório de Disfagia ORL HC FMUSP.

<sup>5</sup> Doutora em Ciências em Oncologia pela FMUSP, Fonoaudióloga colaboradora do setor de Fonoaudiologia da Divisão de Clínica Otorrinolaringológica - HCFMUSP.

Endereço para correspondência: Elza Maria Lemos - Av. Vereador José Diniz 3707 8º andar conj. 83 Campo Belo São Paulo SP 04603-004.

Tel.: (0xx11) 5561-3693 - Fax: (0xx11) 5561-7006 - E-mail: elza-lemos@uol.com.br

Este artigo foi submetido no SGP (Sistema de Gestão de Publicações) da RBORL em 23 de março de 2006. cod.1803

Artigo aceito em 29 de julho de 2008.

---

## INTRODUÇÃO

---

O estudo da disfagia orofaríngea na Dermatomiosite (DM) é raro na literatura<sup>1</sup>. Os autores apresentam um caso de DM com disfagia orofaríngea grave.

A DM representa uma entidade inflamatória muscular cursando com rash cutâneo característico. É mais freqüente no sexo feminino (3:1). Apresenta dois picos de incidência: na infância e na quinta década de vida<sup>1</sup>.

O aspecto clínico fundamental é fraqueza muscular proximal e simétrica, envolvendo as cinturas pélvica e escapular, região anterior do pescoço e flexores do tronco. Em casos graves, a fraqueza pode se generalizar<sup>2</sup>.

A disfagia está presente em cerca de 15% e decorre do envolvimento da musculatura estriada da faringe e esôfago superior. Quando presente, predispõe à pneumonia aspirativa, representando uma das principais causas de óbito<sup>1</sup>.

O diagnóstico é fundamentado em aspectos clínicos associados a exames complementares: enzimas, eletromiografia e biópsia. Diversas evidências permitem classificá-la como auto-imune<sup>2</sup>.

O tratamento de escolha é prednisona ou outros corticosteróides não-fluorados<sup>3</sup>.

Fora da fase aguda, a fisioterapia e a terapia ocupacional ajudam na recuperação da força muscular.

---

## APRESENTAÇÃO DO CASO

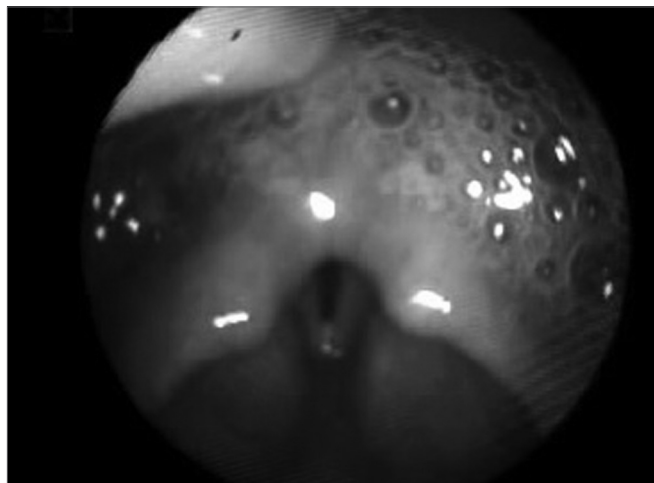
---

E.A.P.N., sexo feminino, branca, 13 anos de idade, com diagnóstico de DM em fase aguda. Queixava-se de dificuldade para deglutição de sólidos, sialorréia, engasgos, tosse produtiva, mudança na voz e perda de peso há 30 dias. Impossibilitada de alimentação por via oral, recebia dieta por sonda nasoenteral (SNE) desde o início do quadro.

Realizada avaliação fonoaudiológica evidenciou: diminuição de tonicidade e força muscular dos órgãos fonoarticulatórios, permanência de resíduos em cavidade oral, voz molhada após a deglutição de todas as consistências, ausculta cervical ruidosa antes e após a deglutição.

Na avaliação otorrinolaringológica através da Nasofibrolaringoscopia observou-se incompetência velofaríngea, abundante estase salivar em recessos piriformes, com sinais de aspiração (Figura 1). Realizada complementação com videoendoscopia da deglutição<sup>4,5</sup> (VED) evidenciou: penetração e aspiração laringotraqueal de todas as amostras oferecidas, reflexo de tosse após os eventos de aspiração. Diagnosticada disfagia orofaríngea grave, sendo orientado manter dieta exclusiva por SNE e iniciar fonoterapia. Também foi sugerida introdução de amitriptilina 25mg/dia para induzir xerostomia e minimizar a aspiração salivar.

A fonoterapia visava ao aumento de força das es-



**Figura 1.** Estase salivar - Exame de videoendoscopia da deglutição evidencia a presença de estase salivar em recessos piriformes, retrocricóide e sinais de aspiração.

truturas orofaríngeas e deglutição de saliva, e treino de manobras de postura após melhora.

Em oito semanas apresentou melhora clínica da deglutição, sendo solicitada nova VED evidenciando disfagia moderada. Optou-se pelo aumento gradativo de alimentação por via oral, associado à complementação pela SNE. Após 17 semanas realizou-se a terceira VED na qual manteve o quadro de disfagia moderada.

A paciente permaneceu em gerenciamento otorrinolaringológico e fonoaudiológico por seis meses, atingindo uma boa ingesta oral, o que permitiu retirar a SNE.

---

## DISCUSSÃO

---

A paciente apresentava sintomas de disfagia no início do quadro, levando ao importante emagrecimento e desnutrição. Nesta entidade deve-se realizar a anamnese dirigida, aplicando-se questionário sobre distúrbios da deglutição, uma vez que esses pacientes não se queixam espontaneamente da dificuldade<sup>6</sup>.

A literatura descreve a melhora da disfagia após a realização da pulsoterapia, com desaparecimento dos sintomas em 2 a 14 dias<sup>3</sup>. Observamos neste caso um quadro arrastado, já tendo recebido pulsoterapia com melhora do estado geral. Em acompanhamento por seis meses, evoluiu com controle da aspiração salivar, contudo sem condições de alimentação exclusivamente por boca.

A fonoterapia trouxe benefícios ao ganho de força e efetividade na deglutição. A xerostomia minimizou a penetração e aspiração laringotraqueal de saliva.

---

## COMENTÁRIOS FINAIS

---

É importante salientar a escassez de artigos na literatura discutindo especificamente a disfagia neste grupo

---

de doentes. Faz-se necessário atentar para protocolos de anamnese e avaliação clínica.

Os autores apresentam o trabalho em equipe multidisciplinar no diagnóstico e acompanhamento da disfagia, com avaliações seqüenciais, permitindo progressão da dieta de maneira segura e efetiva, diminuindo os riscos de pneumonia aspirativa<sup>4</sup>.

---

#### REFERÊNCIAS BIBLIOGRÁFICAS

---

1. Takayasu V. Polimiostite/Dermatomiosite. Website oficial da Reumatologia - FMUSP. <http://www.usp.br/medicina/departamento/clinmed/reumatologia/polider.htm>
2. Takken T, Elst E, Spermon N, Helders PJ, Prakken AB, Van der Net, J. The physiological and physical determinants of functional ability measures in children with juvenile dermatomyositis. *Rheumatology* 2003;42(4):591-5.
3. Hrnčíř Z. Favorable effects of methylprednisolone pulse therapy in dysphagia and primary idiopathic polymyositis/dermatomyositis. *Cas Lek Cesk* 1992;131(13):399-401.
4. Santoro PP. Avaliação funcional da deglutição por fibronasofaringolaringoscopia na doença de Parkinson: aspectos qualitativos e quantitativos; Tese (Doutorado) - Faculdade de Medicina, Universidade de São Paulo. São Paulo; 2003. p. 127.
5. Logemann, JA. Evaluation and treatment of swallowing disorders. Austin - TX: Pro-Ed; 1983.
6. Willig TN, Paulus J, Lacau Saint Guily J, Béon C, Navarro J. Swallowing problems in neuromuscular disorders. *Arch Phys Med Rehabil* 1994;75(11):1175-81.