

Estudo da anatomia do recesso frontal por meio de dissecação endoscópica em cadáveres

Frontal recess anatomy study by endoscopic dissection in cadavers

Marcus Miranda Lessa ¹, Richards Louis Voegels ², Bernardo Cunha Filho ³, Flavio Sakae ⁴, Ossamu Butugan ⁵, Gerald Wolf ⁶

Palavras-chave: endoscopia, seio frontal, seios paranasais, sinusite frontal.

Keywords: endoscopy, frontal sinus, paranasal sinuses, frontal sinusitis.

Resumo / Summary

Introdução e Objetivo: O óstio do seio frontal frequentemente apresenta difícil reconhecimento devido a estruturas anatômicas que encobrem sua visualização. O objetivo principal desse estudo foi identificar e descrever as estruturas anatômicas do recesso frontal que dificultam o reconhecimento do óstio do seio frontal. **Casística e Métodos:** Foi realizado um estudo prospectivo por meio de dissecação endoscópica consecutiva de 32 cadáveres (59 fossas nasais), 10 (31,25%) do sexo feminino e 22 (68,75%) do sexo masculino. Após exérese endoscópica da porção inferior do processo uncinado, com a preservação da sua inserção superior, avaliamos quais estruturas anatômicas necessitavam ser removidas até a completa visualização endonasal do óstio do seio frontal. **Resultados e Conclusão:** A visualização do óstio do seio frontal após a exérese da porção inferior do processo uncinado foi possível em apenas 11 (18,64%) fossas nasais. O processo uncinado (recesso terminal) representou a principal estrutura anatômica que dificultou o reconhecimento endonasal do óstio do seio frontal, ocorrendo em 45 (76,27%) fossas nasais, seguido pela bolha etmoidal (16,95%) e a célula agger nasi (6,78%).

Introduction and Aims: The frontal sinus ostium is frequently difficult to recognize because of anatomical structures that hide it. The objective of the present study was to identify and describe the frontal recess anatomy that impairs the endoscopic recognition of the frontal sinus ostium. **Study Design and Methods:** A prospective study was conducted by consecutive endoscopic dissections of 32 cadavers (59 sides), 10 (31.25%) females and 22 (68.75%) males. After resection of the lower portion of the uncinat process, with preservation of its upper insertion, we evaluated which anatomical structures needed to be removed for complete visualization of the frontal sinus ostium. **Results and Conclusions:** Visualization of the frontal sinus ostium after resection of the lower portion of the uncinat process was possible in only 11 (18.64%) nasal cavities. The uncinat process (terminal recess) was the main anatomical structure that impaired the recognition of the frontal sinus ostium, present in 45 (76.27%) nasal cavities, followed by the ethmoid bulla (16.95%) and agger nasi cells (6.78%).

¹ Doutor em Ciências pela Disciplina de Otorrinolaringologia da FMUSP; Pesquisador Associado dos Serviços de Imunologia e Otorrinolaringologia do HUPES da Universidade Federal da Bahia; Fellow em Cirurgia Endoscópica Nasossinusal pela Universidade de Graz/Áustria.

² Professor Associado da Disciplina de Otorrinolaringologia da Faculdade de Medicina da Universidade de São Paulo.

³ Doutorando da Disciplina de Otorrinolaringologia da Faculdade de Medicina da Universidade de São Paulo.

⁴ Doutorando da Disciplina de Otorrinolaringologia da Faculdade de Medicina da Universidade de São Paulo.

⁵ Professor Associado da Disciplina de Otorrinolaringologia da Faculdade de Medicina da Universidade de São Paulo.

⁶ Professor do Departamento de Otorrinolaringologia da Universidade de Graz - Áustria.

Divisão de Clínica Otorrinolaringológica do Hospital das Clínicas da Faculdade de Medicina da Universidade de São Paulo.

Endereço para correspondência: Marcus Miranda Lessa - Rua João das Botas s/n Canela 40110-160 Salvador BA.

Serviço de Imunologia - 5º andar Hospital Universitário Prof. Edgard Santos UFBA

Fax: (0xx71) 245-7110 - E-mail: imuno@ufba.br/ lessamm@terra.com.br

Este artigo foi submetido no SGP (Sistema de Gestão de Publicações) da RBORL em 21 de maio de 2006. cod. 1956.

Artigo aceito em 2 de julho de 2006.

INTRODUÇÃO

A via de drenagem do seio frontal (SF) é composta por três diferentes regiões e geralmente apresenta uma configuração em ampulheta. A parte mais superior da ampulheta é representada pelo SF propriamente dito, enquanto que a parte mais estreita corresponde ao óstio deste seio. A parte mais inferior da ampulheta é formada pelo recesso frontal.¹⁻³

O recesso frontal (RF) é um espaço de desenvolvimento variável das células pneumatizadas anteriores, o qual é usualmente chamado de “ducto” ou “canal nasofrontal”¹. As paredes e limites do RF pertencem às estruturas adjacentes, sendo que o seu grau de patência é largamente determinado por essas estruturas²⁻⁴. Como esse espaço se estende para dentro do seio frontal (SF), o estado do SF é inteiramente dependente das condições do RF¹.

A cirurgia endoscópica funcional do SF, que permite o tratamento seletivo do RF, apresenta resultados semelhantes às técnicas por vias externas, sendo que os trabalhos recentes reportam sucesso entre 82% a 90% dos casos tratados por esta técnica^{5,6}. Contudo, a cirurgia do SF e RF continua sendo considerada o maior desafio da cirurgia endoscópica nasossinusal. A localização obscura dessa área, as variações anatômicas e a sua íntima proximidade com o globo ocular e a fossa craniana anterior tanto podem induzir ao cirurgião a não realizar uma adequada dissecação, como também podem expor o paciente a complicações maiores⁷.

Conhecimento detalhado da anatomia da parede nasal lateral e do RF é essencial para o sucesso da cirurgia endoscópica funcional do SF. O objetivo principal desse estudo de dissecação endoscópica em cadáveres foi identificar e descrever as estruturas anatômicas do recesso frontal que dificultam o reconhecimento endonasal do óstio do seio frontal.

CASUÍSTICA E MÉTODOS

Após aprovação pela Comissão de Ética para Análise de Projetos de Pesquisa (CAPPesq - Protocolo no 414/02), foram estudados 32 cadáveres (59 fossas nasais) do Serviço de Verificação de Óbito.

Foram utilizados neste estudo os seguintes critérios de exclusão: idade menor do que 20 anos; agenesia de seio frontal bilateral; história prévia de trauma nasal; antecedentes de cirurgia nasossinusal; afecções nasossinuais que distorciam a anatomia local (ex: polipose nasal e tumores).

A presença do SF foi avaliada por meio de osteotomia da tábua óssea frontal em seu ponto mais inferior possível, ou seja, imediatamente acima e medial ao rebordo orbitário ipsilateral. Na presença de SF, foi realizada a cateterização do seu óstio sob visão direta com uma

sonda plástica flexível, até a sua exteriorização no meato médio (Figura 1).

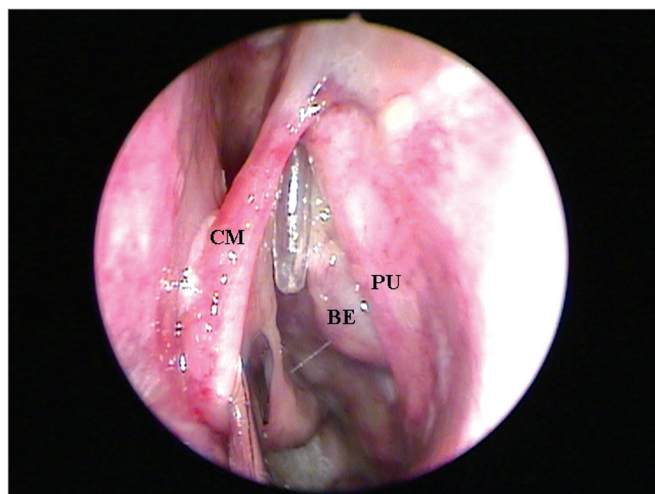


Figura 1. Endoscopia de fossa nasal esquerda evidenciando a exteriorização da sonda plástica flexível através do meato médio (CM = concha média; PU = processo uncinado; BE = bolha etmoidal).

Após a incisão e exérese endoscópica do processo uncinado (PU) utilizando uma pinça reta cortante, preservando a sua inserção superior, foi avaliada a visibilização endonasal do óstio do SF, o qual se encontrava cateterizado pela sonda plástica flexível, sem a necessidade de remoção de nenhuma outra estrutura anatômica (Figura 2). Com esta finalidade foi utilizado um endoscópio rígido 4mm de 45° posicionado no meato médio e direcionado superiormente para o RF. Quando essa visibilização direta do óstio do SF não era possível, foram identificadas quais estruturas anatômicas necessitavam ser removidas até que fosse possível a sua completa visibilização.

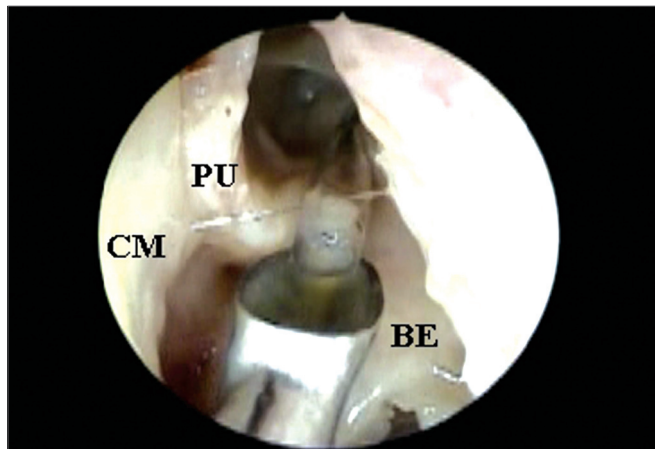


Figura 2. Endoscopia de fossa nasal esquerda com endoscópio rígido de 4mm e 45 graus evidenciando a visibilização direta do óstio do seio frontal cateterizado pela sonda plástica flexível após a remoção apenas da porção inferior do processo uncinado (CM = concha média; PU = processo uncinado; BE = bolha etmoidal).

Os dados foram divididos em grupos segundo o sexo e a raça. Nesta última, agrupamos os indivíduos da raça branca e comparamos com aqueles das raças parda e negra, conjuntamente. A análise dos dados de sexo e raça foi feita através da obtenção de dados nominais. Foram utilizados dados contínuos para quantificação do número de estruturas que impediam a visualização do óstio do seio frontal. Foi realizada a análise da distribuição das variáveis com dados contínuos através do teste de normalidade de Komogorof-Smirnov. Para a comparação entre a visualização endonasal do óstio do seio frontal em relação ao sexo, foi utilizado o teste exato de Fisher e, em relação à raça, o teste do qui-quadrado. Para a pesquisa da relação entre o número de estruturas impedindo a visualização do óstio do seio frontal com o sexo e com a raça, foi utilizado o teste t de Student. Foi considerado índice de significância de 95% ($p < 0,05$).

RESULTADOS

A faixa etária dos cadáveres variou de 30 a 88 anos, sendo que a média e o desvio-padrão da idade estão detalhados no Gráfico 1. Quanto ao sexo, ocorreu um predomínio do sexo masculino (Gráfico 2). A raça branca correspondeu à metade dos cadáveres, sendo que a distribuição detalhada encontra-se no Gráfico 3.

Dos 32 cadáveres dissecados, cinco (15,63%) apresentaram agenesia unilateral do SF. Logo, a avaliação em relação à visualização endonasal do óstio do SF foi realizada em 59 fossas nasais.

A visualização direta do óstio do SF com o endoscópio rígido 4mm de 45o posicionado no meato médio e direcionado superiormente para o RF, imediatamente após a remoção da porção inferior do PU, foi possível em 11 (18,64%) fossas nasais. Nas 48 (81,36%) fossas nasais restantes o óstio do SF, identificado pela sonda plástica

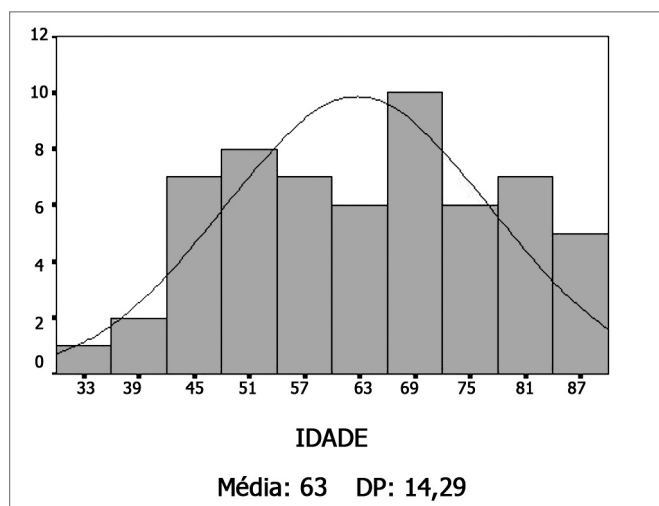


Gráfico 1. Histograma das idades (DP = desvio padrão).

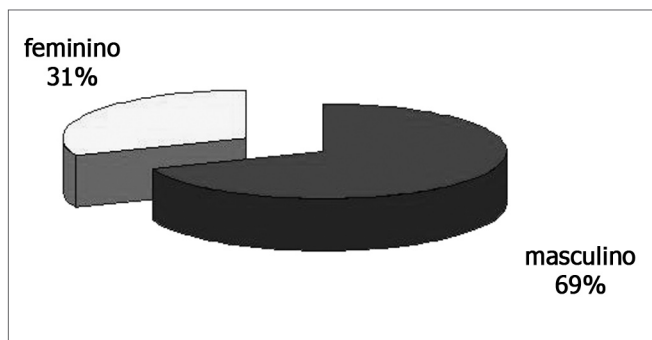


Gráfico 2. Distribuição dos cadáveres quanto ao sexo.

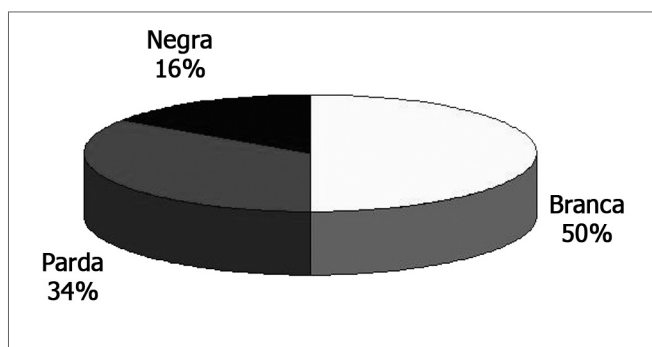


Gráfico 3. Distribuição dos cadáveres quanto à raça.

flexível, não foi claramente evidenciado, sendo que as estruturas anatômicas que impossibilitaram essa visualização serão descritas a seguir. Quando a visualização endonasal do óstio do seio frontal, após a remoção apenas da porção inferior do processo uncinado, foi comparada em relação ao sexo, observamos que a mesma foi mais freqüente no sexo masculino, apesar de não haver uma significância estatística ($p = 0,079$). Das 11 fossas nasais, nas quais foi possível a visualização direta do óstio do SF, 10 eram de indivíduos do sexo masculino. Não encontramos associação entre raça e a capacidade de visualização direta do óstio do SF ($p = 0,88$).

O PU inserido na lâmina papirácea (recesso terminal), evidenciado em 45 (76,27%) fossas nasais, foi a principal estrutura anatômica que impossibilitou a visualização endonasal do óstio do SF entre as 59 fossas nasais avaliadas (Figuras 3A e 3B), seguido pela bolha etmoidal (Figuras 4A e 4B) que esteve presente em 10 (16,95%) fossas nasais e a célula agger nasi (Figuras 5A e 5B) em 4 (6,78%) fossas nasais.

Em 11 (18,64%) das 59 fossas nasais, mais de uma estrutura anatômica estava encobrindo o óstio do SF, sendo que a associação entre o processo uncinado e a bolha etmoidal, presente em nove (15,25%) fossas nasais, foi a mais freqüente. A outra associação encontrada foi entre o processo uncinado e a célula agger nasi, evidenciada em duas (3,39%) fossas nasais.

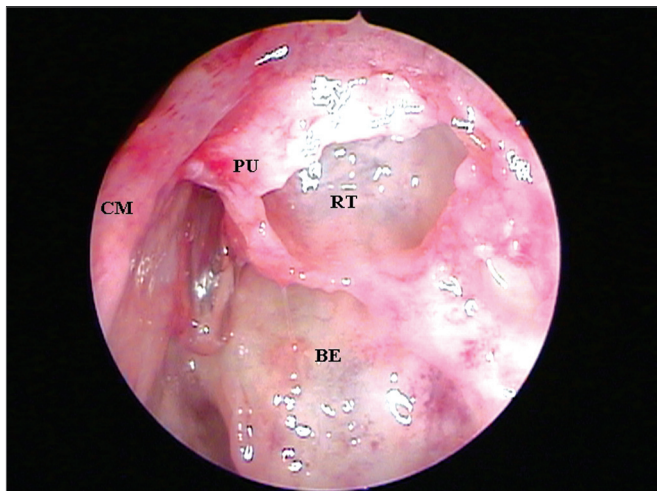


Figura 3A. Endoscopia de fossa nasal esquerda com endoscópio rígido de 4mm e 45 graus evidenciando a presença de recesso terminal dificultando a visualização direta do óstio do seio frontal;

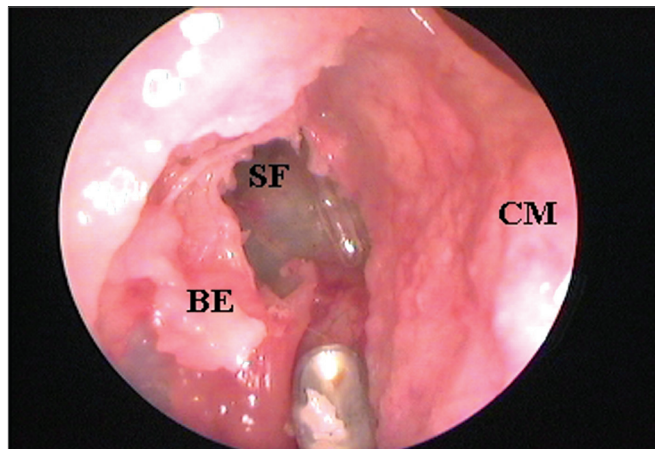


Figura 4B. Exérese da porção superior da bolha etmoidal e consequente visualização do óstio do seio frontal cateterizado pela sonda plástica flexível (CM = concha média; BE = bolha etmoidal; SF = seio frontal).

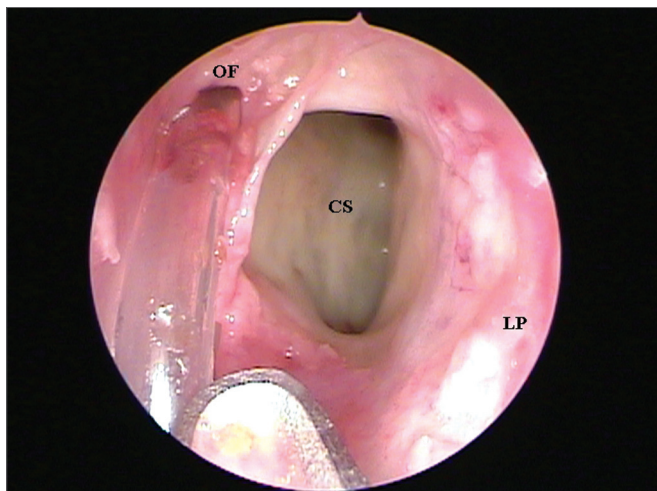


Figura 3B. Visualização do óstio do seio frontal cateterizado pela sonda plástica flexível e localizado medialmente a uma célula supra-orbitária após exérese do recesso terminal (CM = concha média; PU = processo uncinado; BE = bolha etmoidal; OF = óstio do seio frontal; CS = célula supra-orbitária; RT = recesso terminal; LP = lâmina papirácea).

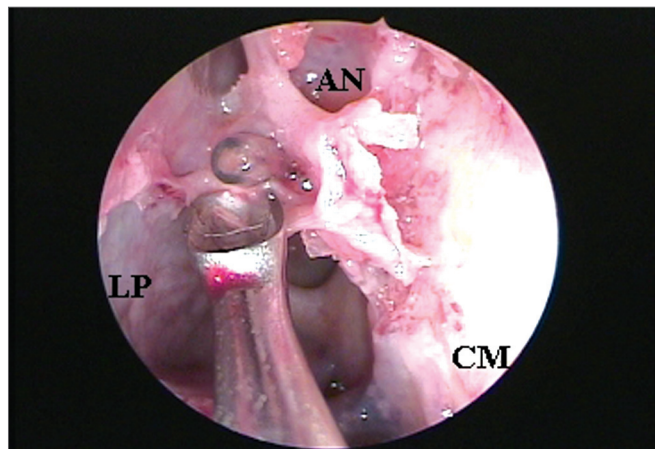


Figura 5A. Endoscopia de fossa nasal direita com endoscópio rígido de 4mm e 45 graus evidenciando a presença de uma célula agger nasi dificultando a visualização endonasal do óstio do seio frontal.

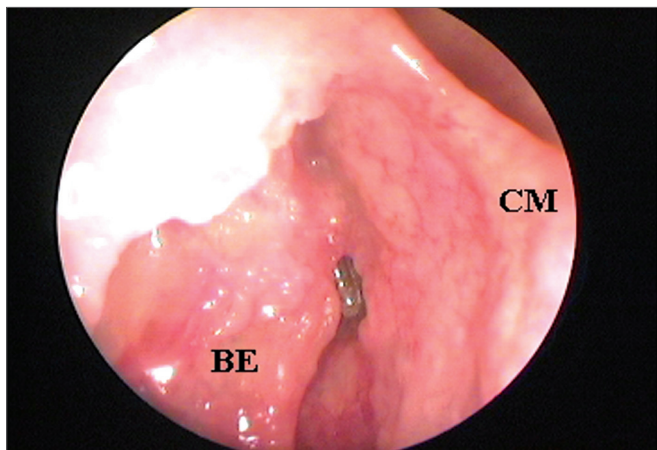


Figura 4A. Endoscopia de fossa nasal direita com endoscópio rígido de 4mm e 45 graus evidenciando a presença da bolha etmoidal dificultando a visualização endonasal do óstio do seio frontal;

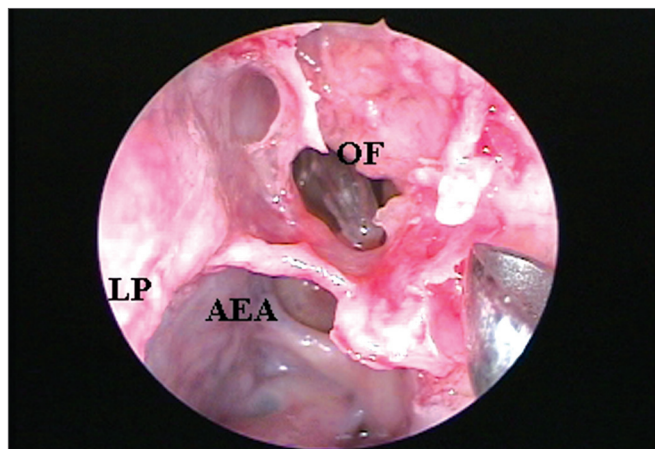


Figura 5B. Exérese da célula agger nasi e consequente visualização do óstio do seio frontal cateterizado pela sonda plástica flexível (CM = concha média; LP = lâmina papirácea; AN = agger nasi; OF = óstio do seio frontal; AEA= artéria etmoidal anterior).

Comparando os indivíduos da raça branca com os pardos e negros em relação ao número de estruturas impedindo a visualização do óstio do SF, não observamos diferença estatisticamente significativa ($p=0,68$), fato também observado quando os grupos foram comparados em relação ao sexo ($p=0,31$).

DISCUSSÃO

Segundo Caliot et al.⁸ (1990), o óstio do SF encontra-se localizado quase sempre profundo e de difícil visualização. Essa afirmação corrobora com o presente estudo no qual a visualização direta do óstio do SF com o endoscópio de 45°, imediatamente após a remoção da porção inferior do PU foi possível em apenas 11 (18,64%) das 59 fossas nasais avaliadas. Nas 48 (81,36%) fossas nasais restantes, o óstio do SF encontrava-se encoberto por alguma estrutura anatômica. Provavelmente devido a esse alto índice de dificuldade em se identificar o óstio do SF, Stamberger⁴ (1999) afirma que o acesso endonasal ao SF sem dúvida requer profundo conhecimento anatômico, grande habilidade cirúrgica e destreza.

O PU foi a principal estrutura anatômica que impossibilitou a visualização endonasal do óstio do SF entre as 59 fossas nasais avaliadas. Em 45 (76,27%) fossas nasais a inserção superior do PU esteve presente encobrendo o óstio do SF, isoladamente ou em associação com outras estruturas anatômicas. Ao analisar esses resultados, podemos inferir que de maneira similar ao óstio natural do seio maxilar, o qual pode ser exposto após a remoção da porção mais inferior do PU, o óstio do SF pode, na maioria das vezes, ser exposto após a remoção da inserção superior do PU. Logo, concordamos com Friedman et al.⁷ (2000) ao afirmarem que a identificação das variações anatômicas do PU e a precisa remoção cirúrgica da sua inserção superior permitem o acesso cirúrgico ao SF através da identificação do seu óstio natural, o que torna maior a chance do mesmo permanecer patente. Consideramos também fundamental a observação realizada por Lee et al.⁹ (1997) de que o cirurgião deve inspecionar a anatomia do RF antes de remover o PU (o deslocamento medial da concha média normalmente é necessário), e após a uncinectomia, mas antes de completar a etmoidectomia. As variações em relação à drenagem do SF devem ser identificadas e as estruturas adjacentes analisadas.

O significado da inserção do PU na lâmina papirácea já havia sido observada por Kasper¹⁰ desde 1936, quando o mesmo escreveu que o conhecimento desse freqüente fundo cego do infundíbulo etmoidal é importante para o médico realizar cirurgias no nariz. Os nossos resultados reforçam ainda mais esta colocação de Kasper¹⁰, pois além do recesso terminal ter sido de ocorrência bastante freqüente, a sua identificação tornou-se fundamental para uma correta dissecação e acesso ao óstio do SF, dissecação esta realizada medialmente ao PU.

A extensa pneumatização da BE, posterior ao RF, e da célula agger nasi, anterior a este recesso, predis põem à aparência semelhante a um ducto nos cortes sagitais, daí a incorreta denominação de “ducto nasofrontal” por alguns autores. Muitos recessos frontais parecem drenar superior e medial ao infundíbulo etmoidal, alguns drenam diretamente no infundíbulo etmoidal e poucos drenam no recesso retro-bular². O recesso retrobular é o espaço situado entre a BE e a lamela basal da concha média, também denominado de seio lateral. Desde 1936, KASPER¹⁰ já havia relatado a drenagem do SF para o recesso retrobular em 2% dos casos. Chamou a atenção para o fato de que essa condição, apesar de ser rara, resultava em um difícil acesso endonasal para o SF, principalmente devido a uma acentuada angulação decorrente da projeção da BE. De maneira semelhante a KASPER¹⁰ (1936), Van Alyea¹¹ (1946) e Kim¹² (2001) observam que em apenas 1% dos casos o SF drenava diretamente para o recesso retrobular.

A BE foi a segunda estrutura anatômica que mais dificultou a visualização endonasal do óstio do SF, fato ocorrido em 10 (16,95%) entre as 59 fossas nasais avaliadas. Em 4 (6,78%) casos o óstio do SF estava drenando para o recesso retrobular e em 6 (10,17%) casos a hiperpneumatização da bolha etmoidal impossibilitava a identificação endonasal do óstio do seio frontal.

Como na maioria das vezes a parede posterior do RF é formada pela lamela basal da BE, concordamos com Loury¹³ (1993) quando o mesmo afirma que a BE intacta, além de proteger a artéria etmoidal anterior, é um excelente reparo anatômico para a margem posterior do recesso e SF, devendo ser preservada durante o acesso cirúrgico endoscópico do RF sempre que possível. Gostaríamos apenas de ressaltar o fato de que a BE eventualmente pode representar a parede anterior do RF ou a sua pneumatização anterior pode recobrir o óstio do frontal, sendo assim, nos casos de não-identificação do óstio do SF após a adequada e criteriosa remoção de toda inserção ântero-superior do PU, a remoção da BE deve ser necessariamente o passo seguinte do procedimento cirúrgico.

A célula agger nasi, a mais anterior célula etmoidal pneumatizada, está presente em mais de 98% dos pacientes. Esta célula pode pneumatizar posteriormente em direção ao RF, podendo causar problemas relacionados à obstrução do SF variando de mucocèle assintomática até cefaléias e outras sinusopatias. A localização e o grau de pneumatização da célula agger nasi são muito variáveis¹⁴. Algumas vezes torna-se difícil diferenciar entre uma célula agger nasi e um recesso terminal alto porque ambos aparecem ântero-superiormente como um fundo cego¹⁵. Apesar da célula agger nasi ser bastante constante e presente na anatomia nasossinusal do ser humano, a sua contribuição em dificultar a visualização do óstio do SF foi a menor em nosso estudo (6,78% dos casos).

CONCLUSÃO

O processo uncinado inserido na lâmina papirácea (recesso terminal) representou a principal estrutura anatômica que dificultou o reconhecimento do óstio do seio frontal, seguido pela bolha etmoidal e a célula agger nasi.

REFERÊNCIAS BIBLIOGRÁFICAS

1. Messerklinger W. Uber den Recessus frontalis und seine klinik. *Laryngol Rhinol Otol* 1982;61:217-223.
2. McLaughlin RB, Rehl RM, Lanza DC. Clinically relevant frontal sinus anatomy and physiology. *Otolaryngol Clin North Am* 2001;34(1):1-22.
3. Stammberger H. *Functional Endoscopic Sinus Surgery - The Messerklinger Technique*. Philadelphia, PA: BC Decker; 1991.
4. Stammberger H. "Uncapping The Egg"- The Endoscopic Approach to Frontal Recess and Sinuses. Tuttingen: Endo-Press; 1999.
5. Metson R. Endoscopic treatment of frontal sinusitis. *Laryngoscope* 1992;102:712-6.
6. Schaefer SD, Close LG. Endoscopic management of frontal sinus disease. *Laryngoscope* 1990;100:155-60.
7. Friedman M, Landsbreg R, Schults RA, et al. Frontal Sinus Surgery: Endoscopic Technique and Preliminary Results. *Am J Rhinol* 2000;14:393-403.
8. Caliot P, Midy D, Plessis JL. The surgical anatomy of the middle nasal meatus. *Surg. Radiol Anat* 1990;12:97-101.
9. Lee D, Brody R, Har-El G. Frontal Sinus Outflow Anatomy. *Am J Rhinol* 1997;11:283-5.
10. Kasper KA. Nasofrontal connections: a study of one hundred consecutive dissections. *Arch Otolaryngol* 1936;23:322-43.
11. Van Alyea OE. Frontal sinus drainage. *Ann Otol Rhinol Laryngol* 1946;55:267-77.
12. Kim KS, Kim HU, Chung IH, Lee JG, Park IY, Yoon JH. Surgical anatomy of the nasofrontal duct: anatomical and computed tomographic analysis. *Laryngoscope* 2001;111:603-8.
13. Louri MC. Endoscopic frontal recess and frontal sinus ostium dissection. *Laryngoscope* 1993;103:455-8.
14. Kuhn FA, Bolger WE, Tisdal RG. The Agger nasi cell in frontal Recess obstruction: An anatomic, radiologic and clinical correlation. *Op Tech Otolaryngol Head Neck Surg* 1991;2(4):226-31.
15. Landsberg R, Friedman M. A computer-assisted anatomical study of the nasofrontal region. *Laryngoscope* 2001;111:2125-30.