

A importância dos potenciais evocados auditivos no neurinoma do acústico

Ana Helena Banuwart Dell'Aringa¹, Luiz Fernando Pires Sena², Rodrigo Teixeira³, Alfredo Rafael Dell'Aringa⁴, José Carlos Nardi⁵

The importance of the auditory evoked potential in acoustic neuromas

Palavras-chave: disacusia, neurinoma do acústico.
Keywords: hearing loss, acoustic neuroma.

INTRODUÇÃO

O Neurinoma do Acústico (NA) tem como sintoma principal a perda auditiva, freqüentemente associada a zumbido, conseqüência da compressão do nervo coclear e de perturbações da vascularização da cóclea. Este mecanismo vascular explica a possibilidade de surdez atípica, súbita, flutuante, muitas vezes com características audiométricas de comprometimento retrococlear¹.

O diagnóstico precoce do NA é fundamental para seu prognóstico. É necessário que o médico reconheça um sinal clínico sugestivo de neurinoma, estando particularmente vigilante em relação àqueles indivíduos que acabaram de ultrapassar os 40 anos, mesmo em casos de deficiência auditiva sensorioneural simétrica.

O Potencial Evocado Auditivo de Tronco Encefálico (PEATE) é um método objetivo e não-invasivo que permite a análise neurofisiológica das vias auditivas, desde a orelha interna até o tronco encefálico alto. É um potencial de curta latência, que gera uma série de ondas, classificadas de I a VII, que surgem nos primeiros 10ms após a apresentação do estímulo sonoro. Essas ondas são geradas por ativação seqüencial

de estruturas da via auditiva e captadas por eletrodos localizados na pele².

APRESENTAÇÃO DO CASO

Paciente de 74 anos de idade, do sexo masculino, brasileiro, original de Itatiba, compareceu ao ambulatório de ORL, com encaminhamento intermunicipal para o programa de prótese auditiva, devido à queixa de diminuição da audição em OE. Na avaliação ORL paciente apresentava-se com queixa de disacusia e plenitude auricular em OE há 2 anos, sem tontura e zumbido. À audiometria tonal apresentava disacusia sensorioneural de grau leve e configuração descendente em OE, e rebaixamento auditivo a partir de 2KHz em OD (Figura 1), índice de reconhecimento de fala (IRF) de 88% em 85dB em OE e de 96% em 60dB em OD. Solicitado PEATE, que apresentou aumento do tempo de latência da onda V e intervalo interpico I-V em OE; EOA-DP ausentes nas freqüências de 1031 a 6703 HZ na OE. A RNM realizada em 08/05/06 mostrou lesão expansiva intracanalicular à esquerda com extensão parcial para a cisterna ponto cerebelar, de 15X12mm, sugestivo de neurinoma do acústico (Figura 1).

Em nova audiometria, após um ano, observou-se disacusia sensorioneural de grau severo, com configuração plana em OE e deficiência auditiva sensorioneural de grau leve com configuração descendente em OD (Figura 1), estando o IRF com 10% em 85dB em OE e 100% em 35dB em OD.

DISCUSSÃO

Na década de 80 a Ressonância Magnética veio diagnosticar lesões pequenas e aumentou a possibilidade do diagnóstico precoce e cirúrgico do NA, apresentando 100% de sensibilidade mesmo para tumores pequenos³.

Quanto à sensibilidade do PEATE alguns autores relatam diferenças de acordo com o tamanho do tumor, o que

faz com que sua indicação seja pouco confiável.

Dornhoffer et al. relatam uma sensibilidade de 93% para tumores menores que 1cm⁴. Já em 2001, Schmidt et al. relatam sensibilidade de 58% para NAs menores que 1cm, 94% para NA entre 1.1 a 1.5cm, e 100% para tumores maiores que 1.5cm, sendo a sensibilidade geral de 90%⁵.

A vantagem de se realizar o PEATE está em seu custo efetivo, podendo-se assim reduzir o número de pacientes submetidos à realização da RNM, porém, tornar-se necessário a solicitação da RMN mesmo em casos de PEATE normal, mas com grande suspeita clínica de patologia retrococlear devido à variação da sensibilidade dos exames com o tamanho do tumor.

COMENTÁRIOS FINAIS

Este estudo teve por finalidade demonstrar a necessidade e importância de se realizar a avaliação audiológica completa em todos os casos de disacusia sensorioneural bilateral sem grande assimetria.

REFERÊNCIAS BIBLIOGRÁFICAS

1. Bento RF, Miniti A, Bogar P. Experiência em 115 casos de cirurgia para exérese de neurinoma do acústico. Rev Bras Otorrinolaringol 1995;61(3):204-17.
2. Jewett DL, Romano MN, Williston JS. Human auditory evoked potential: Possible brain stem components detected on the scalp. Science 1970;167:1517-8.
3. Magdziarz DD, Wiet RJ, Dinces EA, Adamiec LC. Normal audiological presentations in patients with acoustic neuroma: An evaluation using strict audiological parameters. Otolaryngol Head Neck Surg 2000;122(2):157-62.
4. Schmidt RJ, Sataloff RT, Newman J: The sensitivity of auditory brainstem response testing for the diagnosis of acoustic neuromas. Arch Otolaryngol Head Neck Surg 2001;27(1):19-22.
5. Dornhoffer JL, Helms J, Hoehmann DH: Presentation and diagnosis of small acoustic tumors. Otolaryngol Head Neck Surg 199;111(3 Pt 1):232-5.

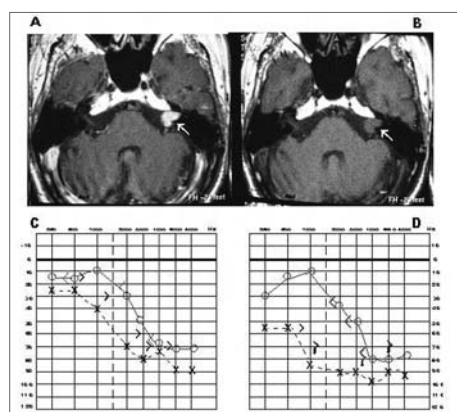


Figura 1. Demonstra a imagem de RNM com (A) e sem contraste (B) e as audiometrias realizadas pré (C) e pós-confirmação de Neurinoma do Acústico (D).

¹Especialização, Fonoaudióloga da Disciplina de Otorrinolaringologia da Faculdade de Medicina de Marília.

²Graduação em Medicina, Médico Residente em Otorrinolaringologia.

³Graduação em Medicina, Médico Residente em Otorrinolaringologia.

⁴Doutor em Otorrinolaringologia, Chefe da Disciplina de Otorrinolaringologia da Faculdade de Medicina de Marília.

⁵Mestre em Otorrinolaringologia, Docente da Faculdade de Medicina de Marília.

Este artigo foi submetido no SGP (Sistema de Gestão de Publicações) da RBORL em 14 de dezembro de 2006. cod. 3558.

Artigo aceito em 13 de abril de 2007.