

Variações anatômicas e sinusopatias: estudo por tomografia computadorizada

Anatomical variations and sinusitis: a computed tomographic study

Marcio M. Kinsui¹, Arnaldo Guilherme²,
Hélio K. Yamashita³

Palavras-chave: anatomia, cavidade nasal, turbinados, seios paranasais, tomografia computadorizada por raios x.
Key words: anatomy, nasal cavity, turbinates, paranasal sinuses, tomography.

Resumo / Summary

Introdução: A tomografia computadorizada tem sido cada vez mais utilizada para a identificação e avaliação das variações anatômicas das cavidades nasais que podem levar às sinusites. Objetivo: Avaliar, por meio da tomografia computadorizada, a incidência de espessamento mucoso nos seios paranasais de pacientes com sintomas de sinusite e a correlação entre sinusopatias e presença de célula de Haller, concha média bolhosa e desvio de septo nasal localizado no meato médio. Forma de Estudo: Clínico retrospectivo. Material e Método: Foram avaliadas retrospectivamente 150 tomografias computadorizadas de seios paranasais de pacientes com idade igual ou superior a 13 anos, realizadas no Departamento de Diagnóstico por Imagem da Universidade Federal de São Paulo – Escola Paulista de Medicina, no período de julho de 1999 a outubro de 2001. Foram excluídos os exames de pacientes com pós-operatório de cirurgias de seios paranasais e de base de crânio, além dos portadores de lesões tumorais envolvendo estas regiões. Resultados: 70% dos pacientes apresentavam espessamento mucoso em pelo menos um dos seios paranasais. Observou-se a frequência de 52,7% de sinusopatia maxilar, 28,0% de etmoidal, 13,0% de esfenoidal e 8,3% de frontal. Concha média bolhosa foi encontrada em 33,3% das cavidades nasais, desvio de septo nasal localizado no meato médio em 23,3% e célula de Haller em 9,3%. Conclusões: Os seios paranasais mais frequentemente acometidos foram, em ordem decrescente: maxilar, etmoidal, esfenoidal e frontal. Não foi observado correlação entre sinusopatias e presença de célula de Haller, concha média bolhosa e desvio de septo nasal localizado no meato médio.

Introduction: Computed tomography has been increasingly used both to identify and to evaluate anatomy variations of nasal cavities that can lead to the development of sinusitis. Purpose: The purpose of the present study is to determine the incidence of mucosal abnormalities in paranasal sinuses found in CT scans of patients with symptoms of sinusitis and analyze the correlation between sinusitis and presence of Haller's cell, concha bullosa and nasal septal deviation located in middle meatus. Study Design: Clinical retrospective. Material and Method: Paranasal sinus CT scans were obtained in 150 patients aged 13 years or more, from July 1999 to October 2001. The CT scans were performed in the Department of Radiology of Universidade Federal de São Paulo – Escola Paulista de Medicina. Patients with history of skull base or sinus surgery and tumor in these regions were excluded. Results: 70% of patients present mucosal abnormalities at least in one paranasal sinus. Maxillary sinusitis were observed in 52,7% of sinus, ethmoidal sinusitis in 28,0%, sphenoidal sinusitis in 13,0% and frontal sinusitis in 8,3%. Concha bullosa was observed in 33,3% of nasal cavities, nasal septal deviation (located in middle meatus) in 23,3% and Haller's cell in 9,3%. Conclusions: The most affected paranasal sinuses were: maxillary, ethmoid, sphenoid and frontal. Correlation between sinusitis and presence of Haller's cell, concha bullosa and nasal septal deviation (located in middle meatus) was not observed.

¹Pós-graduando do Departamento de Otorrinolaringologia e Distúrbios da Comunicação Humana da Universidade Federal de São Paulo – Escola Paulista de Medicina

²Professor Adjunto da Disciplina de Otorrinolaringologia do Departamento de Otorrinolaringologia e Distúrbios da Comunicação Humana da Universidade Federal de São Paulo – Escola Paulista de Medicina

³Professor Adjunto do Departamento de Diagnóstico por Imagem da Universidade Federal de São Paulo – Escola Paulista de Medicina

Trabalho realizado na Universidade Federal de São Paulo – Escola Paulista de Medicina

Suporte financeiro: CNPq

Endereço para correspondência: Marcio Massao Kinsui – Rua Primitiva Vianco, 244, sala 1010 – 06016-901 Osasco /SP –

Tel: (0xx11) 3654-3610 – Fax: (0xx11) 3681-9111 – E-mail: marciokinsui@hotmail.com

Artigo recebido em 30 de julho de 2002. Artigo aceito em 15 de agosto de 2002.

INTRODUÇÃO

A compreensão exata da anatomia da cavidade nasal, com ênfase à parede lateral do nariz e suas variações, é de extrema importância para a cirurgia endoscópica naso-sinusal. As variações anatômicas que têm sido consideradas como predisponentes às sinusites incluem a concha média bolhosa, o desvio ou esporão do septo nasal, a bolha etmoidal hiperpneumatizada, a concha média paradoxal, o desvio medial ou lateral do processo uncinado, entre outras. A concha média bolhosa parece ser a mais frequente das variações encontradas¹.

O desenvolvimento de novos instrumentos endoscópicos e técnicas associadas permitiu um novo método cirúrgico para o tratamento das sinusites crônicas, que visa a restauração da fisiologia normal, conseguida por meio do restabelecimento da drenagem mucociliar e da ventilação dos seios paranasais^{2,3,4}. Em vista disso, uma entidade anatômica denominada complexo óstio-meatal tornou-se de suma importância, tanto no estudo dos fenômenos fisiopatológicos, como na tática cirúrgica.

O complexo óstio-meatal é composto pelo óstio do seio maxilar, infundíbulo etmoidal, processo uncinado, bolha etmoidal, hiato semilunar, recesso frontal, meato médio e concha média⁵. As variações anatômicas do complexo óstio-meatal têm sido implicadas na etiologia das sinusites crônicas e recorrentes e, por esta razão, a tomografia computadorizada de seios paranasais, em especial os cortes coronais, tem sido rotineiramente utilizada na avaliação dos pacientes com sintomas sinusais^{2,5}. Deve-se ter em mente que, na maioria das vezes, a tomografia computadorizada é importante, não apenas para o diagnóstico da doença inflamatória em si, mas também para a visualização das alterações anatômicas, tornando-se um excelente exame para o planejamento cirúrgico.

Com o uso rotineiro da tomografia computadorizada, observamos melhora na identificação das estruturas e das variações anatômicas das cavidades nasais e paranasais, entre elas, das células de Haller. Descritas inicialmente por Von Haller em 1803, estas células são consideradas expansões da pneumatização do complexo etmoidal localizadas inferiormente à bolha etmoidal e ao longo da porção medial do assoalho da órbita, relacionadas com o teto do seio maxilar. As primeiras observações foram realizadas através de disseções de cadáveres, sendo até há pouco tempo dada pouca relevância a estas estruturas. A compreensão da fisiologia da drenagem mucociliar dos seios paranasais e o surgimento da tomografia computadorizada levantou a hipótese das células de Haller estarem associadas a rinossinusites, devido à sua localização junto ao infundíbulo etmoidal.

Este trabalho tem como objetivo avaliar, por meio da tomografia computadorizada, a incidência de espessamento mucoso dos seios maxilares, etmoidais, frontais e esfenoidais em pacientes com sintomas de sinusite e a ocorrência de

células de Haller, concha média bolhosa e desvio de septo nasal localizado no meato médio e suas correlações com sinusopatias maxilar, etmoidal e frontal.

MATERIAL E MÉTODO

Para este estudo foram avaliadas retrospectivamente 150 tomografias computadorizadas de seios paranasais de indivíduos de ambos os sexos, realizadas no Departamento de Diagnóstico por Imagem da Universidade Federal de São Paulo – Escola Paulista de Medicina, no período de julho de 1999 a outubro de 2001. Os exames incluídos na amostra apresentavam diagnóstico compatível com sinusopatia inflamatória ou de normalidade. Foram excluídos os exames de pacientes com pós-operatório de cirurgias de seios paranasais e de base de crânio, além dos portadores de lesões tumorais envolvendo estas regiões. Crianças com idade inferior a 13 anos também foram excluídas, pois os seios maxilares adquirem a forma adulta em torno desta idade, estabilizando suas dimensões próximo aos 18 anos, e os seios frontais e esfenoidais tornam-se viáveis à identificação radiológica por volta dos 4 anos de idade⁶. Além disso, abaixo dos 13 anos de idade, é bem maior a ocorrência de hipertrofia das tonsilas faríngeas, fator importante na gênese de sinusopatias em crianças e que influiria na avaliação da correlação das variações anatômicas da cavidade nasal com o comprometimento dos seios paranasais.

Os exames tomográficos foram realizados com os equipamentos Philips Secura e Philips Tomoscan AV. O protocolo dos exames incluiu a aquisição de imagens nos planos coronais, perpendiculares ao palato duro, do seio frontal (no limite anterior) ao seio esfenoidal (no limite posterior), com os pacientes posicionados em decúbito dorsal e hiperextensão cervical, utilizando o apoio de cabeça apropriado para esta posição, e cortes de 3,0 mm/ 3,0 mm de espessura/ incremento – com filtro de alta resolução. As imagens adquiridas no plano axial foram paralelas ao palato duro, desta estrutura (no limite inferior) ao seio frontal (no limite superior), com os pacientes em decúbito dorsal e posição cervical neutra, com apoio de cabeça também apropriado, e cortes de 3,0 mm/ 3,0 mm de espessura/ incremento. As imagens foram adquiridas com 120/ 125 kV e 224/ 225 mAs. As janelas tomográficas utilizadas foram 1500 – 2000/ 200 – 300 para partes ósseas e de 300 – 400/ 30 – 40 (largura/ nível) para partes moles.

Os exames foram analisados quanto à presença ou ausência de sinusopatia dos seios maxilares, etmoidais, frontais e esfenoidais. No presente trabalho, foi adotado o conceito clássico de Som, que considera patológica qualquer área demonstrável de mucosa, sendo classificada, então, como sinusopatia⁷.

As estruturas anatômicas estudadas foram a concha média, as células de Haller, os seios maxilares, etmoidais, frontais e esfenoidais, e o septo nasal (Figuras 1, 2 e 3).

A concha média foi inicialmente avaliada, sendo classificada como bolhosa ao apresentar qualquer pneumatização. Posteriormente, foi estudada a distribuição das conchas médias bolhosas nos graus de sinusopatia.

Foi verificada a presença ou ausência de células de Haller, e sua distribuição nos diferentes graus de sinusopatia. Estas células foram definidas como uma pneumatização no rebordo orbitário infero-medial, delimitando o limite súperolateral do infundíbulo etmoidal, ao invés da bolha etmoidal, que o faz habitualmente.

Foi também registrada a presença ou ausência de desvio do septo nasal na região do meato médio e sua distribuição nos graus de sinusopatia, não sendo considerados desvios em outras regiões da cavidade nasal.

Para o estudo da correlação entre as estruturas analisadas (concha média bolhosa, célula de Haller e desvio do septo nasal) e os graus de sinusopatia, foi utilizado o teste do Qui-quadrado, com nível de significância de 5%.

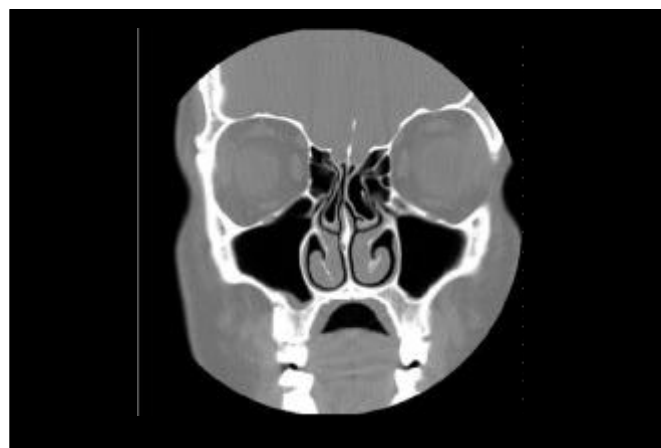

Figura 1. Corte coronal com concha média bolhosa bilateral

RESULTADOS

A amostra foi composta por 85 (56,7%) indivíduos do sexo feminino e 65 (43,3%) do sexo masculino. A idade variou entre 13 e 98 anos (idade média de 38,2 anos com desvio padrão de 17,5 anos).

No Gráfico 1, observa-se sinusopatia em 70% dos pacientes. A distribuição dos seios paranasais mais acometidos encontra-se no Gráfico 2. A análise dos exames de tomografia computadorizada (Gráfico 3) revela que a concha média bolhosa é a alteração anatômica estudada mais frequentemente encontrada, seguida pelo desvio de septo nasal com localização no meato médio e pela célula de Haller.

Observa-se que não há relação significativa entre a presença de célula Haller e sinusopatia maxilar, etmoidal e frontal (Tabelas 1, 2 e 3). Nas Tabelas 4, 5 e 6, não se observa relação significativa entre a presença de concha média bolhosa e sinusopatia maxilar, etmoidal e frontal. As

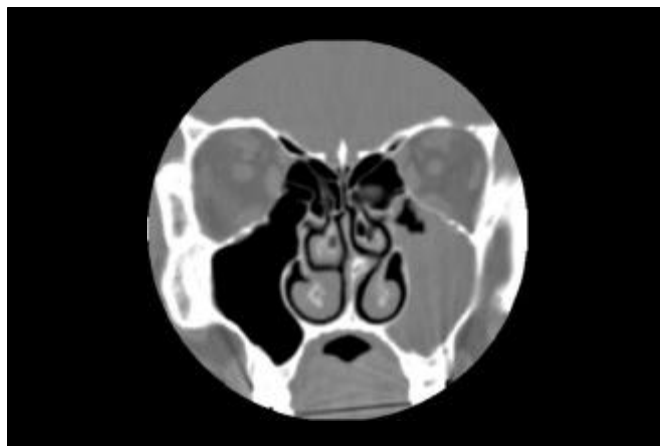

Figura 3. Corte coronal com desvio de septo para esquerda e sinusopatia maxilar esquerda

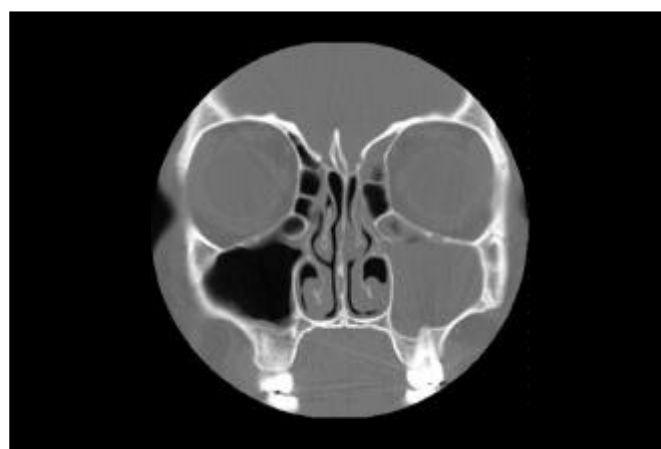


Figura 2. Corte coronal com célula de Haller bilateral (velada à esquerda) e sinusopatia maxilo-etmoidal à esquerda

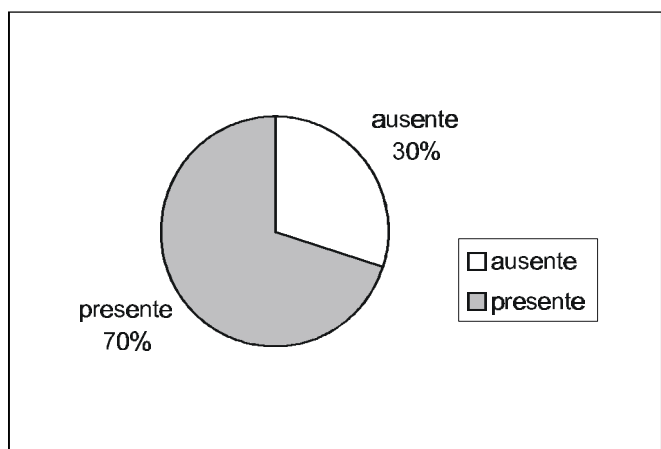


Gráfico 1. Distribuição de sinusopatias em tomografias computadorizadas de seios paranasais

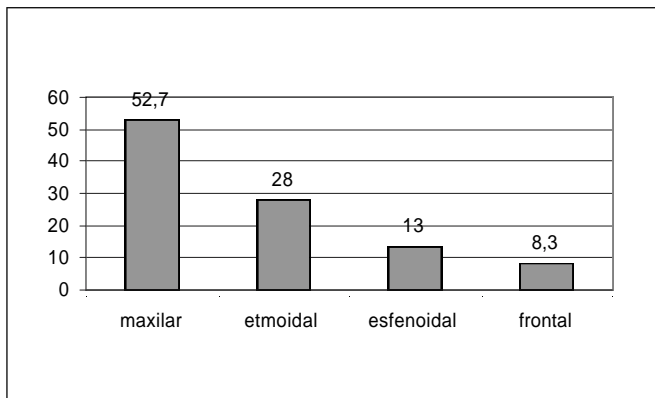


Gráfico 2. Distribuição dos seios paranasais mais acometidos

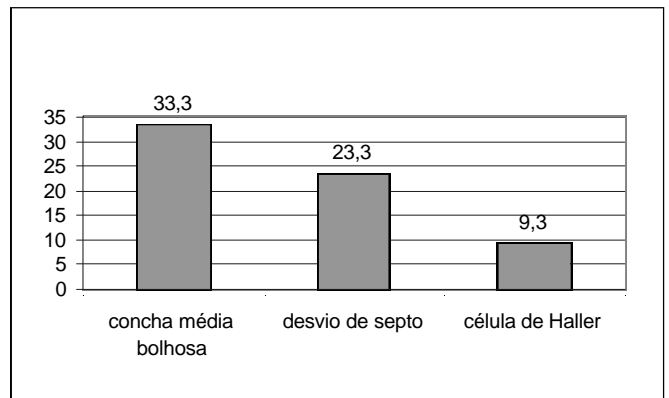


Gráfico 3. Distribuição das alterações anômicas

Tabela 1. Distribuição de sinusopatia maxilar e presença de célula de Haller ipsilateral

Seio Maxilar	Células de Haller				Total	
	Ausente		Presente		N	%
	N	%	N	%		
Ausente	129	47,4	13	46,4	142	47,3
Presente	143	52,6	15	53,6	158	52,7
Total	272	100,0	28	100,0	300	100,0

Teste: Qui-quadrado
 Valor Observado: 0,00
 Valor Crítico: 3,84

Tabela 4. Distribuição de sinusopatia maxilar e presença de concha média bolhosa ipsilateral

Seio Maxilar	Concha Média Bolhosa				Total	
	Ausente		Presente		N	%
	N	%	N	%		
Ausente	89	44,5	53	53,0	142	47,3
Presente	111	55,5	47	47,0	158	52,7
Total	200	100,0	100	100,0	300	100,0

Teste: Qui-quadrado
 Valor Observado: 1,61
 Valor Crítico: 3,84

Tabela 2. Distribuição de sinusopatia etmoidal e presença de célula de Haller ipsilateral

Seio etmoidal	Células de Haller				Total	
	Ausente		Presente		N	%
	N	%	N	%		
Ausente	197	72,4	19	67,9	216	72,0
Presente	75	27,6	9	32,1	84	28,0
Total	272	100,0	28	100,0	300	100,0

Teste: Qui-quadrado
 Valor Observado: 0,09
 Valor Crítico: 3,84

Tabela 5. Distribuição de sinusopatia etmoidal e presença de concha média bolhosa ipsilateral

Seio etmoidal	Concha Média Bolhosa				Total	
	Ausente		Presente		N	%
	N	%	N	%		
Ausente	138	69,0	78	78,0	216	72,0
Presente	62	31,0	22	22,0	84	28,0
Total	200	100,0	100	100,0	300	100,0

Teste: Qui-quadrado
 Valor Observado: 2,25
 Valor Crítico: 3,84

Tabela 3. Distribuição de sinusopatia frontal e presença de célula de Haller ipsilateral

Seio frontal	Células de Haller				Total	
	Ausente		Presente		N	%
	N	%	N	%		
Ausente	251	92,3	24	85,7	275	91,7
Presente	21	7,7	4	14,3	25	8,3
Total	272	100,0	28	100,0	300	100,0

Teste: Qui-quadrado
 Valor Observado: 0,70
 Valor Crítico: 3,84

Tabelas 7, 8 e 9 também não mostram relação significativa entre desvio de septo nasal com localização no meato médio e sinusopatia maxilar, etmoidal e frontal.

DISCUSSÃO

Variações nas células do agger nasi, conchas médias, processo uncinado, assim como a presença de células de Haller ou desvio do septo nasal, são citados como possíveis fatores etiológicos na doença sinusal e na cefaléia⁸. Outro fator que pode estar envolvido na etiologia das sinusites

Tabela 6. Distribuição de sinusopatia frontal e presença de concha média bolhosa ipsilateral

Seio frontal	Concha Média Bolhosa				Total	
	Ausente		Presente		N	%
Ausente	180	90,0	95	95,0	275	91,7
Presente	20	10,0	5	5,0	25	8,3
Total	200	100,0	100	100,0	300	100,0

Teste: Qui-quadrado
 Valor Observado: 1,58
 Valor Crítico: 3,84

Tabela 7. Distribuição de sinusopatia maxilar e presença de desvio de septo ipsilateral

Seio Maxilar	Desvio de septo				Total	
	Mesmo lado sinusopatia		Ausente		N	%
Ausente	17	48,6	125	47,2	142	47,3
Presente	18	51,4	140	52,8	158	52,7
Total	35	100,0	265	100,0	300	100,0

Teste: Qui-quadrado
 Valor Observado: 0,00
 Valor Crítico: 3,84

inclui o contato entre as mucosas, que pode levar à perda da motilidade ciliar e à parada do transporte, provocando a estase de secreções, o que permite a infecção bacteriana^{3,8}.

As variações anatômicas podem causar estenose adicional na parede nasal lateral, podendo impedir a drenagem e a ventilação dos seios ou causar um bloqueio. As variações podem, entretanto, ser assintomáticas e somente causar um bloqueio durante uma infecção viral ou bacteriana, devido a um edema da mucosa⁹.

Os estudos que relacionam variações anatômicas à ocorrência de sinusites têm sido controversos. Alguns autores afirmam que não há associação entre variações anatômicas e sinusite¹⁰. Vários destes estudos foram realizados apenas em populações de pacientes sintomáticos.

Outros autores compararam pacientes sintomáticos (ou sinusais) e assintomáticos (ou não sinusais). Foram considerados pacientes assintomáticos aqueles encaminhados para estudo tomográfico por outros motivos, geralmente para realizarem tomografia computadorizada de órbitas^{11,12}. Neste modelo de estudo, existe uma limitação ao realizar-se a comparação entre tomografia computadorizada de seios paranasais e de órbitas. Já estão bem caracterizados os parâmetros técnicos a serem utilizados nos exames de seios paranasais, como a quilovoltagem, miliamperagem, tempo de exposição, algoritmo, plano, espessura e espaçamento dos cortes¹³. Na tomografia computadorizada de órbitas, to-

Tabela 8. Distribuição de sinusopatia etmoidal e presença de desvio de septo ipsilateral

Seio Etmoidal	Desvio de septo				Total	
	Mesmo lado sinusopatia		Ausente		N	%
Ausente	24	68,6	192	72,5	216	72,0
Presente	11	31,4	73	27,5	84	28,0
Total	35	100,0	265	100,0	300	100,0

Teste: Qui-quadrado
 Valor Observado: 0,08
 Valor Crítico: 3,84

Tabela 9. Distribuição de sinusopatia frontal e presença de desvio de septo ipsilateral

Seio frontal	Desvio de septo				Total	
	Mesmo lado sinusopatia		Ausente		N	%
Ausente	32	91,4	243	91,7	275	91,7
Presente	3	8,6	22	8,3	25	8,3
Total	35	100,0	265	100,0	300	100,0

Teste: Qui-quadrado
 Valor Observado: 0,00
 Valor Crítico: 3,84

dos estes parâmetros técnicos são diversos, sendo apenas coincidentes os planos de corte. Além disso, vários trabalhos têm demonstrado a ocorrência de espessamento mucoso em indivíduos assintomáticos do ponto de vista naso-sinusal^{14,15,16}. Em vista disso, consideramos inadequada a utilização destes pacientes como grupo controle.

Em nossa opinião, a seleção ideal de pacientes assintomáticos deveria ser realizada a partir de indivíduos saudáveis, cuja normalidade naso-sinusal fosse constatada por exame clínico otorrinolaringológico, e que fosse aplicado a eles o protocolo de tomografia computadorizada de seios paranasais estabelecido pela literatura. Desta maneira, seria possível estabelecer a real incidência de espessamento mucoso e das variações anatômicas na população normal. Entretanto, a exposição de pessoas sadias à radiação ionizante levanta uma questão ética. Por esta razão, optamos apenas pelo estudo dos pacientes sintomáticos, analisando as diferenças intrínsecas deste grupo.

Em nosso estudo, observamos sinusopatia em 70% dos pacientes (Gráfico 1), confirmando a expectativa da literatura pesquisada. Bolger et al.¹⁴ verificaram doença mucosa em seios paranasais em 92,2% dos pacientes sinusais, Lloyd et al.¹⁷ observaram em 88% dos pacientes, Calhoun et al.¹⁸ em 62%, Tonai, Baba¹² em 93%, Stackpole, Edestein¹⁹ em 58,4% e Kayalioglu et al.¹¹ em 87,77%.

Os seios paranasais mais acometidos, em ordem

decrecente de frequência foram (Gráfico 2): maxilares (52,7%), etmoidais (18,0%), esfenoidais (13,0%) e frontais (8,3%). Nossos achados, com relação à ordem de frequência, assemelham-se aos de Calhoun et al.¹⁸ e Stackpole, Edelstein¹⁹. Os achados de Lloyd et al.¹⁷ só diferem no que se refere aos dois últimos seios afetados, pois estes autores encontraram maior incidência para os seios frontais do que para os esfenoidais. Zinreich et al.¹ e Bolger et al.¹⁴ encontraram, em seus estudos, os seios etmoidais mais frequentemente acometidos, seguidos pelos seios maxilares.

Zinreich et al.¹ encontraram espessamento mucoso em 72% das tomografias computadorizadas em seio etmoidal anterior, 65% em seio maxilar, 34% em seio frontal, 40% em seio etmoidal posterior e 29% em seio esfenoidal.

Bolger et al.¹⁴ verificaram doença mucosa em seios paranasais em 92,2% dos pacientes sinusais. Nestes pacientes, a região etmoidal anterior foi a mais comprometida (84,3%), seguida pela maxilar (77,7%), frontal (36,6%), etmoidal posterior (38,6%), e esfenoidal (25,4%).

Calhoun et al.¹⁸ observaram anormalidade sinusal em 62% dos pacientes, sendo 43% em seio maxilar, 34% em células etmoidais anteriores, 21% em células etmoidais posteriores, 19% em seio esfenoidal e 13% em seio frontal.

Lloyd et al.¹⁷ encontraram 88% dos pacientes com alguma opacidade dos seios: em 83% o antro maxilar era acometido; o etmóide em 70% (63% anterior e 57% posterior); o seio frontal em 60%; e o seio esfenoidal em 49%.

Stackpole, Edelstein¹⁹ observaram evidência mucosa de sinusite em 58,4% dos pacientes. Sinusite maxilar foi observada em 47,4% de todos os pacientes, sinusite etmoidal em 35,7%, e sinusite frontal ou esfenoidal em 19,5%.

A incidência de células de Haller encontrada no presente trabalho foi de 9,3% (Gráfico 3). Os dados da literatura são muito discordantes, variando de 3,65% a 45,9%^{10,11,12,14,17,19,20,21,22,23,24}. Como todos estes autores adotaram a mesma definição para célula de Haller, esta variação pode corresponder a diferenças intrínsecas das populações estudadas ou diferenças na sensibilidade de detecção dos métodos utilizados. Entretanto, em alguns estudos a incidência de células de Haller foi muito alta, o que nos leva a pensar que os autores podem ter incluído na casuística bolha etmoidal hiperpneumatizada, devido a erro durante a interpretação do exame.

A célula de Haller é uma expansão das células etmoidais que, em virtude de sua localização, pode potencialmente obstruir o óstio do seio maxilar e o infundíbulo etmoidal, causando rinosinusite. As Tabelas 1, 2 e 3 mostram que não há relação significativa entre a presença de célula de Haller e sinusopatia maxilar, etmoidal e frontal.

Earwaker²¹ encontrou 20% de células de Haller e sugeriu que tal variação anatômica poderia ser um fator etiológico significativo na sinusite maxilar recorrente.

Stackpole, Edelstein¹⁹, analisando 154 pacientes com sintomas sinusais, observaram uma incidência de 34,4% de células de Haller. As células foram graduadas em pequenas, médias e grandes. Um aumento estatisticamente significativo em doença mucosa do seio maxilar foi observado em pacientes com células de Haller de tamanho médio ou grande (45,8%) se comparado às de tamanho pequeno (28,9%).

A grande maioria dos autores não encontrou relação entre células de Haller e doença sinusal^{12,14,17}. De qualquer forma, deve-se avaliar criteriosamente cada paciente, observando a dimensão das células de Haller, a presença de doença mucosa em seu interior e de contato mucoso.

O diagnóstico da concha média bolhosa é mais bem realizado radiologicamente, uma vez que é facilmente visibilizada pela tomografia computadorizada¹. A incidência de concha média bolhosa no presente trabalho foi de 33,3% (Gráfico 3). Esta distribuição encontra-se em concordância com a literatura, que frequentemente se refere a uma incidência variando de 21% a 55%^{1,10,11,12,14,17,18,21,22,25,26}.

A diferença na incidência de concha média bolhosa verificada na literatura pode ser devido a fatores como diferenças intrínsecas das populações estudadas, nos critérios diagnósticos e na sensibilidade dos métodos de detecção. Estudos iniciais, por meio de disseções anatômicas, indicam uma baixa incidência de concha média bolhosa, entre 8% a 20%. Com o advento dos exames por imagem, mais precisamente a tomografia computadorizada, ocorreu uma melhora e um aumento no diagnóstico da concha média bolhosa.

As definições de concha média bolhosa também variam. Alguns autores só a consideram quando há pneumatização extensa, com aumento de volume⁷; outros definem como concha média bolhosa apenas o tipo bulbar²⁷. A literatura recente, entretanto, define como concha média bolhosa a presença de qualquer grau de pneumatização, subdividindo-a em lamelar, bulbar e extensa.

Por fim, há referências de diferenças raciais, como a menor incidência de concha média bolhosa na população japonesa. Este estudo também descreve que, quando presente, o grau de pneumatização seria pequeno¹².

As Tabelas 4, 5 e 6 mostram a distribuição da concha média bolhosa e a presença de sinusopatia maxilar, etmoidal e frontal, e não se verifica relação significativa entre as variáveis.

Yousem et al.²⁶ encontraram uma incidência de 33% de pacientes com concha média bolhosa. Observaram pequena coincidência entre concha média bolhosa e sinusite maxilar e etmoidal (23 – 24%), sendo mais importante o tamanho da concha média bolhosa que sua simples presença.

Lloyd et al.¹⁷ encontraram uma incidência de 24% de concha média bolhosa e não observaram relação com aumento de opacidade dos seios paranasais. Scribano et al.²⁴ também não observaram relação entre concha média bolhosa e doença sinusal.

Calhoun et al.¹⁸ observaram que a concha bolhosa era mais comum em pacientes com doença sinusal (29,0%) que em pacientes não sinusais (15,9%). Verificaram, ainda, que a presença de concha média bolhosa estava associada com doença etmoidal anterior, mas não com doença do complexo óstio-meatal.

Nadas et al.²⁵ encontraram concha média bolhosa em 53% dos pacientes avaliados pela tomografia computadorizada de seios paranasais e observaram que a concha média bolhosa não era um fator significativo na gênese de anormalidades dos seios paranasais ou do complexo óstio-meatal.

Tonai, Baba¹² encontraram 28,1% de concha média bolhosa no grupo sinusal, e 27,8% no grupo não sinusal. Relataram que a pneumatização da concha média pareceria não ser um fator muito importante na sinusite recorrente, uma vez que tal estrutura dificilmente desenvolver-se-ia a ponto de obstruir o meato médio.

No presente trabalho, encontramos desvio do septo nasal em 23,3% (Gráfico 3) Também não encontramos relação significativa entre presença de desvio do septo nasal e sinusopatia maxilar, etmoidal e frontal (Tabelas 7, 8 e 9). Blaungrund²⁸ relatou uma incidência de desvio septal de 20%. Earwaker²¹ encontrou desvio de septo em 44% dos casos. Yousem et al.²⁶, analisando 100 tomografias de seios paranasais, observaram que pacientes com opacificação de um seio paranasal apresentavam desvio do septo nasal mais acentuado; entretanto, a presença de desvio de septo isoladamente não provocaria aumento da incidência de sinusopatia. Kayalioglu et al.¹¹ observaram desvio do septo nasal em 22,22% dos pacientes com sintomas sinusais e em 12% dos pacientes sem sintomas sinusais.

Calhoun et al.¹⁸ observaram que o desvio septal era mais comum nos pacientes sinusais (40,0%) que nos pacientes não sinusais (19,5%). A presença de um desvio septal foi significativamente associada com doença do complexo óstio-meatal, doença etmoidal anterior e doença etmoidal posterior.

Elahi et al.²⁹ observaram relação entre doença do complexo óstio-meatal e desvio do septo nasal. Mais ainda, observaram um padrão entre ângulos aumentados de desvio septal e severidade de doença sinusal.

A diferença nos valores encontrados para a incidência do desvio de septo nasal pode ser explicada pelos critérios de avaliação de tal variação anatômica quanto ao seu grau e à sua localização. Neste trabalho, consideramos apenas desvios de septo nasal localizados no meato médio.

CONCLUSÕES

Neste estudo, após avaliação de 150 tomografias computadorizadas de seios paranasais, podemos concluir que:

1. Em pacientes com sintomas clínicos de sinusite, submetidos à tomografia computadorizada de seios

paranasais, os seios mais freqüentemente acometidos são, em ordem decrescente: maxilar, etmoidal, esfenoidal e frontal.

2. A presença de concha média bolhosa, células de Haller ou desvio de septo nasal para o meato médio não está relacionada com sinusopatia maxilar, etmoidal e frontal, de maneira estatisticamente significativa. Provavelmente, variações intrínsecas da mucosa nasal e paranasal podem influir de forma muito mais importante que as variações do complexo óstio-meatal.

REFERÊNCIAS BIBLIOGRÁFICAS

1. Zinreich SJ, Mattox DE, Kennedy DW, Chiisholm HL, Diffley DM, Rosenbaum AE. Concha bullosa: CT evaluation. *J Comput Assist Tomogr* 1988;12:778-84.
2. Kennedy DW, Zinreich SJ, Rosenbaum AE, Johns ME. Functional endoscopic sinus surgery: theory and diagnostic evaluation. *Arch Otolaryngol* 1985;111:576-82.
3. Messerklinger W. On the drainage of the normal frontal sinus of man. *Acta Otolaryngol* 1967;63:176-81.
4. Stammberger H. Endoscopic endonasal surgery – concepts in treatment of recurring rhinosinusitis. Part I. Anatomic and pathophysiologic considerations. *Otolaryngol Head Neck Surg* 1986;94(2):143-47.
5. Zinreich SJ, Kennedy DW, Rosenbaum AE, Gayler BW, Kumar AJ, Stammberger H. Paranasal sinuses: CT imaging requirements for endoscopic surgery. *Radiology* 1987;163:769-75.
6. Navarro JAC. Cavidade do nariz e seios paranasais. Bauru: All Dent; 1997. 160 p.
7. Som PM. CT of the paranasal sinuses. *Neuroradiology* 1985;27:189-201.
8. Stammberger H, Wolf G. Headaches and sinus disease: the endoscopic approach. *Ann Otol Rhinol Laryngol* 1988;97(134):3-23.
9. Kopp W, Stammberger H, Fötter R. Special radiologic imaging of paranasal sinuses. *Eur J Radiol* 1988;8:153-6.
10. Ünlü HH, Akyar S, Çaylan R, Nalça Y. Concha bullosa. *J Otolaryngol* 1994;23(1):23-7.
11. Kayalioglu G, Oyar O, Govsa F. Nasal cavity and paranasal sinus bony variations: a computed tomographic study. *Rhinology* 2000;38(3):108-13.
12. Tonai A, Baba S. Anatomic variations of the bone in sinonasal CT. *Acta Otolaryngol Suppl (Stockh)* 1996;525:9-13.
13. Babbal R, Harnsberger HR, Nelson B, Solkens J, Hunt S. Optimization of techniques in screening CT of the sinuses. *AJR* 1991;157:1093-98.
14. Bolger WE, Butzin CA, Parsons DS. Paranasal sinus bony anatomic variations and mucosal abnormalities: CT analysis for endoscopic sinus surgery. *Laryngoscope* 1991;101:56-64.
15. Diament MJ, Senac MO Jr, Gilsanz V, Baker S, Gillespie T, Larsson S. Prevalence of incidental paranasal sinuses opacification in pediatric patients: a CT study. *J Comput Assist Tomogr* 1987;11(3):426-31.
16. Havas TE, Motbey JA, Gullane PJ. Prevalence of incidental abnormalities on computed tomographic scans of the paranasal sinuses. *Arch Otolaryngol Head Neck Surg* 1988;114:856-9.
17. Lloyd GAS, Lund VJ, Scadding GK. CT of the paranasal sinuses and functional endoscopic surgery: a critical analysis of 100 symptomatic patients. *J Laryngol Otol* 1991;105:181-5.
18. Calhoun KH, Waggenspack GA, Simpson CB, Hokanson JA, Bailey BJ. CT evaluation of the paranasal sinuses in symptomatic and asymptomatic populations. *Otolaryngol Head Neck Surg* 1991;104(4):480-3.

-
19. Stackpole AS, Edelstein DR. The anatomic relevance of the Haller cell in sinusitis. *Am J Rhinol* 1997;11(3):219-23.
 20. Danese M, Duvoisin B, Agrifoglio A, Cherpillod J, Krayenbuhl M. Influence des variantes anatomiques nasosinuales sur les sinusites récidivantes, persistantes ou chroniques. Évaluation TDM chez 112 patients. *J Radiol* 1997;78(9):651-7.
 21. Earwaker J. Anatomic variants in sinonasal CT. *RadioGraphics* 1993;13:381-415.
 22. Meloni F, Rovasio S, Stomeo F, Teatini GP. Anatomic variations of surgical importance in ethmoid labyrinth and sphenoid sinus. A study of radiological anatomy. *Surg Radiol Anat* 1992;14:65-70.
 23. Milczuk HA, Dalley RW, Wessbacher FW, Richardson MA. Nasal and paranasal sinus anomalies in children with chronic sinusitis. *Laryngoscope* 1993;103(3):247-52.
 24. Scribano E, Ascenti G, Loria G, Cascio F, Gaeta M. The role of the ostiomeatal unit anatomic variations in inflammatory disease of the maxillary sinuses. *Eur J Radiol* 1997;24(3):172-4.
 25. Nadas S, Duvoisin B, Landry M, Schnyder P. Concha bullosa: frequency and appearances on CT and correlations with sinus disease in 308 patients with chronic sinusitis. *Neuroradiology* 1995;37(3):234-7.
 26. Yousem DM, Kennedy DW, Rosenberg S. Ostiomeatal complex risk factors for sinusitis: CT evaluation. *J Otolaryngol* 1991;20:419-24.
 27. Ferrie JC, Azais O, Vandermarcq P, Klossek JM, Drouineau J, Gasquet C. Exploration tomographique de l'ethmoïde et du méat moyen. II. Radio-anatomie (incidence axiale) et variations morphologiques. *J Radiol* 1991;72(10):477-87.
 28. Blaugrund SM. The nasal septum and concha bullosa. *Otolaryngol Clin North Am* 1989;22:291-306.
 29. Elahi MM, Frenkiel S, Fageeh N. Paraseptal structural changes and chronic sinus disease in relation to the deviated septum. *J Otolaryngol* 1997;26(4):236-40.
 30. Basic N, Basic V, Jukic T, Basic M, Jelic M, Hat J. Computed tomographic imaging to determine the frequency of anatomical variations in pneumatization of the ethmoid bone. *Eur Arch Otorhinolaryngol* 1999;256(2):69-71.