

Schwannoma vestibular: involução tumoral espontânea

Vestibular Schwannoma: Spontaneous tumor involution

*Norma de Oliveira Penido¹, Rodrigo P. Tangerina²,
Eduardo Macoto Kosugi³, Carlos Eduardo Cesário
de Abreu⁴, Matheus Brandão Vasco⁵*

Palavras-chave: neurinoma do acústico, schwannoma vestibular, tratamento.
Keywords: acoustic neuromas, vestibular schwannoma, treatment.

Resumo / Summary

A história natural dos schwannomas vestibulares ainda não está totalmente elucidada, mas sua maioria tende a apresentar crescimento lento, muitos permanecendo sem sintomas durante toda a vida do paciente. Cerca de 69% deste tipo de tumor diagnosticados não apresentam crescimento e, destes, 16% chegam a apresentar regressão tumoral. Considerando os tumores que apresentam crescimento, cerca de 70% crescem menos de 2 mm ao ano. O avanço nos métodos de diagnóstico por imagem, particularmente à ressonância magnética com contraste de gadolínio, permite o diagnóstico cada vez mais de lesões com sintomas mínimos e tamanhos menores. O tratamento de escolha para estes tumores ainda é a ressecção completa do tumor. As técnicas cirúrgicas apresentaram grande avanço nas últimas décadas, o que possibilitou diminuição da mortalidade. Assim, a cirurgia, que antes tinha como objetivo apenas a ressecção completa do tumor, agora visa também à preservação da audição e da função do nervo facial. Considerações finais: Considerando-se sua história natural, abre-se a possibilidade de uma conduta conservadora já que o ritmo de crescimento no primeiro ano após o diagnóstico prediz o comportamento do tumor nos próximos anos. A conduta conservadora não implica em repúdio à cirurgia, devendo ser utilizada em casos de aumento tumoral, piora dos sintomas ou desejo do paciente. Além disso, em relatos de literatura não há diferença estatisticamente significativa entre os pacientes submetidos à cirurgia logo após o diagnóstico ou após conduta conservadora inicial, no que diz respeito às seqüelas pós-operatórias.

The natural history of Vestibular Schwannomas (VS) is yet not totally known, but most of them have the tendency to slow growth, sometimes without any kind of symptoms during the individual's entire time. About 69% of diagnosed VS do not grow at all and 16% of these can even regress. Considering tumors that grow, about 70% have grown less than 2mm an year. Advanced radiological diagnosis, especially magnetic resonance imaging with gadolinium helps us diagnose small and less symptomatic tumors. Treatment of choice still is complete tumor resection. Surgical approaches have improved considerably and have helped preserve facial nerve function and hearing. Considering VS's natural history, there is a possibility for conservative treatment for these tumors, because their growth in the first year after diagnosis predicts tumor growth behavior in the next years. Surgery should be done in cases of tumor growth, patient's desire or symptoms worsening. Moreover, in terms of postoperative sequelae, there is no difference between patients who underwent surgery immediately after diagnosis and those who underwent initial conservative treatment for these tumors.

¹ Doutor em Medicina, Professora afiliada Unifesp-Epm.

² Mestre em Ciências pela UNIFESP/EPM.

³ Pós-Graduando mestrado pela UNIFESP/EPM.

⁴ Mestre em Ciências pela UNIFESP/EPM.

⁵ Aluno da graduação, PIBIC. Curso de medicina.

Endereço para correspondência: Norma de Oliveira Penido - Rua René Zamlutti 160/131 Chácara Klabin São Paulo SP 04116-260.

E-mail: nopenido@terra.com.br

Este artigo foi submetido no SGP (Sistema de Gestão de Publicações) da RBORL em 30 de outubro de 2007. cod. 4911

Artigo aceito em 2 de novembro de 2007.

INTRODUÇÃO

Nas últimas décadas, tem havido mudanças substanciais no enfoque dado ao schwannoma vestibular (SV), devido aos maiores conhecimentos adquiridos quanto à sua história natural aliado à melhoria dos métodos diagnósticos e das técnicas terapêuticas.

O SV é um tumor benigno de crescimento lento na grande maioria das vezes e pode permanecer assintomático por toda a vida do paciente, sendo diagnosticado apenas durante necropsias¹.

O grande desenvolvimento dos métodos de imagem, em particular da Ressonância Magnética com contraste de gadolínio (RM), fez com que se aumentasse a incidência de SV diagnosticados, principalmente aqueles de pequena dimensão e sintomas mínimos, que passavam despercebidos em avaliações do passado.

Além disso, houve um grande desenvolvimento do tratamento do SV, com melhoria das técnicas cirúrgicas aliada à utilização de microscópios cirúrgicos, tendo como pioneiro o Dr. William House em 1961, o que provocou redução marcante da mortalidade do procedimento cirúrgico a níveis inferiores a 1%. Com isso, a abordagem cirúrgica do SV, que já fora descrita desde o início do século passado, mas com cautela por apresentar altos níveis de morbi-mortalidade², passou a ser o tratamento de escolha na maioria dos pacientes.

Devido aos avanços das técnicas microcirúrgicas - otoneurológicas, o intuito da cirurgia tornou-se não mais apenas a remoção completa do tumor, mas também a preservação da audição e da função do nervo facial. Porém, esses objetivos nem sempre são alcançados após o procedimento cirúrgico, podendo acarretar perda de audição e algum grau de paresia facial.

Baseado nesses dados, justifica-se a possibilidade de uma abordagem conservadora dos SV em pacientes selecionados. Relatamos dois casos em que houve regressão tumoral durante a conduta expectante.

APRESENTAÇÃO DOS CASOS CLÍNICOS

Caso 1

OV, 48 anos, masculino, branco.

Procurou nosso serviço com queixa de zumbido e hipoacusia em orelha direita há 1 ano. Exame físico normal. Audiometria mostrando perda neurosensorial em frequências agudas à direita (Figura 1a). RM evidenciando processo expansivo em meato acústico interno direito de 1,0 x 0,6 x 0,6 (Figura 2a).

Após exposição dos riscos e benefícios das possibilidades terapêuticas dos SV, o paciente optou por realizar uma conduta conservadora, com acompanhamento através de audiometrias e RMs seriadas.

Após 1 ano de acompanhamento, o paciente referia

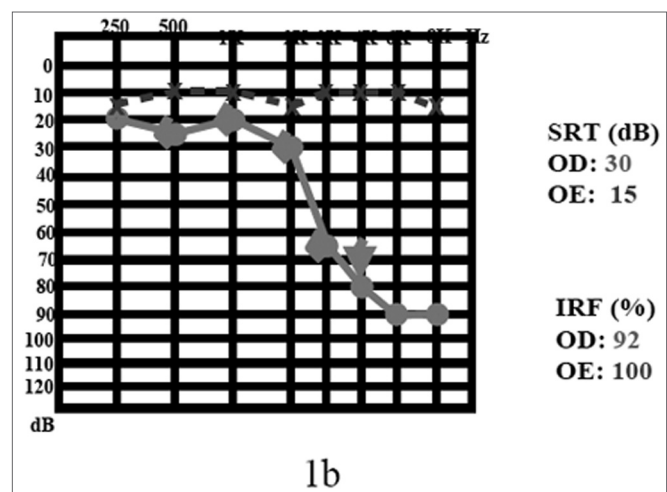
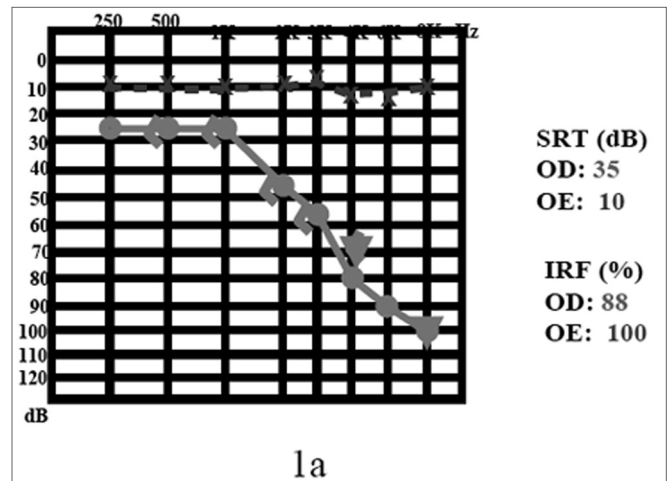


Figura 1. 1a) audiometria no momento diagnóstico; 1b) após acompanhamento de 4 anos.

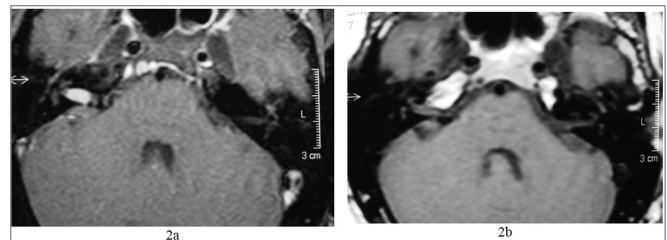


Figura 2. 2a) RM com gadolínio ao diagnóstico; 2b) após 4 anos, notar involução tumoral.

piora do zumbido. A audiometria de controle mostrava piora dos limiares em 4, 6 e 8 kHz. A RM de controle não evidenciava mudanças nas dimensões tumorais.

Em conjunto com o paciente, foi decidido manter a conduta conservadora.

O paciente mantém-se estável há 4 anos, com melhora dos limiares auditivos nas frequências de 2 e 3 kHz (Figura 1b), sendo que a última RM evidenciou in-

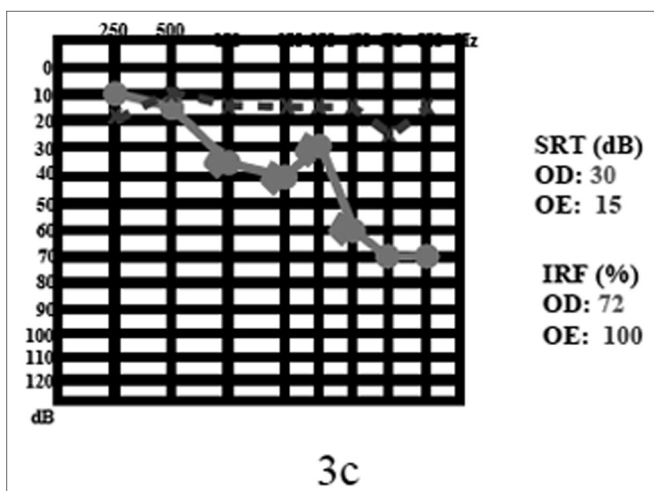
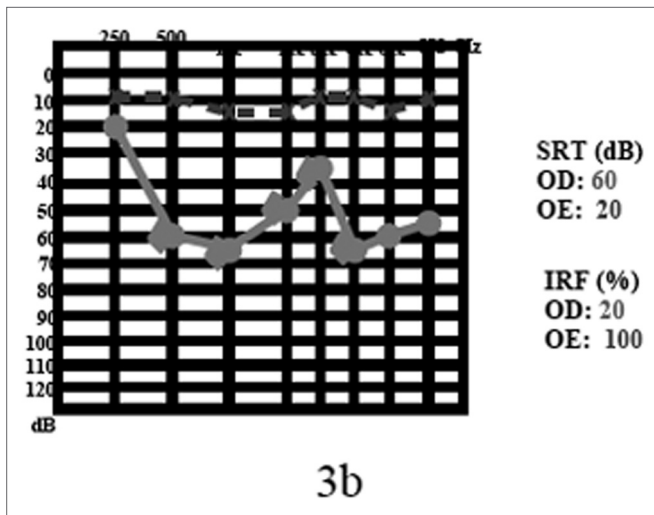
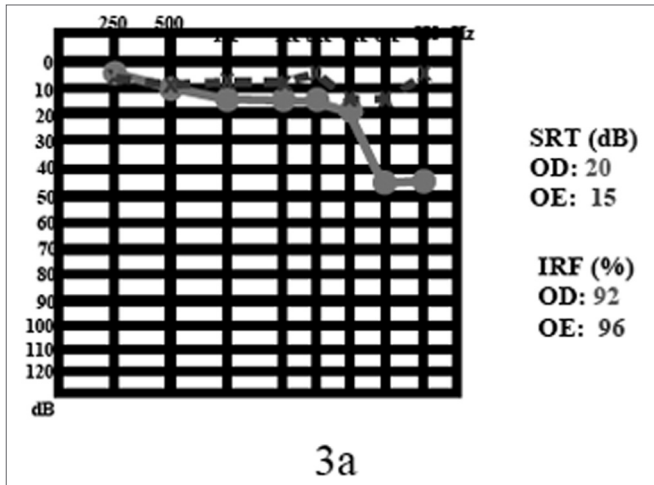


Figura 3. 3a) audiometria ao diagnóstico; 3b) após surdez súbita; 3c) após seguimento de 2 anos.

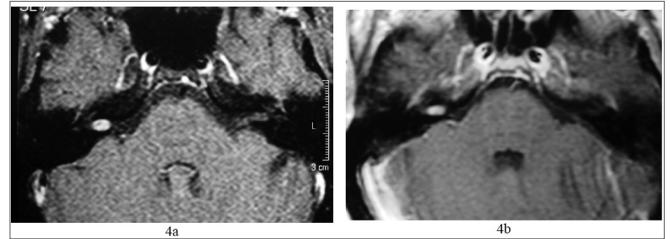


Figura 4. 4 a) RM, com gadolínio ao diagnóstico; 4b) após 2 anos.

volução espontânea importante nas dimensões tumorais (Figura 2b).

Caso 2

MNLC, 60 anos, feminino, branco.

Procurou nosso serviço com queixa de zumbido em orelha direita há 1 ano, sem hipoacusia ou vertigem. Exame físico normal. Audiometria mostrando perda neurossensorial (45 dB HL) em 6 e 8kHz à direita (Figura 3a). RM evidenciando processo expansivo de 0,7 x 0,4 x 0,4 cm em meato acústico interno direito (Figura 4a).

Devido à idade da paciente, tamanho reduzido do tumor e audição preservada, foi optado, em decisão conjunta, por realizar a conduta conservadora, isto é, o acompanhamento com exames audiométricos e com imagem seriadas.

Após 2 anos, a paciente apresentou um episódio de surdez súbita em orelha direita ficando com SRT em 65 dB e discriminação em 20% (Figura 3b). Realizado tratamento clínico com prednisona na dose de 1mg/kg de peso, com retorno dos limiares auditivos, na segunda semana de tratamento, aos valores iniciais (3-c). A RM de controle evidenciou diminuição do SV para 0,6 x 0,4 x 0,4 cm (Figura 4b).

Após nova exposição das possibilidades de tratamento à paciente, optou-se por manter a conduta conservadora.

DISCUSSÃO

A história natural dos SV ainda não está totalmente elucidada, porém, sabe-se que a maioria dos SV possui crescimento lento. Schuknecht, em um estudo histológico de revisão de 1400 ossos temporais, achou uma incidência de 0,57% de SV. Esse é um valor extremamente alto, se considerarmos que a incidência dos SV diagnosticados clinicamente é de apenas 0,001%³. Esta divergência entre os valores pode ser indicativa de que a maioria dos SV nunca se tornará clinicamente sintomáticos, isto é, a maioria dos portadores de SV não terá nenhum comprometimento decorrente do tumor em si⁴.

Mesmo entre os tumores diagnosticados, a grande maioria (69%) não apresenta crescimento após o diagnóstico, e a involução tumoral já é um fato conhecido e

descrito previamente⁶ com relatos de até 16% dos casos apresentarem diminuição em suas dimensões⁶. Observamos nitidamente este fenômeno de regressão tumoral em nossos casos relatados, que por objeção à cirurgia, preferiram a conduta expectante.

A pequena parcela (31%) que apresenta algum grau de crescimento em suas dimensões ocorre de forma lenta, já que desses, 70% apresentam crescimento em índices menores que 2mm ao ano⁶. Vários autores confirmam o crescimento lento dos SV, apresentando índices de 2,1mm ao ano ou menos^{2,6,7,9,10}.

Infelizmente, não podemos considerar que todos os SV terão crescimento lento, já que há grande variação do ritmo de crescimento tumoral quando se compara um indivíduo ao outro. Porém, o ritmo de crescimento dos SV é relativamente estável quando consideramos um paciente individualmente. Desta forma, acompanhar o ritmo de crescimento dos SV, nos casos de tumores pequenos, durante o primeiro ano após o diagnóstico com exames de imagem seriados nos permite prever a evolução do tumor no paciente durante um período que varia entre um a três anos^{2,6,7}.

O tratamento de escolha dos SV ainda é a remoção completa do tumor, já que com o advento do microscópico cirúrgico, aliado às técnicas modernas de abordagem do ângulo ponto-cerebelar houve uma diminuição importante na taxa de mortalidade da cirurgia para menos de 1%², sendo que, atualmente, o objetivo não é apenas a remoção completa do tumor, mas também a preservação da função do nervo facial e coclear. Apesar de grande índice de sucesso terapêutico, ainda há a possibilidade de paresia e paralisia facial ou de piora dos limiares auditivos no pós-operatório, e são estes os fatores que pesam na decisão do doente pela conduta conservadora. O paciente do caso 1 neste período de preservação apresentou apenas discreta piora dos limiares auditivos apenas nas frequências agudas, desta forma, a conduta expectante não lhe trouxe nenhum risco neurológico e tem mantido nos últimos 5 anos uma audição social, algo que a cirurgia não garante. A qualquer momento, caso sua audição começasse a mostrar piora, poderia ser discutida a interrupção da conduta expectante, sem prejuízo para o paciente. Outro aspecto que deve ser ressaltado na condução dos casos de schwannomas intracanaliculares é a melhora dos limiares auditivos com o uso de glicocorticóides depois de instalada a surdez súbita, o que foi nitidamente observado no caso 2. Esta paciente recebeu doses altas (1mg/kg/dia) e em duas semanas normalizou seus limiares e sua discriminação. O mecanismo pelo qual o glicocorticoide atuaria nos casos de surdez súbita com neurinomas ainda é pouco conhecido, porém já descrito previamente.¹⁰

Considerando-se o grande avanço dos métodos de imagem, particularmente a RM, atualmente, há um maior número de casos de SV diagnosticados precocemente. Isto

significa que estamos diagnosticando mais tumores, com menores dimensões e menos sintomas. Levando-se em consideração a história natural dos SV, cabe a dúvida inicial sobre qual conduta escolher: a cirúrgica, mais agressiva ou a expectante, mais conservadora. Já que, além do crescimento lento na maioria dos casos, devemos considerar a possibilidade de seqüelas do procedimento cirúrgico, que podem ser maiores que os sintomas iniciais.

A abordagem conservadora é preferida por diversos autores em um grupo seletivo de pacientes: com idade avançada, sintomas mínimos, más condições clínicas, tumores pequenos, tumores em orelha única ou que não desejam o tratamento cirúrgico, desde que não impliquem em risco neurológico.

Devemos levar em consideração que a conduta conservadora não significa repúdio à cirurgia, mas sim um acompanhamento inicial para verificar se o tumor que acomete determinado paciente tem características de crescimento rápido ou não. A conduta cirúrgica pode ser adotada quando há aumento rápido das dimensões tumorais em exames de imagem seriados, quando há piora dos sintomas ou até mesmo nos pacientes que optaram inicialmente pela conduta conservadora, mas que posteriormente desejaram uma conduta mais definitiva. Deve também ressaltar que a piora audiométrica não está relacionado estatisticamente ao aumento tumoral¹¹.

Segundo Fisch⁵, a conduta conservadora inicial é válida já que em apenas 12% dos pacientes incluídos em sua pesquisa inicialmente no grupo de tratamento conservador de SV houve a necessidade de abordagem cirúrgica. Nestes pacientes, o ritmo de crescimento tumoral foi bem maior do que o dos que não necessitaram intervenção cirúrgica, além do tamanho tumoral inicial ter sido estatisticamente maior.

A segunda questão que se coloca quando consideramos a conduta conservadora em SV é se realmente estamos trazendo benefícios ao paciente aguardando para se tomar à decisão cirúrgica. O tempo de observação do tumor não pode permitir uma pior evolução do quadro, piorando o prognóstico cirúrgico? Alguns trabalhos comparando pacientes que foram submetidos à cirurgia imediatamente após o diagnóstico com pacientes que optaram inicialmente pela conduta conservadora, para depois serem submetidos à cirurgia, não mostraram diferenças estatisticamente significantes quanto às seqüelas pós-operatórias, ratificando a validade da conduta conservadora em SV^{6,7,9}.

CONSIDERAÇÕES FINAIS

A conduta conservadora deve ser sempre levada em consideração em pacientes com diagnóstico de SV, principalmente em pacientes com sintomas mínimos, idade avançada, más condições clínicas, tumores pequenos, tumores em orelha única ou que não desejam

tratamento cirúrgico. Baseia-se fundamentalmente no fato de que o índice de crescimento tumoral do primeiro ano após o diagnóstico prediz o comportamento tumoral nos próximos anos. A conduta conservadora não deve ser inflexível, devendo ser abandonada em caso de evidência de crescimento rápido tumoral, exacerbação de sintomas ou até mesmo por vontade do paciente. Pequena parcela dos pacientes que, inicialmente, foi submetida à conduta conservadora tem necessidade de procedimento cirúrgico posterior. Finalizando, a conduta conservadora dos SV não implica em maior risco ao paciente, já que não piora o prognóstico cirúrgico posterior.

REFERÊNCIAS BIBLIOGRÁFICAS

1. Schuknecht HF. Pathology of vestibular schwannoma. In: Silverstein H, Norrel H. eds. Neurological Surgery of the Ear. Birmingham: Aesculapius Publishing 1977:193-7.
2. Strasnick B, Glasscock ME, Haynes D. The natural history of untreated acoustic neuromas. *Laryngoscope* 1994;104:1115-9.
3. Acoustic neuroma. NIH Consensus Statement 1991;9:1-24.
4. Rosenberg SI. Natural history of acoustic neuromas. *Laryngoscope* 2000;110:497-508.
5. Luetze CM, Whittaker CK, Davidson KC, Vergara GG. Spontaneous acoustic tumor involution: a case report. *Otolaryngol Head Neck Surg* 1988;98:95-7.
6. Tschudi DC, Linder TE, Fisch U. Conservative Management of Unilateral Acoustic Neuromas. *Am J Otol* 2000;21:722-8.
7. Bederson JB, Ammon K, Wichmann MD. Conservative Treatment of Patients with Acoustic Tumors. *Neurosurgery* 1991;28:646-51.
8. Kawamoto Y, Uozumi T, Kija K, Fujioka Y, Kuriso K. Clinicopathologic Growth Factors of Acoustic Neuromas. *Surg Neurol* 1995;43:546-52.
9. Walsh RM, Bath AP, Bance ML, Keller A, Tator CH, Rutka JA. The role of conservative management of vestibular schwannomas. *Clin Otolaryngol* 2000;25:28-39.
10. Berenholz CP, Eriksen C, Hirsh SA. Recovery repeated sudden hearing loss with corticosteroid and use on the presence of acoustic neuroma. *Ann Otol Rhinol Laryngol* 1992;24:827-31.
11. Massick DD, Welling B, Dodson EE, Scholfield M, Nagaraja HN, Schmalbrock P. Tumor Growth and Audiometric Change in Vestibular Schwannomas Managed Conservatively. *Laryngoscope* 2000;110:1843-9.