

Paraganglioma multicêntrico bilateral

Bilateral Multicentric Paraganglioma

Adriano Sérgio Freire Meira ¹, Lauro Otacílio Campos de Sousa ², Camila Gomes Fernandes de Sousa ³, Ricardo Marcio Morais ⁴, Pedro de Oliveira Cavalcanti Filho ⁵, Jose Walter da Fônsca Júnior ⁶, Jose Diniz Júnior ⁷

Palavras-chave: bilateral, osso temporal, paraganglioma, pescoço.
Keywords: bilateral, neck, paraganglioma, temporal bone.

INTRODUÇÃO

Paragangliomas são tumores originados em estruturas microscópicas associadas ao sistema nervoso autônomo (SNA) nas regiões para-axiais do tronco, vizinhança dos arcos branquioméricos e periferia do SNA, os paraganglios¹.

RELATO DE CASO

N.F.S., 76, melanodérmico, queixa-se de tontura, que não cedia medicamentosamente, zumbido pulsátil e perda auditiva progressiva há 3 anos em ouvido direito, bem como abaulamento cervical

esquerdo há 30 anos de crescimento insidioso, indolor, consistência fibroelástica, não-pulsátil.

À tomografia relata extensa massa sólida de contornos lobulados e mal-definidos, ocupando o espaço carotídeo bilateralmente, com destruição óssea temporal direita por massa de igual aspecto radiológico à descrita, sendo o paciente alérgico a iodo. Foi feita RNM que evidenciou lesões hipervascularizadas (vide Figura), nas regiões citadas corroborando os achados da TC. Foi então solicitada uma angiografia que confirmou o diagnóstico.

DISCUSSÃO

Os paragangliomas cervicais devido a sua raridade irão apresentar-se como uma patologia de diagnóstico e tratamento difíceis, entre causas diversas de abaulamento cervical como: cistos branquiais, aneurisma carotídeo, neurofibroma, tumores parotídeos, metástases tumorais, linfadenopatias inflamatórias, entre outros.

Benignos em sua maioria, malignizando em 2 a 10% dos casos, os paragangliomas respondem por 0,012% dos tumores da cabeça e pescoço. O mais freqüente sítio é o corpo carotídeo, os sítios menos comuns são ouvido médio, jugular, vago, laringe e arco aórtico².

A TC é o método mais indicado para obter dados de extensão e localização. RNM é considerada superior à CT na documentação de detalhes do tecido mole e na caracterização do tumor³. Entretanto,

somente a angiografia seletiva fornece o diagnóstico definitivo, delinea a estrutura e pesquisa tumores sincrônicos. A PAAF não deve ser realizada; raramente estes tumores secretam catecolaminas, entretanto níveis de ácido vanil mandélico e catecolaminas urinárias podem ser investigados.

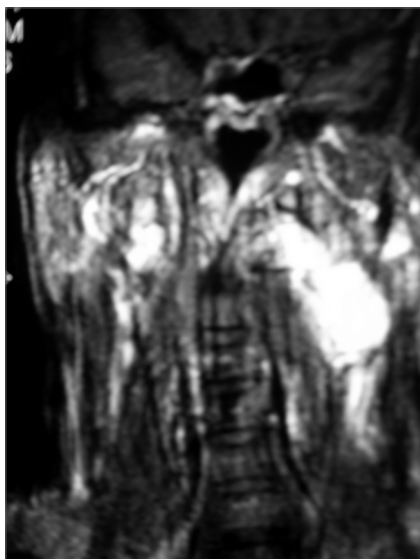
A cirurgia é o tratamento de eleição; a radioterapia é questionável. Conduta expectante e embolização com avaliação rotineira são opções de tratamento aqueles em que a cirurgia não se enquadra⁴, tal como o nosso caso.

CONCLUSÃO

Cirurgia é a principal alternativa terapêutica. A radioterapia, discutível, pois não se provou que estes tumores sejam sensíveis à radiação. A conduta expectante e a embolização também aparecem como opções, sendo esta preferida em nosso paciente, devido ao seu comprometimento cardíaco, com excelente resultado.

REFERÊNCIAS BIBLIOGRÁFICAS

1. Austin MB, Mills SE. Neoplasms and neoplasm-like lesions involving the skull base. *Ear, Nose Throat J* 1986;65(2):57-73.
2. Burihan MC, Albuquerque RGB, Nascimento JFB, Nasser F, Ingrid JC. Tumor de corpo carotídeo: relato de dois casos. *Cir Vasc Ang* 1997;13:13-18.
3. Chakeres DW, La Masters DL. Paragangliomas of the temporal bone; hightresolution CT studies. *Radiology* 1984;150(3):749-53.
4. Dickinson PH, Griffin SM. "Carotid body tumor: 30 years experience". *Br J Surg* 1986;73:14-16.



RNM - Presença de lesões bilaterais a nível cervical e jùgulo-timpânico, mais intensa à esquerda.

¹ Médico Residente da Clínica Pedro Cavalcanti/ Hospital Universitário da UFRN.

² Médico Residente da Clínica Pedro Cavalcanti/ Hospital Universitário da UFRN.

³ Estudante Graduanda em Medicina da UFRN.

⁴ Médico Residente da Clínica Pedro Cavalcanti/ Hospital Universitário da UFRN.

⁵ Otorrinolaringologista, Chefe do Serviço de Residência Clínica Pedro Cavalcanti/ Hospital Universitário da UFRN.

⁶ Otorrinolaringologista, Médico do Serviço De Residência Clínica Pedro Cavalcanti/ Hospital Universitário da UFRN.

⁷ Doutor em Otorrinolaringologia, Professor Adjunto de ORL da UFRN.

Clínica Pedro Cavalcanti / Hospital Universitário da UFRN.

Endereço para correspondência: Rua da Saudade 1184 apto. 204 Ed. Serra Dourada 59056-400 Nova Descoberta Natal RN.

Este artigo foi submetido no SGP (Sistema de Gestão de Publicações) da RBORL em 22 de agosto de 2005. cod. 687.

Artigo aceito em 20 de julho de 2006.