

Hemangioma cavernoso de ângulo ponto-cerebelar

Mônica Porto Alves Alcantara ¹, Paulo Roberto Lazarini ², José C. E. Veiga ³, Erick S. Barboza ⁴, Carmen L. P. Lancellotti ⁵

Cerebellopontine angle cavernous hemangioma

Palavras-chave: diagnóstico diferencial, hemangioma cavernoso, ângulo ponto cerebelar.

Keywords: cerebellopontine angle, differential diagnosis, cavernous hemangioma.

INTRODUÇÃO

O hemangioma cavernoso, também chamado de cavernoma, constitui 10 a 20% das malformações vasculares.^{1,2} As lesões extra-axiais são raras e descritas nos seios; na cavidade de Meckel; na fossa posterior, incluindo ângulo ponto cerebelar e conduto auditivo interno.³

Este trabalho apresenta um caso clínico desta afecção acometendo o conduto auditivo interno cujo diagnóstico inicial foi de schwannoma vestibular.

APRESENTAÇÃO DO CASO

JMM, sexo feminino, 51 anos, branca, natural de Pernambuco. Apresentava queixa de zumbido em orelha direita há 3 anos, constante, como "grilo" e perda auditiva lentamente progressiva. Esporádica tontura rotatória para a esquerda, com duração menor de um minuto, acompanhada de náusea, eventualmente com piora do zumbido e da perda auditiva.

A audiometria mostrou perda auditiva sensorio-neural profunda em orelha direita e leve em orelha esquerda. O exame otoneurológico foi sugestivo de

síndrome vestibular deficitária à direita.

Na tomografia computadorizada de crânio, com e sem contraste, não foi encontrada alteração. A ressonância magnética de crânio mostrou formação lobulada de 1,2x0,8cm alargando o conduto auditivo interno direito, com pequeno componente cisternal, caracterizada por sinal intermeditário em T1, hipersinal em T2 e impregnação pelo agente paramagnético. (Figura 1)

A paciente foi submetida a cirurgia translabiríntica em 14/04/2004, porém, devido à presença de intensa hemorragia intra-operatória durante a abertura da dura-máter, a mesma foi abortada. Em 16/04/2004, a paciente foi re-operada, desta vez por acesso suboccipital, com exérese da lesão.

O exame anatomopatológico mostrou cavernoma com trombose recente.

DISCUSSÃO

No caso relatado observamos um quadro de hemangioma cavernoso em conduto auditivo interno que procurou nosso serviço com uma queixa principal de perda auditiva acompanhada de zumbido e vertigem esporádica. A paciente não apresentava comprometimento do nervo facial. Apesar de alguns autores^{4,5} afirmarem que este tipo de lesão frequentemente invade o nervo, Babu et al.¹ realizaram revisão de literatura concluindo que a paralisia facial periférica não era um sinal comum.

A deficiência auditiva assimétrica e o exame vestibular sugestivo de síndrome vestibular deficitária levantavam a hipótese de um tumor na região

retrococlear que foi visualizado na ressonância magnética. Cumpre frisar que a ressonância mostra maior sensibilidade e especificidade que tomografia^{1,3,5a} qual, em nosso caso, mostrou resultado normal mesmo na presença do hemangioma.

O diagnóstico diferencial é importante e inclui principalmente meningiomas, schwannomas vestibulares, schwannomas do facial^{2,3,5,6} e lipomas.¹

Segundo Pappas et al.^{1,2}, um schwannoma apresentaria sinal intermeditário em T1 e hipersinal em T2, com impregnação pelo gadolínio. Exatamente o que foi descrito pelo radiologista neste caso.

CONCLUSÃO

Os hemangiomas cavernosos do canal auditivo interno são lesões raras, normalmente caracterizadas por deficiência auditiva sensorio-neural unilateral. A ressonância é o exame que melhor auxilia no difícil diagnóstico diferencial. Diagnóstico definitivo, porém, só é realizado com exame anatomopatológico.

REFERÊNCIAS BIBLIOGRÁFICAS

1. Babu R, Ransohoff J, Cohen N, Zagzag D. Cavernous Angiomas of the Internal Auditory Canal. *Acta Neurochir (Wien)* 1994;129:100-4.
2. Deshmukh VR, Albuquerque FC, Zabramski JM, Spetzler RF. Surgical Management of Cavernous Malformation Involving the Cranial Nerves. *Neurosurgery* 2003;53(2):352-7.
3. Kim M, Rowed DW, Cheung G, Ang L. Cavernous malformation presenting as an extra-axial Cerebellopontine Angle Mass: Case Report. *Neurosurgery* 1997;40(1):187-90.
4. Hanamitsu M, Okomura K, Yazawa Y, Fukui J, Suzuki M. Cavernous haemangioma of the internal auditory canal: A case report. *Cin Neurosci* 2004;11(3):337-40.
5. Omojola MF, Hawashim NS, Zuwayed M, Ferayan A. CT and MRI features of cavernous haemangioma of internal auditory canal. *The Br J Radiol* 1997;70:1184-7.
6. Fuzuda Y, Ganança FF, Nascimento LA, Testa JR, Munhoz MS, Ganança MM, Mangabeira-Albernaz PL. Cavernous hemangioma of the internal auditory canal. A propos of the case. *Rev Laryngol Otol Rhinol (Bord)* 1995;116(3):229-30.

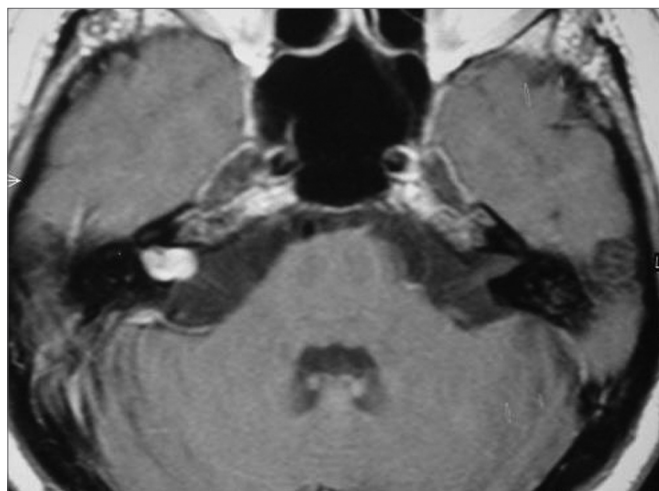


Figura 1. Ressonância nuclear magnética de crânio (axial T1 com contraste) mostrando hemangioma cavernoso à direita.

¹ Médica Otorrinolaringologista, Otorrinolaringologista em curso de Aperfeiçoamento no Departamento de Otorrinolaringologia da Santa Casa de São Paulo.

² Doutorado, Professor Instrutor da Faculdade de Ciências Médicas da Santa Casa de São Paulo, Médico Assistente do Departamento de Otorrinolaringologia da Santa Casa de Misericórdia de São Paulo.

³ Doutorado, Diretor do Departamento de Neurocirurgia da Santa Casa de Misericórdia de São Paulo.

⁴ Médico Neurocirurgião, Ex-Residente Departamento de Neurocirurgia da Santa Casa de Misericórdia de São Paulo.

⁵ Doutorado, Profa. Adjunta do Departamento de Patologia da Santa Casa de Misericórdia de São Paulo. Santa Casa de Misericórdia de São Paulo.

Endereço para correspondência: Rua Dr. Cesário Mota Júnior, 112 Santa Cecília 01277900 São Paulo SP.

Este artigo foi submetido no SGP (Sistema de Gestão de Publicações) da RBORL em 09 de março de 2005. cod. 48.

Artigo aceito em 15 de maio de 2006.