

Adenoma folicular em cisto tireoglosso

Rogério Aparecido Dedivitis¹, Fábio Rocha Lima²,
Cristiano Rosa Guirado³

Follicular adenoma in a thyroglossal duct

Palavras-chave: adenoma folicular, cirurgia, ducto tireoglosso, neoplasias da tireóide.
Keywords: follicular adenoma, surgery, thyroglossal duct, thyroid neoplasms.

INTRODUÇÃO

O cisto do ducto tireoglosso (DT) resulta de uma falha na obliteração do ducto embrionário produzido durante a migração da tireóide em direção à sua situação tópica. Um cisto pode desenvolver-se a partir do epitélio residual secretório. Neoplasias de tecido tireoidiano ectópico são raras e mais raras ainda quando em associação com o DT. Foi reportado que mais de 7% dos adultos apresentam remanescentes do DT¹ e mais que 62% destes podem conter tecido tireoidiano ectópico². A maior parte das neoplasias estabelecidas no DT é constituída de carcinomas papilíferos, respondendo por 91% dos casos relatados². Relatamos o caso de adenoma folicular estabelecido em um DT.

RELATO DE CASO

Um paciente do gênero masculino de 18 anos notou a presença de massa indolor na linha média cervical há um mês. Não havia história prévia de trauma cervical. O paciente negava disfagia e odinofagia, bem como sinais flogísticos. Ao exame clínico, notou-se a presença de lesão nodular profunda de 3x2cm, fibroelástica, móvel à deglutição e à protrusão da língua, na linha média, à altura da membrana tíreo-hióidea. Não havia adenopatia clinicamente significativa. A glândula tireóide apresentava-se normopalpável. Ao exame ultra-sonográfico, a massa era cística, com conteúdo espesso e a tireóide apresentava-se dentro da normalidade.

À exploração cirúrgica, foi identificado o trato do ducto tireoglosso e a ressecção foi realizada com a manobra de Sistrunk, incluindo a remoção da porção central do corpo do osso hióide e todo o trato, até a altura do forame cécum na base da língua. O exame histopatológico intra-operatório de congelação revelou uma lesão sólida neoplásica de padrão folicular.

A avaliação histopatológica mostrou a presença de folículos tireoidianos alargados repletos de colóide e delimitados por epitélio colunar atrófico, compatível com adenoma folicular. A massa estava contígua com osso típico trabecular correspondendo ao corpo do osso hióide. Não se evidenciou atipia e

invasão capsular (Figura 1). O paciente foi de alta hospitalar no primeiro dia de pós-operatório em boas condições e permaneceu assintomático após 30 meses.

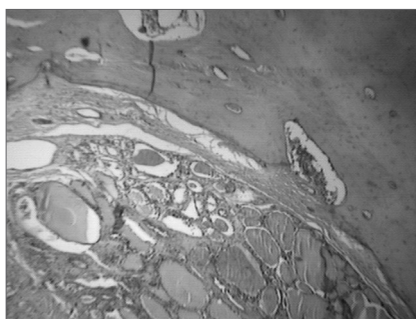


Figura 1. A avaliação histopatológica mostrou a presença de folículos alargados (F) repletos de substância colóide delimitada por epitélio colunar atrófico, compatível com adenoma folicular, sem evidência de atipia e invasão capsular. A massa é contígua a osso trabecular típico - osso hióide (H). HE, 100x.

DISCUSSÃO

A glândula tireóide surge na terceira semana de desenvolvimento embrionário no soalho da faringe primitiva, desce com um divertículo bilobado para permanecer em sua topografia ventral à traquéia ao redor da sétima semana. A glândula permanece conectada ao forame cécum pelo ducto tireoglosso da oitava à décima semana, quando então tipicamente regride. O cisto do DT resulta de uma falha dessa involução. Neoplasias associadas ao DT são raras e constituem menos que 1% dos cânceres de tireóide³.

Como o DT está intimamente relacionado ao desenvolvimento da glândula tireóide, tecido tireoidiano pode ser encontrado na sua parede. Apesar de uma causa plausível para a origem do câncer em tecido tireoidiano ectópico na parede do cisto não ter sido ainda determinada, pode-se postular que remanescentes do DT, possuindo um potencial embriogênico para tireoidogênese, pode produzir uma neoplasia tipicamente de origem tireoidiana⁴.

O exame físico normalmente revela a presença de uma massa palpável de consistência firme, de crescimento lento e progressivo, localizada na linha média próximo

à topografia do osso hióide e tipicamente móvel à protrusão da língua e à deglutição. Carcinoma em cisto de DT não é usualmente suspeito na prática clínica e o diagnóstico é geralmente feito após a remoção do espécime cirúrgico. Um ritmo de crescimento acelerado do cisto pode alertar o médico para a presença de malignidade no DT. O consenso atual considera que o DT é fonte de crescimento de novo de carcinoma ao invés de ser uma extensão de um tumor tireoidiano⁵.

O exame ultra-sonográfico pode proporcionar informação acurada sem a necessidade de outros procedimentos radiológicos que consumam tempo e sejam caros. O cisto do DT não se apresenta como um simples cisto. Seu aspecto pode variar desde uma imagem tipicamente anecóide até uma lesão de aspecto pseudocístico, como observado em nosso caso. A presença de uma estrutura sólida ou mista é freqüentemente descrita em cisto benigno de DT que esteja sob um processo inflamatório. A cirurgia de Sistrunk para ressecção do trato tireoglosso até o forame cécum, na base da língua, incluindo a porção central do osso hióide é bem aceita devido aos bons resultados, com baixo índice de recidiva. O exame histopatológico intra-operatório de congelação é útil no sentido de sugerir malignidade⁶.

REFERÊNCIAS BIBLIOGRÁFICAS

1. Ellis P, Van Nostrand AW. The applied anatomy of thyroglossal tract remnants. *Laryngoscope* 1977;87:765-70.
2. Li Volsi VA, Perzin KH, Savetski L. Carcinoma arising in median ectopic thyroid (including thyroglossal duct tissue). *Cancer* 1974;34:1303-15.
3. Lyos AT, Schwartz MR, Malpica A, Johnson PE. Hürtle cell adenoma in a thyroglossal duct cyst. *Head Neck* 1993;15:348-51.
4. Bhagavan BS, Govinda-Rao DR, Weinberg T. Carcinoma of the thyroglossal duct cyst, case report and review of the literature. *Surgery* 1970;67:281-92.
5. Rosoff PM, McGregor LM. Papillary adenocarcinoma of the thyroid in a thyroglossal duct cyst. *Pediatr Hematol Oncol* 2000;17:591-5.
6. Dedivitis RA, Camargo DL, Peixoto GL, Weissman L, Guimarães AV. Thyroglossal duct: A review of 55 cases. *J Am Coll Surg* 2002;194:274-7.

¹ Doutor em Medicina pelo Curso de Pós-Graduação em Otorrinolaringologia e Cirurgia de Cabeça e Pescoço da UNIFESP - Escola Paulista de Medicina, Médico.

² Especialista em Anatomia Patológica pela Universidade de São Paulo, Médico Assistente do Serviço de Anatomia Patológica do Hospital Ana Costa.

³ Médico Residente de Otorrinolaringologia do Centro Médico Aquino - CEMA, São Paulo.

Serviço de Cirurgia de Cabeça e Pescoço do Hospital Ana Costa.

Endereço para correspondência: Rogério A. Dedivitis - Rua Olinto Rodrigues Dantas 343 cj. 92 Santos SP 11050-220.

Telefax (0xx13) 3223-5550/ 3221-1514 - E-mail: dedivitis.hns@uol.com.br

Este artigo foi submetido no SGP (Sistema de Gestão de Publicações) da RBORL em 4 de agosto de 2005. cod. 604.

Artigo aceito em 21 de outubro de 2006.