

Queilite granulomatosa associada à síndrome de Melkersson-Rosenthal

Cheilitis granulomatosa associated with melkersson-rosenthal syndrome

*Denise Utsch Gonçalves*¹, *Mariana Moreira de Castro*², *Cláudia Pena Galvão*³, *Alexandre Zoni Rodrigues Brandão*⁴, *Miriam Cabral Moreira de Castro*⁵, *José Roberto Lambertucci*⁶

Palavras-chave: doença de crohn, queilite, síndrome de melkersson-rosenthal, tratamento.
Keywords: crohn's disease, cheilitis, melkersson-rosenthal syndrome, treatment.

Resumo / Summary

A síndrome de Melkersson-Rosenthal (SMR) caracteriza-se por edema orofacial, paralisia facial recorrente e língua plicada. A tríade completa é incomum, com frequência variando de 8 a 25%, sendo que a apresentação mais comum é a presença de somente um sintoma. A queixa mais freqüente é o edema facial e/ou no lábio. No presente relato, descreve-se o caso de uma jovem, 17 anos, com edema no lábio persistente e língua plicada devido à SMR. A paciente informou que o edema e as alterações na língua haviam se iniciado há 2 anos. Tratamentos prévios haviam sido realizados, porém sem sucesso. Propôs-se a injeção intralesional de 20mg de triancinolona a cada 15 dias, associada a 5mg ao dia de clofazimine por três meses. O lábio voltou ao seu aspecto normal após quatro infiltrações da medicação. Estudos recentes têm considerado a SMR como uma doença granulomatosa, sendo a fase inicial da apresentação orofacial da Doença de Crohn em alguns pacientes. Assim, pacientes com SMR deveriam ser avaliados e seguidos quanto à presença de sintomas gastroenterológicos. O tratamento com corticosteróides tem se mostrado efetivo em reduzir a tumefação do lábio associada a essa doença. Discute-se características clínicas, tratamento e importância da terapia com corticosteróides na paralisia facial associada à SMR.

Melkersson-Rosenthal syndrome (MRS) consists of persistent or recurrent orofacial edema, relapsing facial palsy and fissured tongue. The complete triad of symptoms is uncommon, varying from 8 to 25%. The presentation of only one symptom is more common. The most frequent complaint is facial edema and enlargement of the lips. We describe a case of a 17-year-old Brazilian girl with limited edema of the lower lip and fissured tongue due to MRS. Her complaints had started two years before. She referred previous clinical treatments without success. We proposed intralesional injection of triamcinolone at 20 mg every 15 days associated with oral clofazimine at 50 mg/day for three months. The lip became normal after four triamcinolone injections. Recent studies have considered MRS a granulomatous disease, and possibly the initial presentation of Crohn's disease in orofacial area of some patients. MRS patients, therefore, should be screened and monitored for gastrointestinal symptoms. Corticosteroid treatment seems to be effective in reducing lip enlargement. We discuss the clinical features of this disease, the treatment, and the importance of corticosteroid therapy in cases of MRS-related facial palsy.

¹ Doutora, médica otorrinolaringologista, Professora Adjunto do Departamento de Oftalmologia, Otorrinolaringologia e Fonoaudiologia da Faculdade de Medicina da UFMG.

² Médica Otorrinolaringologista, Residente em Otorrinolaringologia do Hospital das Clínicas da UFMG.

³ Médica Otorrinolaringologista, Residente em Otorrinolaringologia do Hospital das Clínicas da UFMG.

⁴ Médico Otorrinolaringologista, Residente em Otorrinolaringologia do Hospital das Clínicas da UFMG.

⁵ Mestre, médica otorrinolaringologista, Preceptora da Residência em Otorrinolaringologia do Hospital das Clínicas da UFMG e da Santa Casa de Misericórdia.

⁶ Pós-Doutor, médico generalista, Professor Adjunto do Departamento de Clínica Médica da Faculdade de Medicina da UFMG.

Faculdade de Medicina da Universidade Federal de Minas Gerais.

Departamento de Oftalmologia, Otorrinolaringologia e Fonoaudiologia da Faculdade de Medicina da UFMG - Av. Prof. Alfredo Balena 190 sala 3005 Bairro Santa Efigênia Belo Horizonte MG 30130-100.

FAPEMIG.

Este artigo foi submetido no SGP (Sistema de Gestão de Publicações) da RBORL em 15 de agosto de 2005. cod 654.

Artigo aceito em 29 de maio de 2006.

INTRODUÇÃO

A presença de edema labial, língua plicada e paralisia facial recidivante caracterizam a Síndrome de Melkersson-Rosenthal (SMR). A tríade clássica ocorre em frequência que varia de 8% a 25%¹. As formas oligossintomáticas constituem a maior porcentagem dos casos, destacando-se a queilite granulomatosa ou de Miesher como a forma clínica predominante¹.

A queilite de Miesher caracteriza-se pela presença de edema labial localizado, recidivante e indolor e faz parte do grupo das granulomatoses orofaciais (GO)¹. A evolução crônica e recidivante do processo inflamatório leva à fibrose e tumefação labial permanente, fazendo da queilite uma entidade de difícil tratamento e com grande risco de recorrência. Histologicamente caracteriza-se pela presença de inflamação granulomatosa não-caseosa^{2,3}.

Recentemente, estudos têm sugerido associação entre a GO e a Doença de Crohn (DC), baseados na semelhança histológica dessas doenças e na ocorrência de manifestações da SMR como apresentação inicial da DC^{3,4}, podendo tratar-se de diferentes apresentações de uma mesma entidade clínica⁵.

O objetivo deste estudo é apresentar o relato de caso de uma paciente com queilite granulomatosa e língua plicada com excelente resposta ao tratamento com triancinolona intralesional. Abordaremos a evolução clínica, as opções terapêuticas e a possível associação da SMR com a doença de Crohn.

RELATO DE CASO

Paciente do sexo feminino, 17 anos, branca, foi avaliada com quadro de tumefação labial persistente, progressiva, de 2 anos de evolução.

O exame clínico demonstrava edema circunscrito ao lábio inferior (Figura 1) e língua plicada. A avaliação histológica do lábio demonstrou inflamação caracterizada pela presença de granulomas não-caseosos. Avaliação gastroenterológica da paciente foi normal.

O tratamento foi realizado com injeção intralesional de corticosteróide (triancinolona 20mg/ml 1ml a cada 15 dias por 60 dias) associado a clofazimine (50mg/dia) por 90 dias. Ao final do primeiro mês de tratamento, a paciente apresentou grande melhora da tumefação labial, com resolução total ao final de 4 sessões de aplicação de corticosteróide.

DISCUSSÃO

A granulomatose orofacial pode preceder ou suceder em vários anos o diagnóstico da DC e ser entendida como a manifestação na mucosa oral dos processos inflamatórios que acometem o tubo digestivo⁵. Os pacientes com o diagnóstico de SMR devem ser advertidos em rela-

ção ao possível desenvolvimento da DC e se submeterem à investigação gastroenterológica^{4,5}.

O tratamento descrito para a granulomatose orofacial com edema labial é a injeção intralesional de corticosteróide que pode ou não estar associada a clofazimine oral^{3,6}. No seguimento do paciente observa-se que o tratamento local isolado é menos eficaz do que quando comparado a agentes antiinflamatórios sistêmicos associados⁶.

CONCLUSÃO

A Síndrome de Melkersson-Rosenthal tem sido considerada como uma enfermidade granulomatosa, o que acarreta implicações na abordagem terapêutica. No tratamento da queilite granulomatosa, o uso de triancinolona intralesional associado ao uso de clofazimine oral tem se mostrado eficaz.

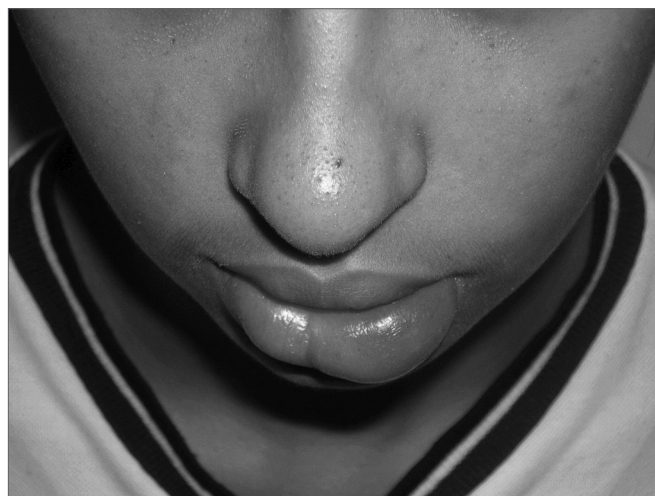


Figura 1. Queilite granulomatosa com edema circunscrito ao hemilábio inferior esquerdo.

REFERÊNCIAS BIBLIOGRÁFICAS

1. Sciubba JJ, Said-Al-Naief N. Orofacial granulomatosis: presentation, pathology and management of 13 cases. *J Oral Pathol Med* 2003;32:576-85.
2. Bogerieder T, Rogler G, Vogt T, Landthaler M, Stolz W. Orofacial granulomatosis as the initial presentation of Crohn disease in a adolescent. *Dermatology* 2003;206:273-8.
3. El Hakim M, Chauvin P. Orofacial granulomatosis presenting as a persistent lip swelling: review of 6 new cases. *J Oral Maxillofac Surg* 2004;62:1114-7.
4. Van de Scheur MR, Van der Waal RIF, Volker-Dieben HJ, Klinkeberg-Knol EC, Starink TM. Orofacial granulomatosis in a patient with Crohn's disease. *J Am Acad Dermatol* 2003;49:952-4.
5. Lloyd DA, Payton KB, Guenther L, Frydman W. Melkersson Rosenthal syndrome on Crohn's disease: one disease or two? Report of a case and discussion of the literature. *J Clin Gastroenterol* 1994;18:213-7.
6. Mignogna MD, Fedele S, Lo Russo L, Adamo D, Satriano RA. Effectiveness of small-volume, intralesional delayed-release triamcinolone injections in orofacial granulomatosis: a pilot study. *J Am Acad Dermatol* 2004;51:265-8.