

Linfoma não-Hodgkin envolvendo tonsila palatina: relato de 3 casos

Involvement of the palatine tonsil by non-Hodgkin's lymphoma: report of 3 cases

*Patrícia Ciminelli Linhares Pinto¹,
Cecília Pache de Faria², Geraldo Augusto
Gomes³, Augusto Paulo Pinto⁴*

Palavras-chave: linfoma, extra-nodal, tonsila palatina.
Key words: lymphoma, extranodal, palatine tonsil.

Resumo / Summary

O objetivo deste trabalho consiste em relatar três casos de linfoma não-Hodgkin (LNH) com acometimento de tonsilas palatinas acompanhados no Hospital Universitário Clementino Fraga Filho (HUCFF) da Universidade Federal do Rio de Janeiro (UFRJ), com pequena revisão de literatura. Os LNH acometem sítios extra-nodais em 25-30% dos casos. Dos casos extra-nodais, 10-30% acometem cabeça e pescoço. Destes casos de LNH em cabeça e pescoço, 60-70% estão presentes no anel de Waldeyer, e deste grupo, algumas séries relatam que 80% encontram-se na tonsila palatina. Concluímos, portanto, que o acometimento das tonsilas pelo LNH constitui uma apresentação incomum desta malignidade hematológica, que merece atenção e destaque para que seja feito diagnóstico precoce, seguido de tratamento e acompanhamento corretos.

The objective of our study is to comment on three cases of non-Hodgkin's lymphoma (NHL) of the palatine tonsil treated at Rio de Janeiro Federal University's Hospital. The NHL occur in extranodal sites in 20-30% of the cases, of these, 10-30% are seen in the head and neck. Sixty to seventy percent of the NHL of the head and neck are present in the Waldeyer's ring, and we see approximately 80% of the Waldeyer's ring NHL in the tonsil. We conclude that NHL of the tonsil is a rather uncommon condition that should be promptly diagnosed for a correct treatment and follow-up.

¹ Residente do 2º ano em otorrinolaringologia do Hospital Universitário Clementino Fraga Filho (HUCFF), Universidade Federal do Rio de Janeiro (UFRJ).

² Residente do 2º ano em otorrinolaringologia do HUCFF, UFRJ.

³ Residente do 1º ano em otorrinolaringologia do HUCFF, UFRJ.

⁴ Médico hematologista. Shiro Tomita, professor doutor e chefe do serviço de otorrinolaringologia do HUCFF, UFRJ.

Instituição: Serviço de otorrinolaringologia do HUCFF, UFRJ.

Endereço para Correspondência: Patrícia Ciminelli Linhares Pinto – Rua Dias da Rocha, 35/ 1002 Copacabana Rio de Janeiro RJ 22051-020

Tel (0xx21) 2236-5190/ 9963-8747 – E-mail: patricia@linhares.com.br

Trabalho apresentado no 36º Congresso Brasileiro de Otorrinolaringologia, Florianópolis, 19 a 23 de novembro de 2002.

Artigo recebido em 18 de fevereiro de 2003. Artigo aceito em 04 de abril de 2003.

INTRODUÇÃO

Os linfomas são um conjunto de doenças linfoproliferativas variadas, tradicionalmente divididas em Doença (ou Linfoma) de Hodgkin (DH) e Linfomas não-Hodgkin (LNH). A DH raramente se apresenta como doença extranodal (1% dos casos). Já os LNH podem acometer sítios extranodais em 25-30% dos casos, sendo o local mais freqüente o trato gastrointestinal. A região da cabeça e pescoço está envolvido em apenas 10-30% dos casos com acometimento extranodal. O anel de Waldeyer encontra-se envolvido em 60-70% dos casos de LNH da cabeça e pescoço.¹⁻⁷ Em relação a todos os sítios extra-nodais, o anel de Waldeyer encontra-se acometido em apenas 10-15% dos casos. Dos LNH que acometem o anel de Waldeyer, 80% encontram-se na tonsila palatina.⁸

O objetivo deste trabalho é descrever três casos de LNH acometendo tonsila palatina seguido de discussão sobre o tema.

APRESENTAÇÃO DOS CASOS

Caso 1

A.P.S., sexo feminino, branca, nascida em 17/03/1900. Atendida em fevereiro de 1980 com queixa de aparecimento de tumoração em região cervical à direita há 1 ano, e poucos meses depois à esquerda. Há 3 meses odinofagia e disfagia. Sem relato de febre, perda de peso, sudorese noturna ou outros sintomas associados.

Ao exame: Cabeça e pescoço: presença de linfonodos maiores que 5 cm em região jugulo-carotídea direita, inferior e superior. Linfonodos maiores que 4 cm na porção média da cadeia jugulo-carotídea esquerda, endurecidos e fixos.

Rinoscopia anterior: sem alterações significativas ao exame, sem lesões visíveis.

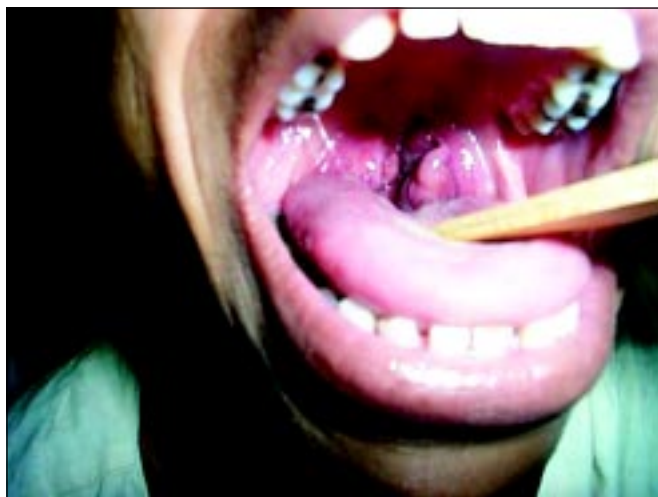

Figura 1. Hipertrofia e acometimento de tonsilas palatinas pelo linfoma não-Hodgkin

Orofaringoscopia: volumosa massa tumoral em tonsila palatina direita, estendendo-se aproximadamente 1 cm superiormente, em direção ao cavum, e, inferiormente, até o nível da epiglote, pela parede lateral direita da faringe. Veu palatino do lado direito paralisado.

Realizada biópsia da lesão de tonsila palatina com diagnóstico de Linfoma Linfocítico Difuso bem diferenciado de tonsila palatina.

Sem relato de outros sítios com linfonodos acometidos; iniciado tratamento radioterápico com cobalto. Após 8 meses paciente apresentava-se sem linfonodomegalia cervical e com regressão da lesão de tonsila palatina direita. Em maio de 1981, a paciente foi internada com quadro de dispnéia. Radiografia de tórax mostrou alargamento de mediastino superior por opacidade marginal à região para-traqueal direita, com desvio lateral esquerdo da traquéia; presença de derrame pleural. Aumento de partes moles de regiões cervical e supraclavicular à direita.

Foi iniciada poliquimioterapia com ciclofosfamida, vincristina e prednisona, após constatação de infiltração linfomatosa da pleura.

A paciente apresentou diversas internações posteriores com dispnéia; iniciado tratamento para insuficiência cardíaca congestiva, sem sucesso. Paciente evoluiu para óbito em julho de 1981.

Caso 2

L.V.S., sexo feminino, branca, nascida em 12/12/1957 (44 anos de idade). Paciente atendida pela primeira vez em novembro de 2001, relatando que há 2 meses notara aparecimento de massa cervical à direita, associada a disfagia, dor no local e perda ponderal inespecífica. Sem outras queixas associadas. Tabagista de 2 maços por dia durante 20 anos.

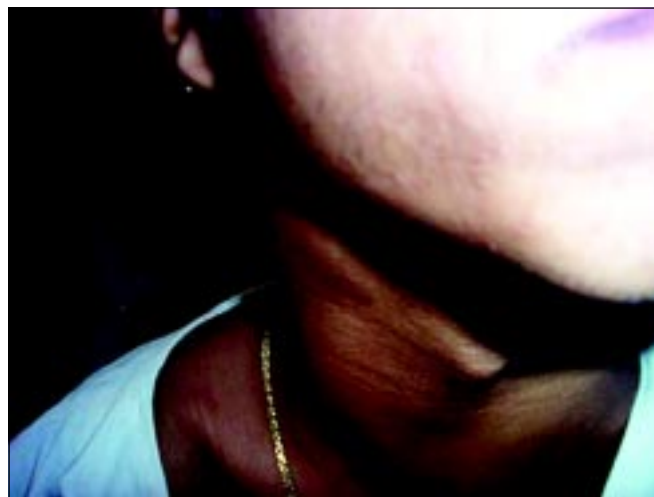


Figura 2. Linfonodomegalia cervical em paciente com linfoma não-Hodgkin e acometimento de tonsilas palatinas

Ao exame: Cabeça e pescoço: linfonodomegalia cervical bilateral, de aproximadamente 8 cm à direita e 3 cm à esquerda, endurecidos, móveis e um pouco dolorosos à palpação. Orofaringoscopia: hipertrofia de tonsilas palatinas, mais intensa à direita, com presença de lesão ulcerada. Sem outras alterações significativas no restante do exame físico. Ultrassonografia abdominal e raio X de tórax sem alterações. Tomografia computadorizada da região cervical mostrou linfonodomegalia cervical múltipla, bilateral, com aspecto neoplásico. Biópsias de lesão de tonsila palatina direita e de linfonodo cervical evidenciaram linfoma não-Hodgkin difuso de grandes células B. Sorologias para HIV e hepatite B e C e biópsia de medula óssea foram normais. Submetida a tratamento quimioterápico com ciclofosfamida, adriamicina, oncovin e prednisona (CHOP), com último ciclo em abril de 2002. Segue em acompanhamento, em remissão do linfoma.

Caso 3

M.R.S., sexo masculino, branco, nascido em 19/06/1973. Paciente atendido pela primeira vez em dezembro de 2001, encaminhado para avaliação de lesão em tonsila palatina direita. História de odinofagia e alteração da voz (um pouco nasal) há 2 meses. Sem disфония, febre, emagrecimento ou outros sintomas associados.

Ao exame apresentava unicamente hipertrofia de tonsila palatina direita com presença de lesão ulcerada. Realizada biópsia com diagnóstico de linfoma difuso de grandes células B.

TC de tórax mostrava linfonodomegalia mediastinal.

TC de abdome e biópsia de medula óssea normais.

Sorologias para HIV e hepatites B e C não reativas.

Atualmente paciente encontra-se em tratamento quimioterápico com esquema CHOP.

DISCUSSÃO E COMENTÁRIOS

Neste trabalho observamos o relato de três casos de LNH com acometimento de tonsila palatina. Em um dos casos, o linfoma apresentava-se como primário de tonsila palatina, sem envolvimento de outros órgãos ou cadeias ganglionares. Nos dois outros casos, encontramos acometimento de outros linfonodos, principalmente cadeia cervical, embora o diagnóstico da doença sistêmica tenha sido possível graças à sintomatologia local de orofaringe. Hanna et al. descrevem acometimento de linfonodos associados em 20% dos casos.¹ Em seu trabalho sobre LNH da tonsila, Alvie et al. descrevem a adenopatia cervical como um dos sinais iniciais mais comuns nos pacientes com LNH e que somente 10% destes pacientes terão doença extranodal de cabeça e pescoço.⁹

Nos casos descritos encontramos como importante sintoma que motivou a procura ao médico a odinofagia e/ou disfagia, mostrando a relevância dos sintomas locais, mesmo nos casos com adenomegalia cervical. De

forma semelhante, vemos na literatura que a maior parte dos pacientes com linfoma de tonsila palatina apresentavam disfagia e odinofagia, além de alguns casos de dispnéia, pelo tamanho do tumor.⁹⁻¹¹ Hanna et al.¹ descrevem os linfomas de tonsila com apresentações de aumento tonsilar unilateral, ulceração, disfagia ou odinofagia, como encontramos em nossos casos.

A maior parte dos pacientes com LNH e acometimento extra-nodal, como é o caso das tonsilas palatinas, não apresentam sintomas sistêmicos exuberantes ou sintomas B associados (febre, perda de peso e sudorese noturna), como observamos em nossos casos e segundo relatos da literatura.^{1,11} Hanna et al. descrevem somente 20% dos pacientes com LNH extra-nodal de cabeça e pescoço como tendo sintomas B ou sintomas sistêmicos.¹ Ezzat et al. encontrou sintomas B em somente 15% de seus pacientes, e a maior parte apresentava sintomas relacionados ao envolvimento do sítio primário.¹¹ Somente um dos pacientes descritos apresentou perda ponderal inespecífica, sem outros sintomas sistêmicos ou B descritos nos demais casos.

No caso 2 apresentamos paciente com história de tabagismo. O uso abusivo de álcool ou fumo é relevante no diagnóstico inicial de tumores afetando as tonsilas palatinas, pois é grande a incidência de carcinoma epidermóide nestes indivíduos.¹⁰ Dor e ulceração em tonsilas são mais comuns em pacientes com carcinoma do que com linfoma, mas o diagnóstico só pode ser confirmado com exame histopatológico cuidadoso.¹ Revisando a literatura, fica claro que a principal malignidade acometendo tonsila palatina em adultos é o carcinoma de células escamosas. Em crianças, qualquer malignidade tonsilar é muito rara, mas os linfomas compõe o diagnóstico mais provável.¹²⁻¹⁴

O tratamento dos LNH pode ser realizado com radioterapia isolada nos casos de doença localizada (estágio I)⁸, porém o tratamento padrão nos outros casos é a poliquimioterapia, associada ou não à radioterapia.^{8,11} A cirurgia normalmente só é usada para o estabelecimento do diagnóstico.¹ É extremamente importante o acompanhamento conjunto com hematologista/oncologista.

Ezzat et al., além dos outros autores, descrevem em suas séries a predominância do tipo histológico difuso de grandes células B nos LNH acometendo tonsila palatina, assim como observamos em nossos casos.^{9,11,15}

Os linfomas do anel de Waldeyer constituem 60-70% de todos os linfomas extra-nodais de cabeça e pescoço, e 10-15% de todos os linfomas extra-nodais, perdendo apenas para o trato gastrointestinal. No anel de Waldeyer, a tonsila palatina é o sítio mais acometido pelo LNH, chegando a 80% em algumas séries.^{8-10,13} Apesar desta estatística, continua sendo uma doença incomum, representando um pequeno percentual das neoplasias malignas de cabeça e pescoço⁹ e das tonsilas palatinas. Devemos estar alertas para seu diagnóstico correto e para tratamento adequado e acompanhamento com hematologista/oncologista.

REFERÊNCIAS BIBLIOGRÁFICAS

1. Hanna E, Wanamaker J, Adelstein, Tubbs R, Lavertu P. Extranodal lymphomas of the head and neck: a 20-year experience. *Arch Otolaryngol Head Neck Surg* 1997; 123(12):1318-23.
2. Wulfrank D, Speelman T, Pauwels C, Roels H, De Schryver A. Extranodal non-Hodgkin's lymphoma of the head and neck. *Radiother Oncol* 1987; 8:199-207.
3. Cobleigh M, Kennedy J. Non-Hodgkin's lymphoma of the upper aerodigestive tract and salivary glands. *Otolaryngol Clin North Am* 1986; 19:685-710.
4. Albada J, Hordijk G, Unnik J, Dekker A. Non-Hodgkin's lymphoma of Waldeyer's Ring. *Cancer* 1985; 56(12):2911-3.
5. Hoppe RT, Burke JS, Glatstein E, Kaplan HS. Non-Hodgkin's lymphoma: Involvement of Waldeyer's Ring. *Cancer* 1978; 42:1096-104.
6. Straus DJ, Filippa DA, Lieberman PH, Koziner B, Thaler HT, Clarkson BD. The non-Hodgkin's lymphoma: a retrospective clinical and pathological analysis of 499 cases diagnosed between 1958 and 1969. *Cancer* 1983; 51:101-9.
7. Tokunaga M, Sato E. Non-Hodgkin's lymphoma in the southern prefecture in Japan: na analysis of 715 cases. *Cancer* 1980; 46:1231-9.
8. Endo S, Kida A, Sawada U, Sugutani M, Furusaka T, Yamada Y. Clinical analysis of malignant lymphomas of the tonsils. *Acta Otolaryngol Suppl* 1996; 523:263-6.
9. Alvi A, Zahtz G. Non-Hodgkin's lymphoma of the tonsil. *Otolaryngol Head Neck Surg* 1995; 112(2):350-1.
10. Varela A, Ramirez AL, Garcia MF, Vila JF, Marin PQ, Garcia JF. Waldeyer's Ring lymphomas: na epidemiological study of 55 cases. *Rev Laryngol Otol Rhinol* 1997; 118(3):167-71.
11. Ezzat AA, Ibrahim EM, Weshi NA, Khafaga YM, AlJurf M, Martin JM et al. Localized non-Hodgkin's lymphoma of Waldeyer's Ring: clinical features, management and prognosis of 130 adult patients. *Head Neck* 2001; 23(7):547-58.
12. Paulsen J, Lennerk K et al. Waldeyers Ring lymphomas. *Histopathology* 1994; 24(1):1-11.
13. Menarquez J, Mollejo M, Carrion R et al. A clinicopathological study of 79 cases of Waldeyer's Ring lymphoma. *Histopathology* 1994; 24(1) 13-33.
14. Smitheringale A. Lymphomas presenting in Waldeyer's Ring. *J Otolaryngol* 2000; 29(3):183-5.
15. Wright DH. Lymphomas of Waldeyer's Ring. *Histopathology* 1994; 24(1):97-9.