

## Pesquisa de estrógeno e progesterona no epitélio das pregas vocais de mulheres por imunohistoquímica

## Immunohistochemical searching for estrogen and progesterone receptors in women vocal fold epithelia

Oswaldo Angel Bellido Rios <sup>1</sup>, Andre de Campos Duprat <sup>2</sup>, Adriana Ribeiro dos Santos <sup>3</sup>

Palavras-chave: estrogênios, hormônios, laringe, progesterona.  
Keywords: estrogen, hormones, larynx, progesterone.

### Resumo / Summary

A laringe é extremamente sensível a mudanças endocrinológicas. A maioria das alterações da mucosa das pregas vocais é causada por modificações do conteúdo líquido das pregas vocais e das suas modificações epiteliais. O estrógeno e a progesterona interferem e modificam esse conteúdo líquido das pregas vocais. O objetivo deste trabalho é verificar a presença de receptores de estrógeno e progesterona no epitélio das pregas vocais de mulheres. **Material e Método:** Estudo de casos prospectivos. Foram realizados exames de imunohistoquímica para receptores de estrógeno e progesterona em 19 espécimes de epitélio de pregas vocais que não apresentavam quaisquer indícios de afecção, inclusive inflamatória. Foram descartados casos de pacientes com idade superior a 40 anos e inferior a 15 anos. **Resultados:** Foram encontrados receptores para progesterona em 18 de 19 pacientes. Os receptores de progesterona estão localizados tanto no núcleo quanto no citoplasma e principalmente na camada basal. Não houve nenhum caso de receptores de estrógeno nas pregas vocais. **Conclusão:** O epitélio das pregas vocais apresenta receptores para progesterona, tanto no citoplasma quanto no núcleo. Não foram encontrados receptores para estrógeno no epitélio das pregas vocais estudadas.

Larynx is extremely sensitive to endocrinologic changes. Most vocal fold mucosa alterations are caused by changes in vocal fold liquid content and its epithelial changes. Estrogen and progesterone interfere and change this liquid content in the vocal folds. Our goal with the present paper is to study the presence of estrogen and progesterone receptors on vocal fold epithelium in 19 vocal fold epithelium specimens that did not present any indication of disease, especially inflammatory disease. We discarded those cases of patients above 40 years of age and those below 15. **Results:** we found progesterone receptors in 18 of the 19 patients. The progesterone receptors are located both in the nucleus and the cytoplasm of cells, and mainly in the basal layer. There was no report of estrogen receptors present in the vocal folds. **Conclusion:** Vocal fold epithelium bears progesterone receptors, in the cytoplasm and in the nucleus. We did not find estrogen receptors in the epithelia of the vocal folds investigated.

<sup>1</sup> Mestrando, Instrutor da Santa Casa de São Paulo, Otorrinolaringologista.

<sup>2</sup> Professor Doutor, Chefe do Departamento de Otorrinolaringologia da Faculdade de Ciências Médicas da Santa Casa de São Paulo.

<sup>3</sup> Ginecologista e Obstetra. Segundo assistente do Departamento de Ginecologia e Obstetrícia do Hospital Geral de Guarulhos da Santa Casa de São Paulo. Faculdade de Ciências Médicas da Santa Casa de São Paulo.

Endereço para correspondência: Av. Jandira 79 apto. 84 bloco A1 04080-000 Moema SP Brasil.  
Bolsa de CNPQ.

Este artigo foi submetido no SGP (Sistema de Gestão de Publicações) da RBORL em 24 de agosto de 2005. cod. 711.

Artigo aceito em 9 de dezembro de 2006.

---

## INTRODUÇÃO

---

Os hormônios são moléculas secretadas para a corrente sanguínea, que apresentam seu efeito biológico geralmente em locais distantes ao seu sítio de produção. Promovem crescimento, diferenciação e funcionalidade de diversos órgãos alvo. O efeito dos hormônios nos órgãos alvo é decorrente da sua ligação com os receptores intracelulares, modulando a expressão dos genes e, conseqüentemente, a síntese de proteínas específicas<sup>1</sup>.

Os receptores hormonais estão sendo pesquisados recentemente em quase todas as regiões anatômicas como mama, ossos, testículos, cérebro, glândulas lacrimais, coração, ovários, endométrio, entre outros<sup>2</sup>. Apesar disso, a interação entre sistema endócrino e laringe é surpreendentemente pouco estudada, mesmo conhecendo-se a grande susceptibilidade da laringe à ação hormonal<sup>3</sup>.

Essa interação é evidenciada por eventos clínicos e empíricos, que ocorrem na laringe, como a muda vocal, a síndrome pré-menstrual e alterações vocais da menopausa.

A ação dos hormônios sexuais é nitidamente observada na muda vocal, quando ocorre a diferenciação das vozes feminina e masculina e a passagem da voz infantil para a adulta<sup>4</sup>. A menstruação pode impedir que profissionais da voz cantem, já que nesses dias que antecedem a menstruação e a ovulação, as alterações hormonais interferem em suas vozes<sup>5</sup>. Nesse período, as cantoras são encorajadas por maestros e professores de canto a não se apresentarem, devido à perda da qualidade vocal<sup>6</sup>.

A partir dessas observações clínicas, alguns pesquisadores como Abitbol et al.<sup>7</sup> e Caruso et al.<sup>8</sup> avaliaram, através de estudos citológicos, as alterações que os hormônios provocariam nas pregas vocais. Estes autores verificaram que as alterações citológicas que ocorriam no colo uterino durante o ciclo menstrual eram as mesmas na mucosa das pregas vocais, obedecendo as diferentes ações hormonais do estrógeno e progesterona. Demonstraram de fato que o epitélio das pregas vocais sofre ação dos hormônios sexuais. Abitbol et al.<sup>7</sup> realizaram o trabalho antes, durante e após o ciclo menstrual. Caruso et al.<sup>8</sup> estudaram pacientes do sexo feminino que estavam na menopausa e que apresentavam atrofia da mucosa do colo uterino e pregas vocais antes e após a reposição hormonal. Estes trabalhos citológicos sobre a ação dos hormônios sexuais na laringe foram a base necessária para os estudos que se seguiram sobre os receptores hormonais nas pregas vocais.

Há apenas dois artigos que abordam a presença dos receptores hormonais nas pregas vocais: Piatkowski et al.<sup>9</sup> pesquisaram, por imunohistoquímica, a presença dos receptores de estrógeno e progesterona na laringe em pacientes com câncer e em indivíduos normais. Não foram encontrados receptores hormonais nas pregas vocais, mas sim na região supraglótica. Newman et al.<sup>10</sup> também

estudaram receptores de estrógeno, progesterona e testosterona nas pregas vocais. O estudo foi realizado em cadáveres de ambos os sexos. Os receptores de progesterona e testosterona foram positivos em todos os casos. Apenas 5 de 18 pacientes foram positivos para estrógeno. Estes dois trabalhos demonstraram que há pouca expressão dos receptores de estrógeno nas pregas vocais, diferentemente do esperado, já que os trabalhos citológicos verificaram grande ação hormonal nas pregas vocais e em especial do estrógeno.

A possível ambigüidade entre os trabalhos citológicos da ação estrogênica e progestogênica na laringe e a pouca expressão dos receptores hormonais nas pregas vocais levaram à pesquisa dos receptores neste trabalho. Os objetivos são avaliar a presença de receptores de estrógeno e progesterona no epitélio das pregas vocais de mulheres e diferenciar a sua localização intracelular.

---

## MATERIAL E MÉTODOS

---

O trabalho foi submetido e aprovado pelo Comitê de Ética da Faculdade de Ciências Médicas da Santa Casa de São Paulo, número 022/05.

Foram estudadas lâminas de pacientes acompanhadas no Departamento de Otorrinolaringologia da Faculdade de Ciências Médicas da Santa Casa de São Paulo. Estas lâminas foram obtidas retrospectivamente a partir da revisão de prontuários das pacientes, que previamente haviam sido submetidas à cirurgia de pregas vocais, no período de janeiro a dezembro de 1999.

As lâminas escolhidas apresentavam epitélio normal, sendo descartadas inclusive as que apresentavam processo inflamatório agudo ou crônico.

Foram excluídos do estudo lâminas de pacientes com idade acima de 40 anos e abaixo de 15 anos.

As lâminas selecionadas apresentavam as seguintes afecções: ponte mucosa (um caso), cisto submucoso (13 casos), hemangioma (um caso), brida (dois casos) e biópsia de laringe (dois casos).

As lâminas escolhidas foram analisadas histologicamente, em tecidos embebidos em parafina e fixados em formalina. Os espécimes foram seccionados numa espessura de 5 a 6mm. Os cortes foram hidratados, desparafinizados e embebidos em tampão salino de 0,01 mols/L em pH de 7,4 e tratados com tripsina a 0,1% por 30 minutos a 37°C. Os espécimes foram cobertos com peróxido de hidrogênio por 5 minutos e em seguida incubados com anticorpos de estrógeno e progesterona primários, separadamente, por uma noite a 4°C. A reação foi desenvolvida com diaminobezidina à temperatura ambiente por 10 minutos e, em seguida, repetido o procedimento para anticorpos secundários. A imunoreatividade foi observada em microscópio de luz.

Foram utilizados os seguintes anticorpos primários: Estrogen Receptor Antibodies Lyophilised Monoclonal

(NCL-ER-6f11) e o Progesterone Receptor Antibodies Lyophilised Monoclon (NCL-PGR-312) da Novocastra. O anticorpo secundário utilizado foi complexo St rept. ABCComplex/HRP, Rabbit/Mouse (code k0492) da Biogen (DAKO). As lâminas foram coradas com hematoxilina-eosina, após o uso dos anticorpos.

Foram estudadas as lâminas de acordo com a positividade dos receptores de estrogênio e progesterona e verificada a sua presença quanto à localização intracelular (núcleo ou citoplasma). Os dados foram avaliados estatisticamente através do intervalo de confiança de 95%.

## RESULTADOS

Foram encontrados 19 casos com epitélio de pregas vocais normal para estudo de receptores hormonais de estrogênio e progesterona.

### 1-Idade

A idade dos pacientes teve variação de 25 a 34 anos. A média foi de 31,58 anos.

### 2- Estrógeno

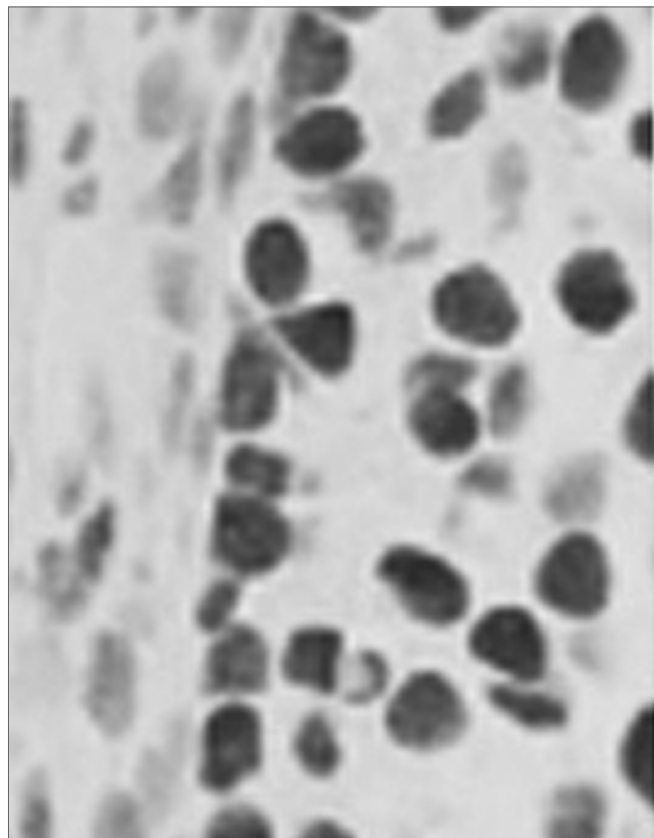
Não houve presença de receptores de estrogênio no epitélio das pregas vocais, tanto no citoplasma quanto no núcleo celular. Ausência de estrogênio  $p=(0/19)=0$ ;  $p<0,000001$ .

### 3- Progesterona

A progesterona foi positiva em 18 de 19 casos estudados no epitélio das pregas vocais. A presença de progesterona foi de  $p = (18/19)= p=0,952$ ;  $p<0,05$ . O único caso em que não houve positividade foi o proveniente de brida das pregas vocais. Os demais casos: ponte mucosa (um caso), cisto submucoso (13 casos), hemangioma (um caso), brida (um caso), e biópsia de laringe (dois casos) foram positivos para progesterona.

a) Localização no epitélio: Os 18 casos positivos foram estudados quanto à sua localização no epitélio: camada basal ou zona intermediária. Para isso foram contadas em um campo visual as células da camada basal que estavam com o reagente e as células que não estavam coloridas. Nos 18 casos estudados foi verificado que apenas 4,34% das células não estavam positivas. Na camada intermediária houve um comportamento menos padronizado, sendo negativo em 3 casos, com 1 ou 2 células positivas em 13 casos e em 2 casos com positividade total com apenas 2 células em 1 lâmina que não estava positiva e 3 células que não estavam positivas em outra lâmina. (Figuras 1, 2, 3 e 4).

Figura 1) MO.HE.(318x) Apresenta positividade para receptor de progesterona (nota-se coloração amarronzada. 2) MO.HE. (318x) prega vocal mostrando um corte imediatamente anterior sem utilização da coloração para avaliar a positividade da progesterona (cor azulada).3) MO. (63x)



**Figura 1.** Progesterona positivo - MO. HE. 318x. Corte de lamina de prega vocal que mostra presença de receptores para progesterona. A positividade é observada através da coloração vermelho-amarronzada.

HE. Epitélio de prega vocal normal e negativo para receptor de estrogênio. 4) MO.HE.(63x) Epitélio de prega vocal normal positiva para receptor de progesterona. Nota-se coloração de cor marrom no epitélio da prega vocal.

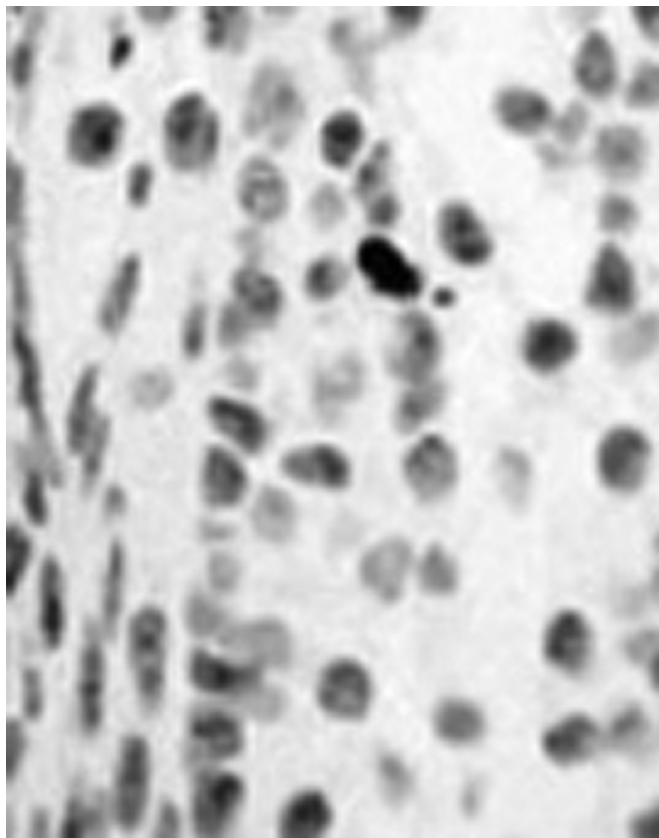
b) Localização intracelular (Núcleo x Citoplasma)

Todos os dezoito casos positivos apresentaram receptores no núcleo das células. O citoplasma foi positivo em 16 dos 18 casos.


## DISCUSSÃO

Os resultados apresentados neste trabalho demonstraram que os hormônios sexuais atuam de fato nas pregas vocais, mas de forma diferenciada. Estas características podem ser importantes no tratamento e no entendimento de diversas afecções da laringe.

Neste trabalho, a pesquisa foi realizada por meio do teste de imunohistoquímica. A imunohistoquímica foi empregada por ser um marcador tumoral típico<sup>11</sup>, já que apresenta alta sensibilidade e permite a avaliação morfológica do tecido. É um teste semi-quantitativo, com custo menor que o teste de conexão da ligandina e que apresenta




**Figura 2.** Prega vocal sem utilização da imunohistoquímica - MO, HE 318x. Corte de lamina de prega vocal imediatamente anterior à figura 1, sem a utilização da imunohistoquímica.



**Figura 3.** Receptor de estrógeno negativo - MO. (63x) HE. Epitélio de prega vocal normal e negativo para receptor de estrógeno.

facilidade no manuseio das lâminas. Assinala também as linhagens de desenvolvimento de células e requer uma menor quantidade de tecido fresco para a sua realização<sup>11</sup>. Até a década de 1990, a pesquisa de receptores de estrógeno era realizada pelo teste de conexão da ligandina em tecido fresco. Recentemente, a imunohistoquímica tornou-



**Figura 4.** Receptor de progesterona positivo - MO, HE. (63x) Epitélio de prega vocal normal positiva para receptor de progesterona. Nota-se coloração de cor marrom no epitélio da prega vocal.

se o método de escolha para determinação da presença desses receptores, pois é claramente superior ao teste da conexão da ligandina<sup>12</sup>.

Quanto à idade foram excluídos pacientes na menopausa, considerando-se para o trabalho pacientes acima de 40 anos. Na menopausa existe uma menor expressão dos receptores hormonais do estrógeno, progesterona e testosterona<sup>13</sup>. Este comportamento poderia influir nos resultados deste grupo de estudo, sendo necessária a sua exclusão da estatística.

Pacientes com idade inferior a 15 anos foram excluídos. O comportamento dos receptores hormonais nessa faixa etária é diferente. Acredita-se que o número de receptores na fase pré-puberal seja maior do que em qualquer idade. Clinicamente, observa-se no sexo masculino que a administração de estrógenos no período fetal ou neonatal pode provocar distúrbios na área reprodutiva como criptorquidia, defeitos do epidídimo, infertilidade e aumento da incidência de câncer do testículo<sup>14</sup>. No sexo feminino, a menarca é de origem genética, sendo influenciada pelos hormônios sexuais e mediada através dos receptores estrogênicos<sup>15</sup>. Esta ação genômica é mais intensa no período pré-puberal, o que alteraria os resultados do trabalho.

Nos trabalhos de Piatkowski et al.<sup>9</sup> e Newman et al.<sup>10</sup> não foi observado o fator idade. Foram incluídos todos os pacientes, inclusive aqueles com idade inferior a 15 anos e superior à menopausa. Piatkowski et al.<sup>9</sup> incluíram em seu grupo de estudo todos os pacientes, inclusive a totalidade de seus pacientes tinha idade superior a 45 anos. Talvez seja uma das causas de não ter encontrado receptores de estrógeno, progesterona ou testosterona nas pregas vocais. A presença de receptores de estrógeno no trabalho de Newman et al.<sup>10</sup> foi positiva apenas nos pacientes com idade inferior a 15 anos. A inclusão dos pacientes que estão nessas duas faixas etárias, onde há intensas modificações hormonais, pode levar à diferença nos resultados e ser um fator de viés desses dois trabalhos.

Em nosso trabalho o diagnóstico da afecção estudada não influenciou nos resultados. O diagnóstico da afecção: ponte mucosa, cisto submucoso, hemangioma submucoso e biópsia não interferiu no resultado do trabalho. O único

caso em que não houve positividade foi brida e apresentava epitélio normal.

Em nosso trabalho não foram encontrados receptores de estrógeno. Da mesma forma, o resultado foi negativo para Piatkowski et al.<sup>9</sup>. Newman et al. encontraram positividade em apenas cinco casos em 18 estudados<sup>10</sup>. Os receptores de estrogênio alfa (E $\alpha$ ) e beta (E $\beta$ ) foram estudados conjuntamente em nosso trabalho, pois não havia interesse em sua diferenciação. O receptor de estrógeno alfa apresenta uma maior predisposição para desenvolvimento de tumores malignos, enquanto que no beta (E $\beta$ ) há uma maior possibilidade de desenvolvimento de lesões pré-malignas.

Os resultados dos trabalhos de Piatkowski et al.<sup>9</sup> e Newman et al.<sup>10</sup> são díspares em relação aos trabalhos citológicos feitos por Abitbol et al.<sup>7</sup> e Caruso et al.<sup>8</sup>, que mostraram uma grande presença estrogênica.

Caruso et al.<sup>8</sup> estudaram pacientes em idade de menopausa, que não haviam feito reposição hormonal. No epitélio das pregas vocais havia sinais de atrofia e distrofia antes do tratamento. Após a reposição hormonal houve uma reversão desse quadro. A administração da medicação propiciou a reversão da atrofia do epitélio tanto do colo do útero quanto da laringe, comprovando ação estrogênica nas pregas vocais.

Abitbol et al.<sup>7</sup> encontraram modificações epiteliais das pregas vocais e do colo do útero em todas as fases da menstruação, demonstrando que a laringe é um órgão responsivo a mudanças hormonais em cada uma das fases do ciclo menstrual.

Pode-se deduzir a partir desses dados que exista uma ação estrogênica na laringe, mas esta ação pode não estar presente nesse epitélio, como se acreditava. Esses receptores podem estar localizados em outros sítios como na musculatura das pregas vocais. Sabe-se que a porção mais interna do músculo tireoaritenóideo é o principal sítio de ação dos hormônios androgênicos<sup>17</sup>, poderiam assim ser também o local de ação do estrogênio. Wu et al. verificaram que os receptores estrogênicos podem estar presentes nas sinapses neuromusculares da musculatura intrínseca da laringe<sup>18</sup>.

Piatkowski et al.<sup>9</sup> verificaram que os receptores hormonais estão localizados preferencialmente na região supraglótica. Esta região apresenta numerosas glândulas que estão implicadas na produção das secreções laríngeas. Estas secreções ricas em hormônios poderiam embeber as pregas vocais, provocando as alterações verificadas nesses trabalhos citológicos.

Outro fator a se considerar é que os receptores de progesterona inibem os de estrogênio<sup>19</sup>. Em nosso trabalho houve uma positividade para receptores de progesterona em 18 de 19 pacientes estudados. Por mecanismos de autorregulação há bloqueio da apresentação dos receptores de estrogênio. Por outro lado, pode haver realmente ausência

dos receptores de estrogênio nas pregas vocais como também é verificado em outros órgãos, como o fígado<sup>20</sup>.

No que concerne ao estudo da progesterona, houve uma positividade em 18 em 19 casos, o que representa uma grande presença dos receptores no epitélio das pregas vocais. Resultado condizente ao de Newman et al.<sup>10</sup>, que encontraram grande presença de progesterona nas pregas vocais. De forma contrária, Piatkowski et al.<sup>9</sup> não encontraram receptores de progesterona nas pregas vocais. Como o que ocorreu com os receptores de estrógeno, este autor não encontrou positividade para progesterona, pois os pacientes eram maiores de 54 anos. Incluir-se-iam pacientes na menopausa e que apresentam menor expressão dos receptores de progesterona.

Os receptores de progesterona em quase todos os órgãos são os principais responsáveis pelo comando das atividades celulares, inclusive nas glândulas endometriais, onde o estrógeno e a progesterona atuam de forma sinérgica<sup>21</sup>. Esta atuação marcante da progesterona é provocada por sua ação direta na transcrição no núcleo das células, que são o principal comando da atividade celular<sup>22</sup>.

Em nosso trabalho foi estudada a presença de progesterona no núcleo e citoplasma. O exame foi positivo no núcleo em todos os casos e em apenas 3 de 18 casos não foi positivo no citoplasma. O objetivo da diferenciação entre nuclear e citoplasmático é que há um comportamento diferente desses dois tipos de receptores<sup>22</sup>. Os receptores localizados no núcleo modulam os hormônios, inibindo ou estimulando e assim, controlando as diferentes funções nos diferentes tecidos no organismo e, por fim, comandando os diversos efeitos fisiológicos<sup>23</sup>. A ação citoplasmática, chamada de não-nuclear, está relacionada à vasodilatação rápida e inibição da resposta vascular a danos teciduais<sup>23</sup>.

Em nosso trabalho foi encontrada uma predominância dos receptores de progesterona na camada basal do epitélio. A camada basal do epitélio é a região de maior atividade proliferativa. Esta atividade proliferativa foi identificada por Van Cruchten<sup>24</sup> no epitélio canino e esteve relacionada com atividade da progesterona. A atividade proliferativa provocada pela progesterona esteve presente com aumento da atividade mitótica, angiogênese e criptas. Nogushi et al.<sup>25</sup> notaram uma intensa atividade da produção da matriz extracelular a partir das células da camada basal induzida pela progesterona. Como a produção da matriz extracelular e atividade proliferativa do epitélio são condições presentes na atividade normal e patológica da laringe, a ação da progesterona na camada basal deve ser melhor estudada.

A importância clínica dos achados deste trabalho é que a progesterona pode promover dilatação dos vasos, hemorragias e alterações na lubrificação da superfície epitelial<sup>26</sup>. Os hormônios sexuais estão implicados na regu-

lação dos canais de aquaporinas<sup>27</sup>, que são uma família de proteínas de canais das membranas celulares, que facilitam a saída de água<sup>27</sup>. A progesterona, desta forma, é um dos fatores mais importantes na regulação da lubrificação da superfície do epitélio, já que a saída de água do epitélio está diretamente relacionada à sua presença. Já foi verificado que em pacientes com disфония por tensão e cansaço das pregas vocais, há exacerbação dos sintomas pelo aumento da viscosidade do muco, aumento da agregação do muco e ainda pela rugosidade da superfície das pregas vocais<sup>28</sup>. A viscosidade do muco laríngeo influencia a vibração das pregas vocais<sup>28</sup>. Nakagawa et al.<sup>29</sup> aplicaram fluidos de diferente viscosidade em pregas vocais de laringes caninas e verificaram que quanto maior a viscosidade, menor a amplitude de vibração da superfície livre e menor a área de contato da glote, afetando a movimentação da superfície da prega vocal. O conhecimento das aquaporinas já está utilizando a progesterona no tratamento inclusive do edema cerebral (Guo et al.)<sup>30</sup>.

Pelos resultados encontrados no trabalho acreditamos que a laringe seja alvo da ação provocada pela progesterona no que concerne à ação vascular. Durante o ciclo menstrual são criados novos capilares a partir dos microvasos já existentes. Esses novos capilares sofrem maturação e remodelação, formando uma nova rede vascular a cada ciclo (Albrecht e Pepe)<sup>31</sup>. Kayisle et al.<sup>32</sup> verificaram que o crescimento e regressão dos vasos sanguíneos no epitélio são regulados pelos hormônios sexuais através de todo ciclo menstrual e o principal agente desta proliferação angiogênica é a progesterona e também o estradiol. Outro trabalho encontrou de forma incontestável presença de receptores de progesterona nos vasos em vários tecidos e na placenta, onde a progesterona é o principal fator envolvido na angiogênese (Cudeville et al.)<sup>33</sup>.

Este conhecimento adquirido por este trabalho, no que concerne ao estudo dos hormônios sexuais na laringe, é essencial no entendimento de diversas afecções da laringe. Os hormônios afetam a laringe de diversas formas, principalmente os esteróides sexuais, e devem ser sempre avaliados frente a um paciente com queixas vocais, devendo fazer parte do arsenal terapêutico de todo otorrinolaringologista.

## CONCLUSÃO

Os receptores de progesterona estão presentes na camada basal do epitélio das pregas vocais e estão localizados no núcleo e no seu citoplasma das células. Os receptores de estrogênios não estiveram presentes no epitélio das pregas vocais.

## REFERÊNCIAS BIBLIOGRÁFICAS

1. Schmidt BMW, Gerdes D, Feuring M. Rapid, nongenomic steroid actions: a new age? *Front Neuroendocrinol* 2000;21:57-94.

2. Gruber, CJ, Tschugguel W, Schneeberger C, Huber JC. Mechanisms of Disease: Production and Actions of Estrogens. *New England J Med* 2002;346(5):340-52.
3. Thompson AR. Pharmacological agents with effects on voice. *Am J Otolaryngol* 1995;16(1):12-18.
4. Woisard V, Percondani J, Serrano E, Pessey JJ. La voix de l'enfant, évolution morphologique du larynx et ses conséquences acoustiques. *Laryngol Otol Rhinol* 1996;117(4):313-17.
5. Higgins MB, Saxman JH. Variations in vocal frequency perturbation across the menstrual cycle. *J Voice* 1989;3:233-43.
6. Chae SW, Choi G, Kang HJ, Choi JO, Jin SM. Clinical analysis of voice change as a parameter of premenstrual syndrome. *J Voice* 2001;15(2):278-83.
7. Abitbol J. Hormonal vocal cord cycle in women. *J Voice* 1989; 3:157-62.
8. Caruso S, Roccasalva L, Sapienza G. Laryngeal cytological aspects in women with surgically induced menopause who were treated with transdermal estrogen replacement therapy. *Fertil Steril* 2000;74:1073-9.
9. Piatkowski K, Kruk-Zagajewska A, Thielmermann A, Kopczynski Z. Stezenie receptordw wstrogenowo-progesteroneowych w tkance zdrowe I nowotworowo zmienionej u chorych na rata krtani. *Otolaryngol Pol* 2002;56(4):445-50.
10. Newman SR, Butler J, Hammond EH, Gray SD. Preliminary report on hormone receptors in the human vocal fold. *J Voice* 1998;14(1):72-81.
11. Rhodes A, Jasani B, Balaton AJ. Frequency of oestrogen and progesterone receptor positivity by immunohistochemical analysis in 7016 breast carcinomas: correlation with patient age, assay sensitivity, threshold value, and mammographic screening. *J Clin Pathol* 2000;53:688-96.
12. Diaz L, Sneige N. Estrogen Receptor Analysis for Breast Cancer: Current Issues and Keys to Increasing Testing Accuracy. *Adv Anat Patol* 2005;12(1):10-19.
13. DeMayo FJ, Zhao B, Takamoto N, Tsai SY. Mechanisms of Action of Estrogen and Progesterone. *Ann NY Acad Scien* 2002;955:48-59.
14. O'Donnell L, Robertson KM, Jones ME, Simpson ER. Estrogen and Spermatogenesis. *Endocrine Rev* 2001;22(3):289-318.
15. Stravou I, Zois C, Ioannidis JPA, Tsatsoulis A. Association of the polymorphism of the estrogen receptor  $\alpha$  gene with the age of menarche. *Hum Reprod* 2001;17(4):1101-5.
16. Skliris GP, Munot K, Bell SM, et al. Reduced expression of estrogen receptor beta in invasive breast cancer and its re-expression using DNA methyl transferase inhibitors in a cell line model. *J Pathol* 2003;201:213-20.
17. Talaat M, Talaat AM, Kelada I, Angelo A, Elwany S, Thabet H. Histological and histochemical study of effects of anabolic steroids on the female larynx. *Ann Otol Rhinol Laryngol* 1987;96:468-71.
18. Wu KH, Tobias ML, Kelley DB. Estrogen and laryngeal synaptic strength in *Xenopus laevis*: opposite effects of acute and chronic exposure. *Neuroendocrinol* 2001;74:22-32.
19. Mayes JS, Watson GH. Direct effects of sex steroid hormones on adipose tissues and obesity. *Obesity Rev* 2004;5(4):197-216.
20. Pike AC, Brzozowski AM, Hubbard RE. A structural biologists view of the oestrogen receptor. *J Steroid Biochem Mol Biol* 2000;74:261-8.
21. McKeage K, Curran MP, Plosker GL. Fulvestrant: A Review of its Use in Hormone Receptor-Positive Metastatic Breast Cancer in Postmenopausal Women with Disease Progression following Antiestrogen Therapy. *Drugs* 2004;64(6):633-48.
22. DeFranco DB. Navigating steroid hormone receptors through the nuclear compartment. *Molec Endocrinol* 2002;16:1449-55.
23. Ho KJ, Liao JK. Nonnuclear actions of Estrogen. *Arterioscler Thromb Vasc Biol* 2002;22:1952-61.
24. Van Cruchten S, Van den Broeck W, Dhaeseleer M, Simoens P. Proliferation patterns in the canine endometrium during the estrous cycle. *Theriogenology* 2004;62(3-4):631-41.

- 
25. Noguchi Y, Sato T, Hirata M, Hara T, Ohama K, Ito A. Identification and characterization of extracellular matrix metalloproteinase inducer in human endometrium during the menstrual cycle in vivo and in vitro. *J Clin Endocrinol Metab* 2003;88(12):6063-72.
  26. Brañes MC, Morales B, Ríos M, Villalón M. Regulation of the immun-expression of aquaporin 9 by ovarian hormones in the rat oviductal epithelium. *Am J Physiol Cell Physiol* 2005;288(5):C1048-57.
  27. Richard C, Gao J, Brown N, Reese J. Aquaporin water channel genes are differentially expressed and regulated by ovarian steroids during the periimplantation period in the mouse. *Endocrinology* 2003;144(4):1533-41.
  28. Hsiao TY, Liu CM, Lin KN. Videostrobolaryngoscopy of mucus layer during vocal fold vibration in patients with laryngeal tension-fatigue syndrome. *Ann Otol Rhinol Laryngol* 2002;111(6):537-41.
  29. Nakagawa H, Fukuda H, Kwaida M, Shiotani A, Kanzaki J. Lubrication mechanism of the larynx during phonation: an experiment in excised canine larynges. *Folia Phoniatr Logop*. 1998;50(4):183-94.
  30. Guo Q, Sayeed I, Baronne LM, Hoffman SW, Guennoun R, Stein DG. Progesterone administration modulates AQP4 expression and edema after traumatic brain injury in male rats. *Exp Neurol* 2006; 198(2):469-78.
  31. Albrecht ED, Pepe GJ. Steroid hormone regulation of angiogenesis in the primate endometrium. *Front Biosci* 2003;8:d416-29.
  32. Kayisli UA, Luk J, Guzeloglu-Kayisli O, Seval Y, Demir R, Arici A. Regulation of angiogenic activity of human endometrial endothelial cells in culture by ovarian steroids. *J Clin Endocrinol Metab* 2004;89(11):5794-802.
  33. Cudeville C, Mondon F, Robert B, Rebourcet R, Mignot TM, Benasayag C, Ferré. Evidence for progesterone receptors in the human fetoplacental vascular tree. *Biol Reprod* 2000;62(3):759-65.