



ELSEVIER

REVISTA BRASILEIRA DE REUMATOLOGIA

www.reumatologia.com.br

SOCIEDADE BRASILEIRA
DE REUMATOLOGIA

Relato de caso

Camptocormia secundária à polimiosite[☆]

Melina Andrade Mattar, Joara Martins da Silva Gordo, Ari Stiel Radu Halpern,
Samuel Katsuyuki Shinjo*

Serviço de Reumatologia, Hospital das Clínicas, Faculdade de Medicina da Universidade de São Paulo, São Paulo, SP, Brasil

INFORMAÇÕES

Histórico do artigo:

Recebido em 6 de dezembro de 2011

Aceito em 14 de maio de 2013

Palavras-chave:

Polimiosite

Miosite

Doenças musculoesqueléticas

Postura

Keywords:

Polymyositis

Myositis

Musculoskeletal diseases

Posture

RESUMO

A camptocormia é uma doença postural caracterizada por flexão anormal da coluna toracolombar que surge na posição ereta, aumenta durante a caminhada e desaparece na posição supina. Na literatura, há descrição de apenas cinco casos de camptocormia secundária a miopatias inflamatórias idiopáticas. No presente relato de caso, descrevemos um paciente do sexo masculino, de 67 anos, com polimiosite há 18 anos, cursando com quadro compatível com camptocormia (estável e sem progressão do quadro clínico). A polimiosite é uma miopatia inflamatória idiopática caracterizada clinicamente por fraqueza muscular simétrica predominantemente proximal dos membros. Entretanto, sendo uma doença autoimune sistêmica, é plausível que ocorra acometimento de musculatura esquelética de forma difusa, incluindo a paravertebral, podendo manifestar-se com camptocormia.

© 2013 Elsevier Editora Ltda. Todos os direitos reservados.

Camptocormia secondary to polymyositis

ABSTRACT

Camptocormia is a postural affliction characterised by abnormal flexion of the thoracolumbar spine, which appears upon standing, increases with walking, and disappears in the supine position. Only five cases of camptocormia secondary to idiopathic inflammatory myopathies have been described in the literature. In this case report, we describe the case of a male patient 67 years of age who suffered from polymyositis for 18 years, which was associated with manifestations compatible with camptocormia. The clinical manifestations were stable and did not progress. Polymyositis is an idiopathic inflammatory myopathy clinically characterised by symmetric weakness that predominantly affects the proximal muscles. Nevertheless, polymyositis is a systemic autoimmune disease; therefore, the skeletal muscles may be diffusely affected, including the paravertebral muscles, which may manifest as camptocormia.

© 2013 Elsevier Editora Ltda. All rights reserved.

* Trabalho realizado no Hospital das Clínicas da Faculdade de Medicina da Universidade de São Paulo, São Paulo, SP, Brasil.

* Autor para correspondência.

E-mail: samuel.shinjo@gmail.com (S.K. Shinjo).

Introdução

A camptocormia [(grego: *kamptos* (curvar-se) e *kormos* (tronco)] é uma doença postural caracterizada por flexão anormal da coluna toracolombar que surge na posição ereta, aumenta durante a caminhada e desaparece na posição supina.¹ A condição foi descrita pela primeira vez em 1818,² e por muito tempo foi considerada uma desordem psicogênica, visto que os primeiros casos foram descritos como uma reação conversiva em soldados da Primeira Guerra Mundial.¹ Posteriormente, com a descrição de novos casos, tornou-se evidente que, além de transtornos psiquiátricos, várias afecções musculoesqueléticas e neurológicas também estariam envolvidas como causas dessa entidade.³⁻¹¹ Embora incomum até o presente momento, há ainda a descrição de cinco casos de camptocormia secundária às miopatias inflamatórias idiopáticas.^{10,11}

Assim, relatamos um caso de camptocormia em um paciente com polimiosite, fornecendo mais uma evidência da associação entre as duas condições raras.

Relato de caso

Paciente do sexo masculino, amarelo, 67 anos, procedente de São Paulo, com história insidiosa e crônica de fraqueza muscular proximal e progressiva dos quatro membros – principalmente dos membros inferiores – e da região toracolombar, sem sintomas constitucionais e sem causa aparente. O paciente vinha sendo acompanhado em outro Serviço e não soube referir exatamente as medicações que utilizou.

Após 10 anos de história, passou a ser acompanhado no nosso Serviço. No exame físico, apresentava fraqueza muscular proximal e objetiva dos membros inferiores (força grau IV), enquanto os membros superiores apresentavam praticamente força grau V. Em posição supina, o paciente apresentava posição de cifose toracolombar significativa, além de anteriorização do quadril para compensar o centro gravitacional. Essas alterações acentuavam com a deambulação, porém desapareciam na posição de decúbito dorsal. Notava-se ainda hipotrofia da musculatura paravertebral. Radiograficamente, não se evidenciavam fraturas vertebrais nem sinais de cifose ou lordose vertebral. Laboratorialmente, apresentava nível sérico de creatinoquinase de 1103 IU/L (valor de referência: 24-173 IU/L) e aldolase de 6,0 IU/L (valor de referência: 1,0-7,5 IU/L). Foi realizada biópsia do músculo bíceps braquial, que evidenciou infiltrado inflamatório linfomononuclear perimysial, além de fibras esparsas degeneradas e em necrose com macrofagia, sugerindo miopatia inflamatória. A eletroneuromiografia mostrava sinais de miopatia inflamatória proximal dos quatro membros.

Com o diagnóstico firmado de polimiosite e camptocormia associada, a dose de corticosteroide oral foi otimizada (prednisona 1 mg/kg/dia) e associada com azatioprina (dose máxima de 150 mg/dia); posteriormente, com metotrexato (dose máxima 25 mg/semana) e ciclosporina (dose máxima 100 mg/dia), com o intuito de poupar o uso crônico de corticosteroide. Além disso, foram indicados exercícios fisioterápicos para fortalecimento principalmente da região toracolombar.

Atualmente, após oito anos de seguimento ambulatorial, o paciente apresenta estabilidade do quadro clínico-laboratorial, sem progressão, porém com seqüela do quadro clínico – fraqueza dos membros inferiores e postura de cifose toracolombar significativa com anteriorização do quadril –, além de creatinoquinase ao redor de 200 U/L e aldolase de 6,0 U/L, fazendo uso de metotrexato 20 mg/semana e azatioprina 100 mg/dia. Realizou-se ressonância magnética da região toracolombar, que evidenciou lipossustituição significativa da musculatura paravertebral da região lombar (fig. 1).

Discussão

Apresentamos um caso de paciente com polimiosite cursando com camptocormia. A polimiosite é uma miopatia inflamatória idiopática que caracterizada clinicamente por fraqueza muscular simétrica predominantemente proximal dos membros. Entretanto, como é uma doença autoimune sistêmica, é esperado que ocorra acometimento de musculatura esquelética de forma difusa, incluindo a paravertebral. Clinicamente, levaria a uma instabilidade do tônus postural, caracterizando-se por flexão dorsal da região cervical e/ou toracolombar. Essa posição anormal é acentuada com a deambulação e desaparece na posição supina, definindo a camptocormia. Na ressonância magnética, pode-se evidenciar presença de atrofia e substituição gordurosa da musculatura paravertebral,^{12,13} como no caso do nosso paciente. Os achados eletroneuromiográficos não são uniformes, podendo encontrar características tanto miogênicas quanto neurogênicas.¹⁴

Apenas cinco casos de camptocormia e miopatias inflamatórias foram documentados. Kuo et al.¹⁰ descreveram o primeiro caso de camptocormia associada à miopatia inflamatória em que a alteração postural já estava presente ao diagnóstico da doença muscular autoimune. A paciente foi tratada com pulsos de metilprednisolona parenteral, com

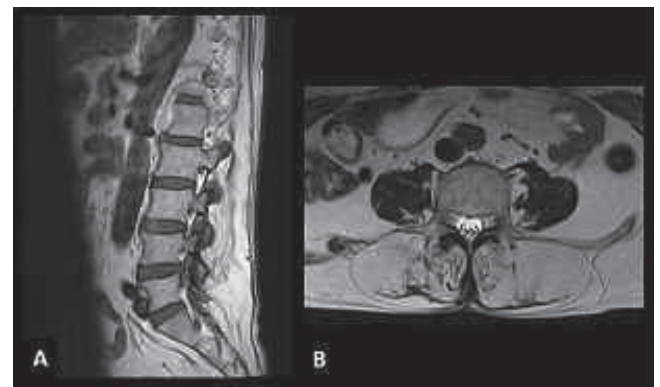


Figura 1 – Ressonância magnética da região toracolombar, com lipossustituição significativa da musculatura paravertebral da região lombar. (A) corte sagital na seqüência T1 e (B) corte axial na seqüência T2, mostrando acentuado aumento do tecido adiposo na constituição da musculatura paravertebral, caracterizado por aumento de sinal nas seqüências T1 e T2, com raras fibras musculares remanescentes, as quais estão representadas por finas imagens lineares de isossinal.

melhora discreta da força muscular e da postura. Delcey et al.¹¹ relataram uma série de sete casos de camptocormia; quatro dos pacientes cursavam com dermatomiosite/polimiosite e foram tratados à base de corticosteroide, imunoglobulina intravenosa humana ou ciclosporina, com melhora da camptocormia em três casos. Em nosso caso, o paciente apresenta história crônica de polimiosite cursando com camptocormia, comprometendo sua qualidade de vida.

As opções terapêuticas para a camptocormia são limitadas e frequentemente pouco eficazes. O tratamento de escolha inclui controle da doença de base, uso de órteses e fisioterapia. Nos casos secundários à miopatia inflamatória, há relatos de melhora com corticosteroides e imunoglobulina humana.¹⁵ Em nosso paciente, o tratamento instituído não levou à melhora do quadro de camptocormia, apesar da estabilização da miopatia. A camptocormia, portanto, pode ser considerada uma seqüela da miopatia inicial que talvez fosse evitada com tratamento agressivo precoce.

Em síntese, sendo as miopatias inflamatórias doenças sistêmicas, devemos lembrar que pode ocorrer o envolvimento sistêmico da musculatura esquelética, incluindo a musculatura paravertebral dos segmentos lombossacro da coluna vertebral, com repercussões biomecânicas desse acometimento. No presente caso, a camptocormia pode ser consequência biomecânica da fraqueza da musculatura paravertebral.

REFERÊNCIAS

1. Azher SN, Jankovic J. Camptocormia. Pathogenesis, classification, and response to therapy. *Neurology*. 2005;65(3):355-9.
2. Brodie BC. Pathological and surgical observations on the diseases of the joints. London: Longman; 1818, p. 276.
3. Djaldetti R, Mosberg-Galili R, Sroka H, Merims D, Melamed E. Camptocormia (bent spine) in patients with Parkinson's disease – characterization and possible pathogenesis of an unusual phenomenon. *Mov Disord*. 1999;14(3):443-7.
4. Reichel G, Kirchofer U, Stenner A. Camptocormia – segmental dystonia. Proposal of a new definition for an old disease. *Nervenarzt*. 2000;72(4):1011-6.
5. Laroche M, Delisle MB, Aziza R, Lagarrigue J, Mazieres B. Is camptocormia a primary muscular disease? *Spine*. 1995;20(9):1011-16.
6. Loh LM, Hum AY, Teoh HL, Lim EC. Graves' disease associated with spasmodic truncal flexion. *Parkinsonism Relat Disord*. 2005;11(2):117-9.
7. Hund E, Keckl R, Goebel H, Meinck HM. Inclusion body myositis presenting with isolated erector spine paresis. *Neurology*. 1995;45(5):993-4.
8. Shinjo SK, Torres SCR, Radu AS. Camptocormia: a rare axial myopathy disease. *Clinics*. 2008;63(3):416-7.
9. Gómez-Puerta JA, Peris P, Grau JM, Martínez MA, Guañabens N. Camptocormia as a clinical manifestation of mitochondrial myopathy. *Clin Rheumatol*. 2007;26(6):1017-9.
10. Kuo SH, Vullaganti M, Jimenez-Shaled J, Kwan JY. Camptocormia as a presentation of generalized inflammatory myopathy. *Muscle Nerve*. 2009;40(6):1059-63.
11. Delcey V, Hachulla E, Michon-Pasturel U, Queyrel V, Hatron PY, Boutry N, et al. Camptocormia: a sign of axial myopathy. Report of 7 cases. *Rev Med Interne*. 2002;23(2):144-54.
12. Laroche M, Cintas P. Bent spine syndrome (camptocormia): a retrospective study of 63 patients. *Joint Bone Spine*. 2010;77(6):593-6.
13. Umapathi T, Chaudhry V, Comblath, Drachman D, Griffin J, Kuncl R. Head drop and camptocormia. *J Neurol Neurosurg Psychiatry*. 2002;73(1):1-7.
14. Haig AJ, Tong HC, Kendall R. The bent spine syndrome: myopathy biomechanics symptoms. *Spine J*. 2006;6(2):190-4.
15. Dominick J, Sheean G, Schleimer J, Wixom C. Response of the dropped head/bent spine syndrome to treatment with intravenous immunoglobulin. *Muscle Nerve*. 2006;33(1):824-6.