



# REVISTA BRASILEIRA DE REUMATOLOGIA

www.reumatologia.com.br



## Relato de caso

# Síndrome da ceratomalácia (Corneal Melting) periférica na artrite psoriásica tratada com adalimumabe<sup>☆</sup>



Juan Pablo Restrepo<sup>a,\*</sup>, Luis Fernando Medina<sup>b</sup> e María del Pilar Molina<sup>c</sup>

<sup>a</sup> Universidade do Quindío, Armenia, Colômbia

<sup>b</sup> Universidade do Vale, Cali, Vale do Cauca, Colômbia

<sup>c</sup> Colsalud, Armenia, Colômbia

### INFORMAÇÕES SOBRE O ARTIGO

#### Histórico do artigo:

Recebido em 5 de junho de 2013

Aceito em 21 de outubro de 2013

On-line em 5 de outubro de 2014

#### Palavras-chave:

Perfuração da córnea

Artrite psoriásica

Adalimumabe

### R E S U M O

A síndrome do corneal melting periférica é uma rara condição imune caracterizada por afinamento da margem da córnea e, às vezes, perfuração. Está associada a doenças reumáticas e não reumáticas. Poucos casos de síndrome do corneal melting periférica foram relatados em pacientes com psoríase. A patogênese não foi completamente entendida, mas as metaloproteínases podem ter papel patogênico. A terapia Anti-TNF diminuiu os níveis de metaloproteínases na pele e no sangue em psoríase. Reportamos o caso de um homem de 61 anos com síndrome do corneal melting periférica associada à artrite psoriásica que recebeu adalimumabe para controlar a inflamação na pele e no olho. Pelo que sabemos, este é o primeiro caso de síndrome do corneal melting periférica em artrite psoriática tratado com adalimumabe mostrando evolução nas lesões cutâneas e cura total da perfuração da córnea em três meses.

© 2013 Elsevier Editora Ltda. Todos os direitos reservados.

### Peripheral corneal melting syndrome in psoriatic arthritis treated with adalimumab

#### A B S T R A C T

Peripheral corneal melting syndrome is a rare immune condition characterized by marginal corneal thinning and sometimes perforation. It is associated with rheumatic and non-rheumatic diseases. Few cases of peripheral corneal melting have been reported in patients with psoriasis. The pathogenesis is not fully understood but metalloproteinases may play a pathogenic role. Anti-TNF therapy has shown to decrease skin and serum metalloproteinases levels in psoriasis. We report a 61-year-old man with peripheral corneal melting syndrome associated with psoriatic arthritis who received Adalimumab to control skin and

#### Keywords:

Corneal perforation

Psoriatic arthritis

Adalimumab

<sup>☆</sup> O caso foi originado no Serviço Ocidental de Saúde, setor de Reumatologia, Cali, Colômbia.

\* Autor para correspondência.

E-mail: [jprestrepo@lycos.com](mailto:jprestrepo@lycos.com) (J.P. Restrepo).

<http://dx.doi.org/10.1016/j.rbr.2013.10.007>

0482-5004/© 2013 Elsevier Editora Ltda. Todos os direitos reservados.

ocular inflammation. To our knowledge, this is the first case report of peripheral corneal melting syndrome in psoriatic arthritis treated with Adalimumab showing resolution of skin lesions and complete healing of corneal perforation in three months.

© 2013 Elsevier Editora Ltda. All rights reserved.

## Introdução

A síndrome do corneal melting periférico (PCMS – *peripheral corneal melting syndrome*) ou da ceratomalácia periférica é uma condição imune rara, caracterizada por diminuição de espessura da córnea marginal e, algumas vezes, perfuração. Associa-se a doenças reumáticas e não reumáticas. A lista inclui artrite reumatoide, síndrome de Sjögren, lúpus eritematoso sistêmico, granulomatose de Wegener, poliangiíte microscópica, uso de anti-inflamatórios não esteroidais, gravidez e psoríase. As manifestações oculares de psoríase são raras e extensas. A psoríase pode afetar as pálpebras, a conjuntiva, a córnea e o trato uveal anterior. A patogênese da PCMS ainda não foi inteiramente esclarecida, mas as metaloproteinases podem desempenhar um papel patogênico. Demonstra-se que a terapia anti-TNF diminui os níveis de metaloproteinases na pele e no sangue na psoríase e na artrite psoriásica. Publicamos o caso de um homem de 61 anos com síndrome da ceratomalácia periférica associada à psoríase e que recebeu adalimumabe para controlar a inflamação cutânea e ocular. Dentro do que sabemos, este é o primeiro relato de caso de PCMS em artrite psoriásica tratado com adalimumabe.

## Relato de caso

Um homem de 61 anos foi encaminhado a nosso serviço de reumatologia em outubro de 2010 com história de 4 meses de visão embaçada à esquerda, fotofobia e olho vermelho e doloroso. Tinha psoríase em placas crônica há 6 anos com artrite e uveíte.

O exame oftalmológico revelou perfuração paracentral inferior esquerda. O teste de Schirmer foi de 5 mm/5 minutos, e o exame à lâmpada de fenda não mostrou células na câmara anterior. Devido à gravidade do caso, ele foi tratado com cola de cianoacrilato (fig. 1) e atropina tópica, prednisona mais fenilefrina, carboximetilcelulose e ciprofloxacino.

A avaliação reumatológica mostrou dedos em pescoço de cisne com desvio ulnar e limitação irreversível da amplitude de movimento sem sinais inflamatórios. O exame físico também revelou extensas placas de psoríase envolvendo o tronco e as extremidades superiores e inferiores.

Hemograma, glicemia, provas de função hepática e PCR estavam normais, a creatinina era de 1,44 mg/dL (< 1 mg/dL) e a ureia era de 8,3 mg/dL, sendo a velocidade de hemossedimentação de 32 mm/h. Fator reumatoide, anti-CCP, fatores antinucleares, anti-Ro, anti-La, anti-SM, anti-RNP e HLA-B27 eram negativos. A radiografia das mãos mostrou a típica deformidade “pencil-in-cup” (lápiz no porta-lápiz).

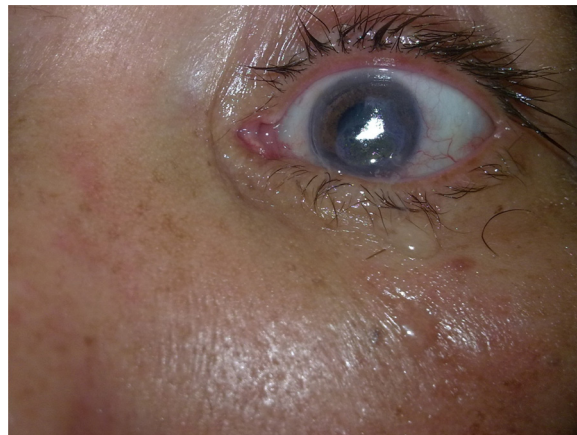


Figura 1 – Perfuração paracentral inferior esquerda ocluída com cola de cianoacrilato.

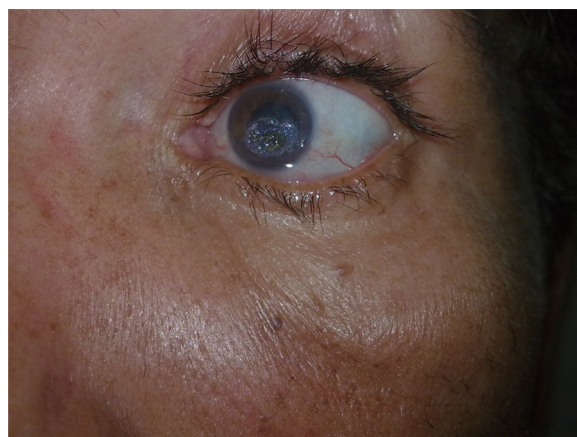


Figura 2 – Degradação da cola de cianoacrilato depois de se completar o fechamento da perfuração da córnea.

Duas semanas depois de ocorrida a PCMS, iniciamos 80 mg de adalimumabe, seguidos por 40 mg a cada duas semanas, administrado por via subcutânea, e houve resolução das lesões cutâneas e completo fechamento da perfuração da córnea em 3 meses (fig. 2).

## Discussão

A síndrome do “derretimento” da córnea (ceratomalácia) é doença rara que consiste em diminuição da espessura da córnea com ulceração que, às vezes, leva à perfuração<sup>1</sup> Associa-se mais comumente à artrite reumatoide, seguida pela granulomatose de Wegener e poliangiíte microscópica respectivamente<sup>2</sup> Outras causas incluem síndrome de

**Tabela 1 – Resumo de quatro casos de PCMS associada à psoríase<sup>1,8</sup>**

Caso	Gênero	Idade	Localização da Perfuração	Artrite	Tipo da psoríase
1	Feminino	62	Periférica	+	Pustular
2	Masculino	70	Periférica	-	Placas
3	Feminino	83	Periférica	-	Placas
4	Masculino	61	Periférica	+	Placas

Sjögren,<sup>3</sup> lúpus eritematoso sistêmico,<sup>4</sup> anti-inflamatórios não esteroidais tópicos,<sup>5</sup> gravidez,<sup>6</sup> poliartrite nodosa e psoríase.<sup>7</sup>

A psoríase afeta quase todas as camadas do olho em aproximadamente 10% dos casos. As características oftalmológicas consistem em opacidades da córnea, conjuntivite, ceratite superficial, iridociclite crônica, uveíte e olho seco.<sup>8</sup> A PCMS começa com ulceração e derretimento da córnea; sem um tratamento rápido e apropriado, o paciente pode apresentar perfuração e finalmente perda da visão e da integridade do bulbo do olho. A doença pode ser classificada por localização anatômica – central e periférica – ou por mecanismo patogênico: inflamatória e não inflamatória. Foram relatados quatro casos, incluindo o nosso (tabela 1).

A patogênese da PCMS ainda não foi esclarecida. Ela pode ser iniciada por fatores locais, incluindo vasculite oftálmica, doença da superfície ocular, como a infecção da córnea, e síndrome seca. Encontra-se aumento dos níveis de metaloproteínas da matriz 1, 2, 3 e 9 nos espécimes de córnea derretida.<sup>9</sup> A produção de metaloproteínas pode degradar componentes da membrana basal da córnea, levando à ulceração e finalmente à perfuração. Faz sentido o tratamento com adalimumabe, já que a terapia anti-TNF tem demonstrado diminuir a expressão de metaloproteínas na pele e no sangue de pacientes com artrite e artrite psoriásica.<sup>10,11</sup> O tratamento local da PCMS consiste no uso de cola de cianoacrilato, que pode efetivamente vedar pequenas perfurações de córnea pequenas (< 3 mm de diâmetro) e não complicadas, e a duração média para a cola permanecer *in situ* é de 45 a 72 dias.<sup>12</sup>

Finalmente, acreditamos que, apesar de ser rara a PCMS na psoríase e na artrite psoriásica, o papel das metaloproteínas na destruição da córnea sugere que essa complicação, durante a evolução da artrite psoriásica, poderia ser uma associação causal. São necessárias mais pesquisas para determinar se o uso de terapia anti-TNF poderia ser útil para acelerar o fechamento da córnea com PCMS na artrite psoriásica.

### Conflitos de interesse

Os autores declaram não haver conflitos de interesse.

### BIBLIOGRAFIA

- Boss J, Peachey R, Easty D, Thomsitt J. Peripheral corneal melting syndrome in association with psoriasis: a report of two cases. *Br Med J (Clin Res Ed)*. 1981;282:609-10.
- McKibbin M, Isaacs J, Morrell A. Incidence of corneal melting in association with systemic disease in the Yorkshire Region, 1995-7. *Br J Ophthalmol*. 1999;83:941-3.
- Vivino F, Minerva P, Huang C, Orlin S. Corneal melt as the initial presentation of primary Sjögren's syndrome. *J Rheumatol*. 2001;28:379-82.
- Chen H, Cheng J, Hsiao CH, Ma D. Systemic lupus erythematosus presenting as corneal perforation. *Tzu Chi Med J*. 2009;21:169-71.
- Flach A. Corneal melts associated with topically applied nonsteroidal anti-inflammatory drugs. *Trans Am Ophthalmol Soc*. 2001;99:205-10.
- Arya S, Malik A, Gupta S, Gupta H, Sood S. Spontaneous corneal melting in pregnancy: a case report. *J Med Case Reports*. 2007;1:143.
- Paroli M, Speranza S, Marino M, Pivetti-Pezzi P. Paracentral corneal in a patient with Vogt-Koyanagi-Harada's syndrome, psoriasis, and Hashimoto's thyroiditis. *Ocul Immunol Inflamm*. 2003;11:309-13.
- Varma S, Woboso A, Lane C, Holt P. The peripheral corneal melting syndrome psoriasis: coincidence or association? *Br J Dermatol*. 1999;141:344-6.
- Brejchova K, Liskova P, Cejkova J, Jiroska K. Role of matrix metalloproteinases in recurrent corneal melting. *Exp Eye Res*. 2010;90:583-90.
- Cordiali-Fei P, Trento E, D'Agosto G, Bordignon V, Mussi A, Ardigò M, et al. Effective therapy with anti-TNF-alpha in patients with psoriatic arthritis is associated with decreased levels of metalloproteinases and angiogenic cytokines in the sera and skin lesions. *Ann N Y Acad Sci*. 2007;1110:578-89.
- Cordiali-Fei P, Trento E, D'Agosto G, Bordignon V, Mussi A, Ardigò M, et al. Decreased levels of metalloproteinase-9 and angiogenic factors in skin lesions of patients with psoriatic arthritis after therapy with anti-TNF-alpha. *J Autoimmune Dis*. 2006;3:5.
- Chan S, Boisjoly H. Advances in the use of adhesives in ophthalmology. *Curr Opin Ophthalmol*. 2004;15:305-10.