



# REVISTA BRASILEIRA DE REUMATOLOGIA

www.reumatologia.com.br



## Relato de caso

### Evolução clínica da doença de Behçet em paciente com atraso do diagnóstico e seguimento radiológico dos trombos com angiotomografia computadorizada: seguimento por 5 anos durante tratamento imunossupressor



### Clinical course of Behcet's disease in a patient with delayed diagnosis and radiological follow-up of the thrombi with computed tomography angiography: a five-year follow-up under immunosuppressive treatment

Muhammet Cinar<sup>a,\*</sup>, Sedat Yilmaz<sup>a</sup>, Sinan Akay<sup>b</sup>, Ugur Bozlar<sup>b</sup> e Ayhan Dinc<sup>a</sup>

<sup>a</sup> Gulhane Military Medical Academy School of Medicine, Division of Rheumatology, Ankara, Turquia

<sup>b</sup> Gulhane Military Medical Academy School of Medicine, Department of Radiology, Ankara, Turquia

#### INFORMAÇÕES SOBRE O ARTIGO

Histórico do artigo:

Recebido em 23 de março de 2013

Aceito em 12 de agosto de 2013

On-line em 5 de outubro de 2014

#### Introdução

A doença de Behçet (DB) é uma doença inflamatória crônica de etiologia desconhecida.<sup>1</sup> O diagnóstico é feito com base na combinação dos achados clínicos; portanto, não é raro o atraso do diagnóstico. Algumas vezes, descobre-se o envolvimento cardiovascular e pulmonar antes de se fazer o diagnóstico de DB. Tais manifestações podem colocar a vida em risco, e a falta de diagnóstico da DB, em tal paciente, pode ser muito séria.<sup>2-4</sup> Neste trabalho, descrevemos uma paciente com DB diagnosticada tardiamente, que apresentava trombos intracardíacos, na

veia cava superior e bilateralmente nas artérias pulmonares. Usamos a angiotomografia computadorizada (ATC) para estudar a evolução do desenvolvimento dos trombos a partir do momento do diagnóstico inicial e durante todo o tratamento. Nesse aspecto, esta é a primeira publicação a usar a ATC para explorar a evolução, no longo prazo, de trombos intracardíacos, na veia cava superior e bilaterais nas artérias pulmonares.

#### Relato de caso

Nossa paciente é uma mulher que tinha 27 anos na ocasião do diagnóstico, e sua primeira queixa foi febre, que

\* Autor para correspondência.

E-mail: [muhcinar@hotmail.com](mailto:muhcinar@hotmail.com) (M. Cinar).

<http://dx.doi.org/10.1016/j.rbr.2013.08.004>

0482-5004/© 2014 Elsevier Editora Ltda. Este é um artigo Open Access sob uma licença CC BY-NC-ND (<http://creativecommons.org/licenses/by-nc-nd/4.0/>).

começou em janeiro de 2005. Antes disso, havia apresentado lesões aftosas, mas não havia procurado atendimento médico. Em abril de 2005, investigações revelaram níveis elevados de reagentes de fase aguda, incluindo velocidade de hemossedimentação (VHS) e o nível da proteína C-reativa (PCR); os valores foram de 38 mm/h e 149 mg/L respectivamente. Ela foi internada naquela ocasião. Ao exame físico, foram detectadas múltiplas úlceras aftosas orais. Embora a DB fosse considerada no diagnóstico diferencial, não recebeu o diagnóstico da doença porque estavam ausentes outros sinais de DB. De fato, ela apresentava uma úlcera genital, mas, infelizmente, não foi mencionada ao médico, e a genitália não foi examinada. Foram realizados exames exaustivos para procurar a etiologia da febre; foram consideradas todas as etiologias infecciosas, autoimunes e malignas. A ecocardiografia revelou massa cardíaca com 24 × 13 mm na parede lateral do ventrículo direito. Isso foi confirmado pela ressonância magnética (RM) cardíaca; ficou evidente, na cavidade do ventrículo direito, massa de partes moles medindo 25 × 40 × 40 mm. As principais características dessa massa de partes moles foram seu caráter parcialmente móvel durante a sístole e a diástole, iso-hipointenso de acordo com o tecido miocárdico e sem realce ao contraste. Inicialmente, suspeitou-se de um trombo cardíaco. Realizada a biópsia, não foi diagnóstica. Subsequentemente, a paciente apresentou os primeiros episódios de dor pleurítica e hemoptise. Foi realizada cintilografia pulmonar de ventilação/perfusão; ficou evidente a perda de perfusão em múltiplos segmentos de ambos os pulmões. Foram procurados possíveis focos de trombose e causas de trombofilia. Ela era heterozigótica para a mutação G-A20210 da protrombina, mas não havia mutação do gene V Leiden, nem do MTHFR. O tempo de tromboplastina parcial ativada e os níveis de anticoagulante do lúpus, proteína C, proteína S, antitrombina III, anticorpos anticardiolipina, anticorpos anti-beta-2-glicoproteína e homocisteína eram todos normais.

Um mês mais tarde, foi biopsiada a massa ventricular direita mais uma vez, e se verificou que continha apenas fibras musculares cardíacas normais e tecido adiposo. Ocorreu nova hemoptise depois da biópsia e persistiu por aproximadamente uma semana. Foi então realizada a ATC pulmonar e ficou evidente uma falha de enchimento hipodensa no ventrículo direito e na artéria pulmonar direita (fig. 1 A1, B1). Portanto, começou-se a terapia com anticoagulante (heparina com baixo peso molecular, seguida por varfarina).

Em setembro de 2005, enquanto ainda em uso de terapia com anticoagulante, a paciente foi hospitalizada com febre, tosse, edema cervical e facial, dispneia e palpitações. Ao exame físico, ela tinha febre (38,5 °C), estase jugular bilateral, edema facial e cervical, osteofoliculite e eritema nodoso na região pré-tibial direita. Além disso, foram observadas duas cicatrizes de úlceras genitais e aftas orais. Foi positivo o teste para o antígeno leucocitário humano B51, e o teste de patergia foi negativo, de modo que se fez o diagnóstico de DB. A ATC pulmonar foi realizada novamente. O trombo intracardiaco (TIC) observado anteriormente se manteve inalterado, mas agora ficaram evidentes dilatações de 2 cm do ramo ascendente e de 2,5 cm do ramo descendente da artéria pulmonar direita, junto com uma dilatação de 3 cm do ramo descendente da artéria pulmonar esquerda. Todas as

dilatações se associaram à presença de trombos murais. Igualmente, a veia braquiocefálica direita e a veia cava superior não puderam ser visualizadas em razão de trombose. Os achados clínicos que se desenvolveram ao longo do período de nove meses antes do tratamento subsequente são mostrados em ordem cronológica (tabela 1).

Em primeiro lugar, a terapia com varfarina foi descontinuada porque era possível que estivessem presentes um aneurisma e arterite na artéria pulmonar. Foi administrada metilprednisolona (1 g/dia por 3 dias), seguida por prednisolona oral em dose de 1 mg/kg/dia. Foi iniciado um pulso de 1 g de ciclofosfamida (CIC) e, daí em diante, foi realizado mensalmente. A prednisolona foi reduzida gradualmente 4 semanas mais tarde. Os sintomas foram aliviados e o nível da PCR e da VHS caiu ao normal. A hemoptise diminuiu gradualmente e depois desapareceu.

Em novembro de 2005, a paciente foi reavaliada por ATC pulmonar. Persistiam os trombos na região intracardiaca, na veia cava superior (fig. 1 D2) e em ambas as artérias pulmonares. Múltiplas veias intercostais colaterais, que drenam a veia ázigos, estavam servindo para drenar as extremidades superiores. Foi observada uma falha de enchimento no ramo descendente da artéria pulmonar esquerda (fig. 1 C2). Isso criou uma dilatação na parede do vaso, o que se associou a um realce mínimo por contraste intraluminal. No entanto, isso não foi considerado um aneurisma. Em setembro de 2005, o laudo de um aneurisma na artéria pulmonar foi revisto e reclassificado como dilatação da parede causada por trombo intraluminal.

Onze meses mais tarde, enquanto ainda submetida ao tratamento mensal com CIC, ocorreram febre e calafrios novamente, com elevação da VHS e da PCR (37 mm/h e 51 mg/L respectivamente). Assim sendo, foi acrescentada alfa-interferona (5 UM três vezes por semana) à terapia, e a dose de prednisolona foi aumentada para 1 mg/kg/dia. A paciente recebeu um total de 15 g de CIC ao longo de um período de 18 meses. A terapia com interferona foi continuada por aproximadamente 11 meses. A seguir, foi começado um esquema com 150 mg/dia de azatioprina e 100 mg/dia de ácido acetilsalicílico. Na ocasião em que foi redigido este original, a paciente permanecia em tratamento e não haviam reaparecido os sinais e sintomas já relatados.

A ATC pulmonar foi usada para seguir os trombos na região intracardiaca, nas artérias pulmonares e na veia cava superior. O trombo no ventrículo direito tinha diminuído de tamanho em 2008 (fig. 1 A2). Em 2010, 5 anos depois da ATC inicial, o tamanho do trombo no ventrículo direito (e sua parte calcificada) estava ainda mais reduzido (fig. 1 A3). O trombo da artéria pulmonar permanecia visível nas imagens da ATC em 2008 e 2010. Em comparação com o exame realizado em 2005, a ATC revelou que os trombos da artéria pulmonar no lobo intermediário direito (fig. 1 B1, B2, B3) e na artéria pulmonar do lobo inferior esquerdo (fig. 1 C1, C2, C3) diminuíram de tamanho com o passar do tempo. Nas ATCs realizadas em 2008 e 2010, permanecia inalterada a trombose na veia cava superior no corte cranial da drenagem da veia ázigos (fig. 1 D2, D3, D4). Não foram observados novos trombos na ATC pulmonar de controle. Atualmente, não existem evidências clínicas nem laboratoriais da presença de doença ativa.

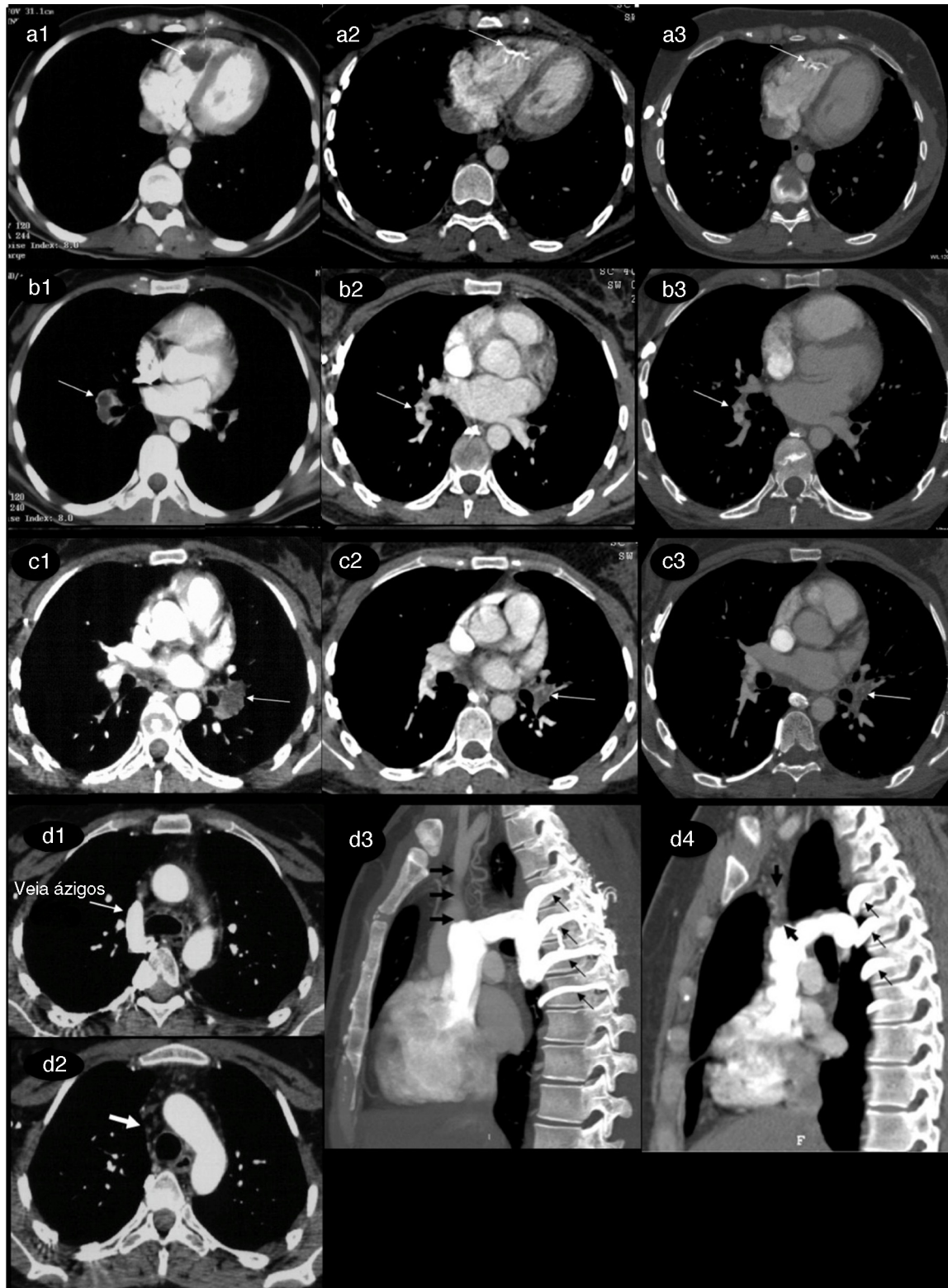


Figura 1 – Angiotomografia computadorizada (ATC) de cinco anos para controle dos trombos na região intracardiaca, na veia cava superior e em ambas as arterias pulmonares.

**Tabela 1 – Evolução clínica da doença de Behçet em uma paciente com atraso do diagnóstico e tratamento**

Achados clínicos	Dez. 2004	Jan. 2005	Março 2005	Abril 2005	Mai 2005	Junho 2005	Set. 2005
Úlcera genital	+	-	-	-	-	-	-
Lesão aftosa oral <sup>a</sup>		+	+	+	+	+	+
Febre		+	+	+	+	+	+
Palpitação			+	+	+	+	+
Trombo intracardíaco				+	+	+	+
Dor torácica pleurítica					+	+	+
Hemoptise					+	+	+
Tosse					+	+	+
Trombo na artéria pulmonar						+	+
Cicatrizes de úlceras genitais <sup>b</sup>							+
Eritema nodoso							+
Lesões de pele acneiformes e pseudofoliculares							+
Uveíte			-				-
Edema facial e cervical							+
Estase jugular							+
Teste de patergia			-				-
HLA B51							+
Trombo na veia cava superior							+
Tratamento	-						+
- Antibióticos orais empíricos		+					
- Antibióticos IV			+				
- HBPM, seguida por varfarina						+	-
- Ciclofosfamida e corticosteroide							+

HBPM, heparina com baixo peso molecular.

<sup>a</sup> Ela já apresentava essas lesões antes, mas eram raras.

<sup>b</sup> Não examinadas previamente pelo médico.

## Discussão

O relato é sobre uma paciente com DB com complicações sérias, incluindo acometimento cardíaco e vascular. Descrevemos os achados clínicos antes do diagnóstico clínico (portanto, antes do tratamento) e o uso da ATC para controle dos trombos ao longo de 5 anos de tratamento.

A evolução clínica da DB é notavelmente mais grave nos homens. As complicações graves, como acometimento vascular, neurológico e pulmonar, bem como a mortalidade, estão mais relacionadas ao gênero masculino.<sup>5</sup> Aqui, as complicações potencialmente letais desenvolvidas durante a avaliação diagnóstica não foram fatais. Ainda não se sabe por que as mulheres com complicações graves têm mortalidade inferior à dos homens. Como mecanismo, pode-se considerar que os estrogênios suprimam as atividades próinflamatórias do endotélio vascular e dos neutrófilos.<sup>6</sup> Alternativamente, a testosterona pode aumentar a funcionalidade dos neutrófilos, especialmente nos homens.<sup>7</sup>

Tromboflebite e trombose em grandes vasos são manifestações comuns do acometimento vascular em pacientes com DB, enquanto os TICs são extremamente raros.<sup>1</sup> Como em nosso caso, as complicações pulmonares e cardíacas frequentemente coexistem.<sup>1,8</sup> Febre, hemoptise, dispneia e tosse são sintomas de apresentação comuns.<sup>8</sup> A frequência de tais complicações pode ser subestimada porque a apresentação clínica dos TICs é inespecífica na maioria dos pacientes.

No diagnóstico diferencial de DB com trombose venosa e envolvimento pulmonar, deve ser considerada a Síndrome de Hughes-Stovin (SHS). Os achados clínicos, radiológicos e

histopatológicos da SHS e da DB se sobrepõem significativamente. A SHS é um transtorno muito raro caracterizado por tromboflebite e pela presença de múltiplos aneurismas pulmonares e/ou brônquicos. Os pacientes com SHS geralmente apresentam tosse, dispneia, febre, dor torácica e hemoptise; esses sintomas também ficam evidentes nos pacientes com DB. Especificamente, o grau de envolvimento pulmonar costuma ser idêntico nos pacientes com ambas as doenças. Na verdade, a SHS tem sido considerada uma variante da DB ou uma forma incompleta da doença. No entanto, achados associados especificamente à DB incluem ulceração genital recorrente, lesões oculares, lesões na pele, irite, artralgia e um teste de patergia positivo; isso ajuda a distinguir DB da SHS.<sup>9</sup>

Fatores trombofílicos são expressos em alguns pacientes com DB e podem contribuir para a formação de trombos. Em nossa paciente, foi detectada a mutação heterozigótica do gene G-A 20210 da protrombina. Vale ressaltar que se tem relatado TIC associado à trombose venosa profunda e à trombose da veia cava em 50% e 22% dos casos de DB respectivamente.<sup>10</sup> Não encontramos evidências de trombose venosa profunda à ultrassonografia Doppler. Nos pacientes com TIC associado à DB, deve ser investigada a presença de embolia e/ou trombo pulmonar, mesmo que não se detecte trombose venosa.

A associação de uma síndrome trombótica da veia cava superior com TIC não é comum nos pacientes com DB. No entanto, a incidência de embolia e/ou trombo pulmonar é alta em pacientes com DB que também apresentam TIC.<sup>1,8</sup> A presença, ao mesmo tempo, de TIC, síndrome trombótica da veia cava superior e trombo/embolia da artéria pulmonar é extremamente rara nos pacientes com DB; somente



cinco casos (incluindo o presente) foram descritos na literatura. Algumas vezes, é difícil distinguir TCI, vegetações e tumores na ecocardiografia. No entanto, tais distinções são importantes porque os tratamentos e prognósticos diferem. A tomografia computadorizada e a RM podem ser os melhores métodos para investigar a extensão dos acometimentos, como em nosso caso.<sup>1,8</sup> De igual modo, embora as biópsias da massa no ventrículo direito não fossem diagnósticas para nossa paciente, elas nos permitiram excluir mixoma, fibrose endomiocárdica e endocardite.<sup>11</sup>

Hemoptise e febre são os sintomas mais comuns de acometimento da artéria pulmonar na DB.<sup>12</sup> A hemoptise pode ser causada por aneurismas pulmonares e/ou arterite pulmonar. Em nosso caso, não se detectou aneurisma e, desse modo, consideramos que a hemoptise fosse causada por arterite pulmonar. A confirmação da causa da hemoptise, em um paciente com DB, é essencial para orientar a escolha do tratamento apropriado.<sup>11</sup> A hemoptise nos fez descontinuar a terapia com anticoagulante.

Independentemente do local de envolvimento orgânico da DB, o objetivo do tratamento é prevenir lesão irreversível, que ocorre principalmente nas primeiras fases da doença. Desse modo, é importante o diagnóstico precoce.<sup>11</sup> Em nosso caso, o diagnóstico foi feito aproximadamente 9 meses depois do início dos sintomas; isso atrasou o início da terapia imunossupressora. Ainda não surgiu consenso sobre o tratamento de doenças dos grandes vasos (com trombos) e TIC em pacientes com DB.<sup>13</sup> Têm sido usadas várias modalidades de tratamento, inclusive cirurgia, medicamentos imunossupressores e anticoagulação, tratamentos antiplaquetários e terapia trombolítica.<sup>10</sup> No entanto, nenhum estudo controlado avaliou a eficácia dos vários esquemas terapêuticos, e as atuais recomendações se baseiam apenas em consenso parcial ou em estudos observacionais.

A terapia trombolítica intravenosa pode ser considerada para pacientes com DB e TIC e trombos disseminados, mas sem aneurismas na artéria pulmonar.<sup>8</sup> É importante enfatizar que, se houver suspeita de uma embolia pulmonar em um paciente com DB, não se deve começar anticoagulante nem tratamento trombolítico antes que a ATC confirme que não existam aneurismas; tal tratamento estaria associado a alto risco de hemorragia se estiverem presentes aneurismas. A forma de oclusão da artéria pulmonar vista em pacientes com DB difere das embolias pulmonares clássicas, porque as oclusões da DB representam principalmente trombos *in situ*, complicando vasculite subjacente, o que também pode resultar em infarto, hemorragia, hemoptise e formação de aneurismas da artéria pulmonar.<sup>8,14</sup> Como a hemoptise foi evidente, e como era possível que estivesse presente uma trombose *in situ* nas artérias pulmonares, evitamos o uso de terapia trombolítica.

Depois da remoção cirúrgica do TIC, ele recorre em alguns pacientes com DB, apesar da prescrição de terapia com heparina. Isso enfatiza o risco de que a DB possa piorar com a cirurgia. Portanto, para evitar a cirurgia, devem ser dados imunossupressores.<sup>10,13,15,16</sup> Metilprednisolona em alta dose e CIC devem ser o tratamento de escolha. A alfainterferona deve ser dada se os sintomas não se resolverem rapidamente.<sup>11,15,17</sup>

Inicialmente, usamos pulsos de metilprednisolona, e continuamos com CIC mensalmente (15 g no total) e 1 mg/kg/dia

de prednisolona. Onze meses mais tarde, foi acrescentada a alfainterferona, por causa da recorrência da febre e da hemoptise; esta foi dada por 11 meses. Depois, continuamos com a azatioprina.

Uma característica notável deste relato de caso é que as complicações não desapareceram completamente, apesar da terapia imunossupressora (fig. 1 A, B, C, D). Corticosteroides e imunossupressores, não obstante, podem ser benéficos, particularmente se dados em uma fase inicial do desenvolvimento das complicações, antes que o dano irreversível se desenvolva.<sup>10,13</sup>

Concluindo, o uso da técnica não invasiva da ATC é valioso no diagnóstico e seguimento dos pacientes com DB que apresentam trombos intracardíacos e nos grandes vasos. Sugerimos que, no diagnóstico diferencial de pacientes com TIC e febre, tenha-se em mente a DB. É essencial a familiaridade com as características radiológicas e clínicas da DB para garantir um diagnóstico precoce acurado e um tratamento rápido.

Em 2005 (A1), a ATC revelou um grande trombo hipodenso no ventrículo direito (seta). Em 2008 (A2), o trombo havia diminuído de tamanho e estava parcialmente calcificado, e tal redução de tamanho continuou até 2010 (A3).

Em 2005 (B1), eram evidentes as falhas de enchimento intraluminais na artéria pulmonar do lobo intermediário direito (seta). Em 2008 (B2) e 2010 (B3), era evidente um trombo nessa região, mas se tornou progressivamente menor.

Em 2005 (C1), eram evidentes as falhas de enchimento na artéria pulmonar do lobo inferior esquerdo. Em 2008 (C2) e 2010 (C3), era evidente um trombo nessa região, mas se tornou progressivamente menor.

Em 2005 (D1, D2), era evidente a trombose na veia cava superior (seta branca espessa), e as extremidades superiores drenavam para a VCS por meio da veia ázigos (seta branca fina). Em 2008 (D3), a ATC coronal revelou trombose na veia cava superior (seta preta espessa). As extremidades superiores drenavam para a VCS por meio da circulação colateral e das veias intercostais (setas pretas finas). Em 2010 (D4), a ATC MIP (Projeção de Intensidade Máxima) realizada no mesmo nível que a ATC de 2008 revelou pouca alteração ocorrida. Era muito aparente que múltiplas veias intercostais colaterais (setas pretas finas) drenando a veia ázigos também serviam para drenar as extremidades superiores.

---

## Conflitos de interesse

Os autores declaram não haver conflitos de interesse.

## REFERÊNCIAS

1. Kajiya T, Anan R, Kameko M, Mizukami N, Minagoe S, Hamasaki S, et al. Intracardiac thrombus, superior vena cava syndrome, and pulmonary embolism in a patient with Behcet's disease: a case report and literature review. *Heart Vessels*. 2007;22:278-83.
2. Cocco G, Gasparyan AY. Behcet's Disease: an Insight from a Cardiologist's Point of View. *Open Cardiovasc Med J*. 2010;4:63-70.

3. Vivante A, Bujanover Y, Jacobson J, Padeh S, Berkun Y. Intracardiac thrombus and pulmonary aneurysms in an adolescent with Behcet disease. *Rheumatol Int.* 2009;29:575-7.
4. Chae EJ, Do KH, Seo JB, Park SH, Kang JW, Jang YM, et al. Radiologic and clinical findings of Behcet disease: comprehensive review of multisystemic involvement. *Radiographics.* 2008;28:e31. DOI: 10.1148/rg.e31.
5. Yazici H, Fresko I, Yurdakul S. Behcet's syndrome: disease manifestations, management, and advances in treatment. *Nat Clin Pract Rheumatol.* 2007;3:148-55.
6. Miyamoto N, Mandai M, Suzuma I, Suzuma K, Kobayashi K, Honda Y. Estrogen protects against cellular infiltration by reducing the expressions of E-selectin and IL-6 in endotoxin-induced uveitis. *J Immunol.* 1999;163:374-9.
7. Yavuz S, Ozilhan G, Elbir Y, Tolunay A, Eksioğlu-Demiralp E, Direskeneli H. Activation of neutrophils by testosterone in Behcet's disease. *Clin Exp Rheumatol.* 2007;25:S46-51.
8. Mogulkoc N, Burgess MI, Bishop PW. Intracardiac thrombus in Behcet's disease: a systematic review. *Chest.* 2000;118:479-87.
9. Khalid U, Saleem T. Hughes-Stovin syndrome. *Orphanet J Rare Dis.* 2011;13:6-15.
10. Houman M, Ksontini I, Ben Ghorbel I, Lamloom M, Braham A, Mnif E, et al. Association of right heart thrombosis, endomyocardial fibrosis, and pulmonary artery aneurysm in Behcet's disease. *Eur J Intern Med.* 2002;13:455.
11. Calamia KT, Kaklamanis PG. Behcet's disease: recent advances in early diagnosis and effective treatment. *Curr Rheumatol Rep.* 2008;10:349-55.
12. Uzun O, Akpolat T, Erkan L. Pulmonary vasculitis in behcet disease: a cumulative analysis. *Chest.* 2005;127:2243-53.
13. Hatemi G, Silman A, Bang D, Bodaghi B, Chamberlain AM, Gul A, et al. Management of Behcet disease: a systematic literature review for the European League Against Rheumatism evidence-based recommendations for the management of Behcet disease. *Ann Rheum Dis.* 2009;68:1528-34.
14. Piga M, Puchades F, Mayo I, D'Cruz D. Successful thrombolytic therapy for recurrent right ventricular thrombosis in Behçet's disease. *Clin Exp Rheumatol.* 2010;28:S76-8.
15. Kaneko Y, Tanaka K, Yoshizawa A, Yasuoka H, Suwa A, Satoh T, et al. Successful treatment of recurrent intracardiac thrombus in Behcet's disease with immunosuppressive therapy. *Clin Exp Rheumatol.* 2005;23:885-7.
16. Türsen U, Ulubas B, Kaya TI, Pekdemirt H, İkizoğlu G. Cardiac complications in Behcet's disease. *Clin Exp Dermatol.* 2002;27:651-3.
17. Hamuryudan V, Er T, Seyahi E, Akman C, Tüzün H, Fresko I, et al. Pulmonary artery aneurysms in Behcet syndrome. *Am J Med.* 2004;117:867-70.