



# REVISTA BRASILEIRA DE REUMATOLOGIA

www.reumatologia.com.br



## Relato de caso

# Doença de Whipple manifestada como poliartralgia de difícil diagnóstico: relato de caso e revisão da literatura



## Whipple's disease manifested as difficult-to-diagnose polyarthralgia: a case report and literature review

Guilherme Almeida Rosa da Silva\* e José Soares Pires Neto

Universidade Federal do Estado do Rio de Janeiro (Unirio), Rio de Janeiro, RJ, Brasil

### INFORMAÇÕES SOBRE O ARTIGO

Histórico do artigo:

Recebido em 30 de janeiro de 2014

Aceito em 7 de dezembro de 2014

On-line em 24 de maio de 2015

### Introdução

A doença de Whipple é uma doença sistêmica rara, descrita em 1907 por George Whipple no Johns Hopkins Hospital.<sup>1</sup> Anos mais tarde, em 1961, foi demonstrado ser ocasionada pela bactéria *Tropheryma whipplei*.<sup>2</sup> Trata-se de um organismo intracelular obrigatório, que habita principalmente o trato gastrointestinal e que pela ausência de dados que comprovem o benefício para o hospedeiro pode ser considerado um parasita.<sup>3</sup>

A infecção pela *Tropheryma whipplei* pode ser assintomática ou cursar com quadro clínico de febre, poliartralgia, diarreia, emagrecimento, fadiga, linfonodomegalia, acometimento pulmonar, cardíaco, cutâneo e queixas neurológicas, como miórritmia oculomastigatória, miórritmia oculofacioesquelética, demência e hipertensão intracraniana.<sup>4</sup> É uma apresentação de quadro clínico sistêmico diversificado em doença rara, com ordem de aparecimento dos sintomas

absolutamente variável, que determina diagnóstico extremamente difícil. Sem o tratamento antimicrobiano adequado, a doença culmina invariavelmente em disseminação e morte.<sup>5</sup>

A doença de Whipple tem incidência bem inferior a 1:1.000.000 pessoas e é estimada a ocorrência de 12 casos novos por ano no mundo. Tem uma correlação com deficiências da imunidade celular e HLA DRB1\*13, DQB1\*06 e HLA B27.<sup>6,7</sup> Acomete principalmente homens de meia-idade, em torno dos 50 anos, com relação de 6:1 comparada às mulheres.<sup>8</sup> As queixas de poliartralgia migratória geralmente precedem o quadro de diarreia em período de anos.<sup>9</sup>

Este artigo tem como objetivo fazer revisão bibliográfica a partir da descrição de um caso marcado por poliartralgia de difícil definição etiológica e de investigação arrastada cuja conclusão diagnóstica foi a doença de Whipple. O paciente cujo caso foi relatado neste estudo consentiu a publicação e o Comitê de Ética em Pesquisa do Hospital Gaffrée e Guinle determinou parecer favorável à feitura do estudo sob o número 631.797.

\* Autor para correspondência.

E-mail: [drguialmeida@gmail.com](mailto:drguialmeida@gmail.com) (G.A. Silva).

<http://dx.doi.org/10.1016/j.rbr.2014.12.014>

0482-5004/© 2015 Elsevier Editora Ltda. Este é um artigo Open Access sob uma licença CC BY-NC-ND (<http://creativecommons.org/licenses/by-nc-nd/4.0/>).

**Tabela 1 – Resultados dos exames feitos em consulta à clínica médica em 08/01/2010**

Exames 08/01/2010			
Eritrócitos (10 <sup>6</sup> mm <sup>3</sup> )	4,61	TGO (U/L)	32
Hgb (g/dL)	12,2	TGP (U/L)	38
VCM (fL)	82	FA (U/L)	91,6
HCM (pg)	26	GGT (U/L)	78
CHCM (%)	31,5	Albumina (g/dL)	3,22
RDW (%)	15,6	Globulina (g/dL)	3,9
Leucócitos (cel/mm <sup>3</sup> )	6900	Eletroforese de proteínas	Normal
Plaquetas (cel/mm <sup>3</sup> )	329000	BT (mg/dL)	0,24
VHS (mm/h)	93	BI (mg/dL)	0,15
PCR (mg/L)	100	BD (mg/dL)	0,9
TAP (INR)	1.21	CK (U/L)	71.2
PTT (Rel)	1	Hepatite B	Neg
Glicemia (mg/dL)	81	Hepatite C	Neg
Ureia (mg/dL)	42	Anti-HIV	Neg
Creatinina (mg/dL)	1.2	FAN	Neg
Ácido úrico (mg/dL)	5	FR	Neg
Sódio (mEq/L)	134	C3 (mg/dL)	168
Potássio (mEq/L)	4.3	C4 (mg/dL)	27.4
Cloreto (mEq/L)	102	HLA B27	Neg
Cálcio livre (mg/dL)	5,2	ANCA	Neg
Fósforo (mg/dL)	3,9	TSH (mcUi/mL)	2.54
PPD	Não reator	T4 livre	1,1

Valores considerados anormais estão em negrito. Hgb, hemoglobina; VCM, volume corpuscular médio; HCM, hemoglobina corpuscular média; CHCM, concentração corpuscular média de hemoglobina; RDW, índice de anisocitose; VHS, velocidade de hemossedimentação; PCR, proteína C reativa; TAP, tempo de atividade de protrombina; PTT, tempo de tromboplastina; PPD, teste tuberculínico; TGO, transglutaminase oxalacética; TGP, transglutaminase pirúvica; FA, fosfatase alcalina; GGT – glutamil-transglutaminase, BT, bilirrubinas totais; BD, bilirrubina direta; BI, bilirrubina indireta; CK, creatinoquinase; FAN, fator antinuclear; FR, fator reumatoide; ANCA, anticorpo anticitoplasma de neutrófilo.

## Relato de caso

Paciente do sexo masculino, pardo, 45 anos, casado há 26 anos, natural de Simonésia (MG), empresário, evangélico. Iniciou em 2006 com artralgia coxofemoral direita de grande intensidade, melhorada com analgésicos, de característica intermitente. Em 2007 apresentou de forma aditiva, intermitente e por vezes migratória uma artralgia em articulação do joelho direito, sacroilíaca direita, artrite em cotovelo direito e, meses após, artrite em tornozelo direito. Após diversas consultas com prescrições de analgésicos, antinflamatórios parenterais e orais, com especialistas de várias áreas, o quadro não foi elucidado.

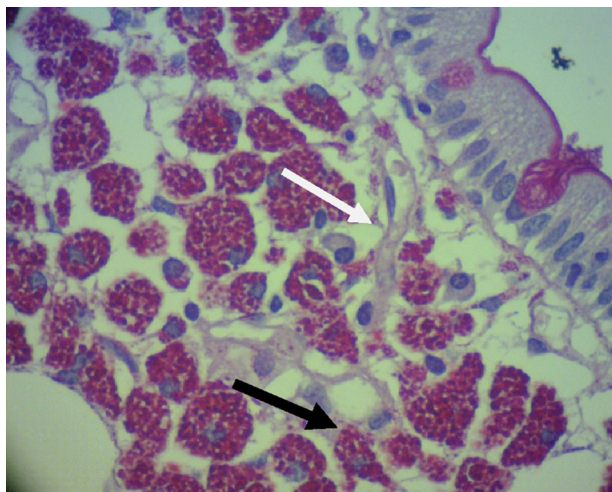
Entre 2008 e 2009 iniciou crises noturnas de dor inespecífica generalizada, com dores aos mínimos contatos, foram necessárias diversas consultas em emergências com uso de opioides fracos. Durante esse período, o quadro de poliartralgia intermitente migratória aditiva evoluiu para uma poliartrite generalizada, inclusive com alteração em articulação esterno-clavicular. As principais queixas álgicas se referiam às articulações coxofemorais e sacroilíacas. Usou de forma regular analgesia com antinflamatórios não esteroidais, corticosteroides orais e opioides fracos com alívio apenas parcial.

O reumatologista assistente optou por iniciar terapia com o agente biológico infliximab e foram aplicadas duas doses. Após a segunda dose, apresentou um quadro febril e exantema maculopapular em região dorsal e membros superiores. Devido à insatisfação com os resultados do tratamento, em 2010 procurou sem sucesso médicos de outras

especialidades e terapias fora da medicina tradicional para as dores.

Diante da indefinição frente ao quadro, procurou o serviço de Clínica Médica do Hospital Universitário Gaffrée e Guinle – Unirio. Após anamnese e exame físico completo, foram solicitados novos exames complementares (tabela 1). Chamava atenção o fato de o paciente apresentar queixas articulares, ter passado por múltiplas consultas com especialistas, ter provas complementares para doenças reumatológicas negativas e apresentar um PPD não reator, mesmo habitando área endêmica de tuberculose, o que foi interpretado como um possível defeito da imunidade celular. Mediante essas informações, a hipótese diagnóstica era de manifestação articular de doença sistêmica. O HLA B27 do paciente foi negativo, o que tornou menos prováveis, mas não as excluiu, as espondiloartropatias soronegativas clássicas (espondilite anquilosante, doença inflamatória intestinal, artrite reativa, artrite psoriática). A doença de Behçet e a doença de Whipple foram cogitadas. O paciente recebeu o resumo do quadro clínico por escrito e uma solicitação expressa de endoscopia digestiva alta com biópsia duodenal, especificamente para descartar doença de Whipple. Apesar dessa avaliação, as determinações foram desobedecidas pelo paciente, que não retornou.

Em 2011, em conjunto com o quadro articular iniciou crises de cefaleia de grande intensidade e sem alívios. Associado às crises, progrediu com hemiparesia à direita e paralisia facial periférica à esquerda que remitiavam espontaneamente. Ao lado disso, era acometido de crises de diarreia com hematoquezia, náuseas e vômitos, o que resultou em perda ponderal importante e atrofia muscular.



**Figura 1 – Material coletado por biópsia duodenal. Coloração por ácido periódico de Schiff (PAS). Acentuado acúmulo de macrófagos PAS positivos (seta branca) na submucosa e presença de fibrose (seta preta) que sugere um processo crônico.**

Em 2012, a doença progrediu de tal forma que o paciente necessitou de internação no Centro de Terapia Intensiva (CTI) em Juiz de Fora (MG). Apresentava hipertensão intracraniana por edema cerebral, confirmado por ressonância magnética nuclear (RMN). Associado a isso, evidenciava quadro de dispneia progressiva até os mínimos esforços, dispneia paroxística noturna, insuficiência renal pré-renal, derrame pleural e edema generalizado compatíveis com insuficiência cardíaca congestiva. O exame ecocardiográfico evidenciou uma vegetação e insuficiência valvar na mitral. A equipe médica que conduzia o caso solicitou uma endoscopia digestiva alta com biópsia duodenal para investigação de doença de Whipple após rever informações coletadas na consulta na Clínica Médica de 2011. O material foi enviado para o Instituto Pasteur na França para exame histopatológico (fig. 1) e Polymerase Chain Reaction (PCR), que foram confirmatórios para *Tropheryma whippelii*. A sequência de oligonucleotídeos do primer usada foi pW3FE (5'-GGA ATT CCA GAG ATA CGC CCC CCG CAA-3') e pW2RB (5'-CGG GAT CCC ATT CGC TCC ACC TTG CGA-3').<sup>10</sup>

Em vista do diagnóstico, foi iniciada terapia com sulfametoxazol-trimetoprim, logo interrompida devido a intolerância gastrointestinal grave. A terapia foi substituída por doxiciclina 100 mg 2 cp VO 2x/dia e hidroxiquina 600 mg VO 1x/dia. O paciente apresentou melhora clínica dramática e recebeu alta para o acompanhamento ambulatorial.

## Discussão

A doença de Whipple apresenta quadro de poliartralgia de apresentação variável, incluindo formas simétricas e assimétricas, de caráter intermitente e por vezes migratória ou aditiva. A manifestação articular está presente em mais de 90% dos casos e pode anteceder a manifestação exuberante da doença em cerca de uma década.<sup>11</sup>

O paciente em questão apresentou o quadro poliarticular cerca de cinco anos antes da manifestação grave da doença. Durante o período inicial, passou por consultas em diversos clínicos e reumatologistas sem um diagnóstico específico, foi até submetido a terapias imunossupressoras (infiximab) agravantes da doença. A busca pelo alívio da dor foi acrescentada à frustração de não receber um diagnóstico preciso e até buscou terapias opcionais. Ao chegar ao nosso serviço, alguns dados nos chamaram atenção. O primeiro foi o fato de especialistas, mesmo solicitando um painel de exames extenso, não terem conseguido dar uma definição clara ao caso, o que nos reforçou a hipótese de tratar-se de uma alteração articular proveniente de doença sistêmica, provavelmente rara e possivelmente relacionada à reumatologia de forma indireta.

Outras informações relevantes foram a ausência de sintomas como diarreia crônica (doença inflamatória intestinal), lesões sugestivas de psoríase ou outra qualquer manifestação dermatológica (psoríase, SAPHO ou doença de Behçet), ausência de histórico de doenças sexualmente transmissíveis (artrite reativa), características não excludentes, tendo em vista que a manifestação articular pode preceder outros sintomas. A presença do HLA B27 negativo foi valorizada devido à sua conhecida correlação com as espondiloartropatias soronegativas.<sup>12</sup>

Por último, chamou a atenção o fato de o PPD não ser reator, algo possível, porém pouco comum, em um morador de região de alta endemicidade em tuberculose. O PPD não reator nos faz pensar em alterações da imunidade celular, não ligada à Aids, tendo em vista que o teste para o HIV foi negativo. A hipótese de doença de Whipple foi aventada,<sup>13-15</sup> porém o paciente não retornou ao ambulatório com a endoscopia digestiva alta e a biópsia duodenal que haviam sido solicitadas. O abandono foi atribuído à falta de confiança do paciente na capacidade da medicina de resolver o problema da dor crônica. O caso evoluiu em uma forma típica da complexa síndrome clínica relacionada com a doença de Whipple.

## Conflitos de interesse

Os autores declaram não haver conflitos de interesse.

## REFERÊNCIAS

- Whipple GH. A hitherto undescribed disease characterized anatomically by deposits of fat and fatty acids in the intestinal and mesenteric lymphatic tissues. *Bull Johns Hopkins Hosp.* 1907;18:382-91.
- Chears WC, Ashworth CT. Electron microscopic study of the intestinal mucosa in Whipple's disease: demonstration of encapsulated bacilliform bodies in the lesion. *Gastroenterology.* 1961;41:129-38.
- Wilson KH. Whipple Disease Research Accelerates. *The Journal of Infectious Diseases.* 2011;204:4-5.
- Dobbins WO III. Whipple's disease. *Mayo Clin Proc.* 1988;63:623-4.
- Guthikonda B, Rouah E, Krishnan B, Powell SZ, Goodman JC, Gopinath SP, et al. Whipple disease of the central nervous system: an unusual occurrence in association with acquired immune deficiency syndrome. *Journal of Neurosurgery.* 2010;112:983-9.

6. Martinetti M, Biagi F, Badulli C, Feurle GE, Muller C, Moos V, et al. The HLA alleles DRB1\*13 and DQB1\*06 are associated to Whipple's disease. *Gastroenterology*. 2009;136:2289-94.
7. Feurle GE. Association of Whipple's disease with HLA-B27. *Lancet*. 1985;325:1336.
8. Fleming JL, Wiesner RH, Shorter RG. Whipple' disease: clinical, biochemical, and histopathologic features and assessment of treatment in 29 patients. *Mayo Clin Proc*. 1988;63:539-51.
9. Tan TQ, Vogel H, Tharp BR, Carrol CL, Kaplan SL. Presumed central nervous system Whipple's disease in a child: case report. *Clin Infect Dis*. 1995;20:883-9.
10. Fenollar F, Fournier P, Raoult D. Quantitative detection of *Tropheryma whipplei* DNA by Real-Time PCR. *J. Clin Microbiol*. 2002;40:1119-20.
11. Durand D, Lecomte C, Cathedras P, Rousset H, Godeau P. Whipple's disease. Clinical Review of 52 cases. The SNFMI Research Group on Whipple's disease. Societe Nationale Francaise de Medecine Interne. *Medicine Tropheryma Whipplei*. 1997;76:170-84.
12. McHugh NJ. Other seronegative spondyloarthropathies. *Medicine*. 2010;78:190-3.
13. Dobbins WO III. Is there an immune deficit in Whipple disease? *Dig Dis Sci*. 1981;26:247-52.
14. Kent SP, Kirkpatrick PM. Whipple disease. Immunological and histochemical studies of eight cases. *Arch Pathol Lab Med*. 1980;104:544-7.
15. Groll A, Valberg LS, Simon JB, Eidinger D, Wilson B, Forsdyke DR. Immunological defect in Whipple's disease. *Gastroenterology*. 1972;63:943-50.