



REVISTA BRASILEIRA DE REUMATOLOGIA

www.reumatologia.com.br



Relato de caso

Redução da ativação e do recrutamento de linfócito CD3 com o uso de anticorpo anti-TNF-alfa: avaliação da resposta clínica e cintilográfica com 99mTc-OKT3 em paciente com artrite idiopática juvenil



Reduced activation and CD3 lymphocyte recruitment after TNF-inhibitor use: evaluation of clinical and 99mTc-OKT3 scintigraphic response in a patient with juvenile idiopathic arthritis

Flavia Paiva Proença Lobo Lopes^a, Sergio Augusto Lopes de Souza^{a,*}, Blanca Elena Rios Gomes Bica^b, Lea Mirian Barbosa da Fonseca^a, Mario Newton Leitão de Azevedo^b e Bianca Gutflen^a

^a Universidade Federal do Rio de Janeiro (UFRJ), Faculdade de Medicina, Departamento de Radiologia, Laboratório de Marcação de Células e Moléculas (LMCM), Rio de Janeiro, RJ, Brasil

^b Universidade Federal do Rio de Janeiro (UFRJ), Hospital Universitário Clementino Fraga Filho, Serviço de Reumatologia, Rio de Janeiro, RJ, Brasil

INFORMAÇÕES SOBRE O ARTIGO

Histórico do artigo:

Recebido em 5 de agosto de 2014

Aceito em 1 de março de 2015

On-line em 26 de julho de 2015

Introdução

A resposta imunológica nas doenças inflamatórias do tecido conjuntivo depende da apresentação do antígeno pelo complexo receptor da célula T (TCR) e pelo complexo maior de histocompatibilidade celular (MHC) e da transdução de sinais citoplasmáticos com a participação do complexo CD3 que

leva à ativação, à resposta proliferativa dos linfócitos T e à produção de citocinas.¹

O complexo molecular CD3 é importante e tem de estar obrigatoriamente presente na superfície do linfócito T para que o TCR seja expresso pela célula,² enquanto a ausência das cadeias de CD3 bloqueia o desenvolvimento dos linfócitos T e impede a expressão do TCR e a ativação das células T.³ O bloqueio das moléculas CD3 por meio de anticorpos monoclonais

* Autor para correspondência.

E-mail: sergioalsouza@gmail.com (S.A. Souza).

<http://dx.doi.org/10.1016/j.rbr.2015.03.007>

0482-5004/© 2015 Elsevier Editora Ltda. Este é um artigo Open Access sob uma licença CC BY-NC-ND (<http://creativecommons.org/licenses/by-nc-nd/4.0/>).

anti-CD3 impede a expressão do TCR e a ativação dos linfócitos T e prolonga a sobrevivência de transplantes.⁴ Existe uma relação intrínseca entre a apresentação de antígeno, a ativação das células T, a rejeição a tecidos transplantados e a produção de TNF-alfa, dependente da presença da molécula de CD3.⁵

Na artrite idiopática juvenil (AIJ) a apresentação de antígeno pelas células dendríticas e a ativação linfocitária dependem da relação TCR/MHC e, conseqüentemente, do complexo CD3 e atua sobre a produção de TNF-alfa, fato de grande importância na fisiopatologia da doença e nos mecanismos de perpetuação do processo inflamatório sinovial crônico.⁶ Atualmente, para o controle da AIJ tem sido usado o tratamento com anticorpo monoclonal anti-TNF alfa, que é capaz de diminuir o processo inflamatório e a lesão óssea, com o controle eficaz dos sinais e sintomas da doença.⁷ Esse anticorpo atua sobre as moléculas circulantes e também naquelas na superfície da membrana celular e induz a apoptose das células produtoras de TNF- α .⁸

Muitas vezes a avaliação clínica articular é de difícil acesso e não é possível verificar a atividade da doença. Isso faz com que a continuidade do tratamento seja feita de forma empírica, e não baseada nas características fisiopatológicas. Cabe ressaltar que a doença normalmente acompanha o paciente por toda a vida, com períodos de exacerbações e inatividade. Muitas vezes não é possível diferenciar essas fases apenas com o exame clínico.⁹

Com base na ligação específica de anticorpos monoclonais aos complexos CD3 presentes nas reações inflamatórias articulares quando a doença está em atividade, como na AIJ, foi possível idealizar um método diagnóstico com o uso, para tanto, de radionuclídeos gama-emissores (tecnécio-99m-99mTc) acoplados a essas moléculas.

O objetivo deste estudo foi demonstrar o potencial da cintilografia com 99mTc-OKT3 em avaliar a resposta terapêutica em uma paciente com artrite idiopática juvenil por meio da identificação da atividade da doença.

Relato de caso

Paciente do sexo feminino, 16 anos, 46 kg, 1,63 m, branca, com diagnóstico havia oito anos de AIJ, subtipo sistêmico e curso poliarticular, grave, refratária a vários *disease-modifying antirheumatic drugs* (DMARDs), em tratamento contínuo com prednisona e azatioprina. A doença encontrava-se em atividade, de difícil controle, com intensa reação inflamatória: poliartrite de pequenas e grandes articulações, cistos sinoviais, febre e queda do estado geral. Exames laboratoriais com hemácias de $4,69 \times 10^6 \text{ mm}^3$, hematócrito 37,9%, leucócitos $8,1 \times 10^3 \text{ mm}^3$, plaquetas $569 \times 10^3 \text{ mm}^3$, sorologia para hepatites B e C negativas, proteína C reativa 12,1 mg/dl (normal < 0,5 mg/dl), hemossedimentação (VHS) 90 mm (normal < 10 mm), fator reumatoide negativo, FAN negativo, VDRL negativo. Poliartrite (dor e edema) em 21 articulações; avaliação global analógica (AGA): paciente 8/médico 8; DAS 28 (VHS) 7,94 (atividade intensa). Devido à intensa atividade inflamatória, tinha feito uso de imunoglobulina endovenosa além de deflazacort, prednisona, metotrexato, azatioprina, leflunomida. Com esse quadro grave, indicou-se o tratamento com anticorpo anti-TNF-alfa, na dose de 5 mg/kg a cada oito

semanas. A avaliação inicial com radiografia de tórax foi normal e o teste de PPD foi negativo (apresentou cicatriz vacinal da BCG). Antes do uso da medicação biológica, foi feita a cintilografia basal com 99mTc-OKT3. Foram obtidos o consentimento esclarecido dos pais para ambos os procedimentos e a aprovação pelo Comitê de Ética em Pesquisa do HUCFF/UFRJ, protocolo 080/03. O exame cintilográfico inicial (fig. 1A) feito por meio de administração intravenosa de 99mTc-OKT3, após uma hora da injeção e repetido três horas após a administração do radiotraçador, em incidências anteriores e posteriores, demonstrou biodistribuição normal do radiofármaco no fígado e nos rins, com áreas de hipercaptação em tornozelos, mãos-falanges, membros inferiores, joelhos e tornozelos (mais pronunciada em punhos, tornozelos e joelhos). Na comparação entre as imagens precoces (uma hora) e tardias (três horas) houve importante aumento de captação do radiofármaco. Esse exame detecta o comprometimento inflamatório poliarticular presente, mas ressalte-se que a sua especificidade para linfócitos T CD3 demonstra a intensa atividade e a presença dessas células nos tecidos articulares.

Após dez meses de tratamento com anticorpo anti-TNF-alfa de 5 mg/kg a cada oito semanas para o peso da paciente e em uso de doses estáveis de azatioprina, prednisona e anti-inflamatório não hormonal, houve melhoria dos parâmetros clínicos. Paciente sem febre. Exames laboratoriais: hemácias $4,74 \times 10^6 \text{ mm}^3$, hematócrito 36,2%, leucócitos $10,1 \times 10^3 \text{ mm}^3$, plaquetas $458 \times 10^3 \text{ mm}^3$, proteína C reativa 12,3 mg/dl, velocidade de sedimentação das hemácias (VHS) 64 mm. Artrite (dor e edema) em duas articulações; avaliação global analógica-paciente 2/médico 2; DAS 28 (com VSH) 3,99 - doença moderada. Na avaliação cintilográfica após tratamento (dez meses após o uso de anti-TNF-alfa (fig. 1B) observam-se áreas de hipercaptação em pés, tornozelos, joelhos, punhos e mãos. Na análise comparativa com o estudo pré-tratamento observam-se intensa atividade inflamatória em pés, tornozelos, joelhos, punhos e mãos, mas em menor intensidade, o que demonstra diminuição no processo inflamatório, mas persistência, ainda, de doença em atividade, apesar de melhoria clínica e laboratorial.

Discussão

Com o tratamento com anti-TNF-alfa, houve melhoria de parâmetros clínicos e em relação ao: DAS 28, redução de 49,8%; a EVA pelo paciente e médico de 75%; e quanto aos reagentes de fase aguda, PCR sem alteração e VHS 29%. Observa-se que em uma doença muito agressiva o tratamento foi capaz de melhorar os parâmetros clínico-laboratoriais. O exame cintilográfico basal com o 99mTc-OKT3 (fig. 1A) demonstrou sensibilidade para a presença de processo inflamatório reumatoide, com intensa captação ao nível das articulações inflamadas, o que corrobora o estado clínico inicial, o exame articular e os testes para reagentes de fase aguda da paciente. Também demonstrou a capacidade de qualificar a presença de reação inflamatória dependente de linfócitos CD3, provocada pela intensa apresentação e ativação de células imunológicas, o que caracteriza a presença de CD3 na articulação. A cintilografia após dez meses de tratamento com anticorpo anti-TNF-alfa (fig. 1B) demonstrou sensível diminuição da

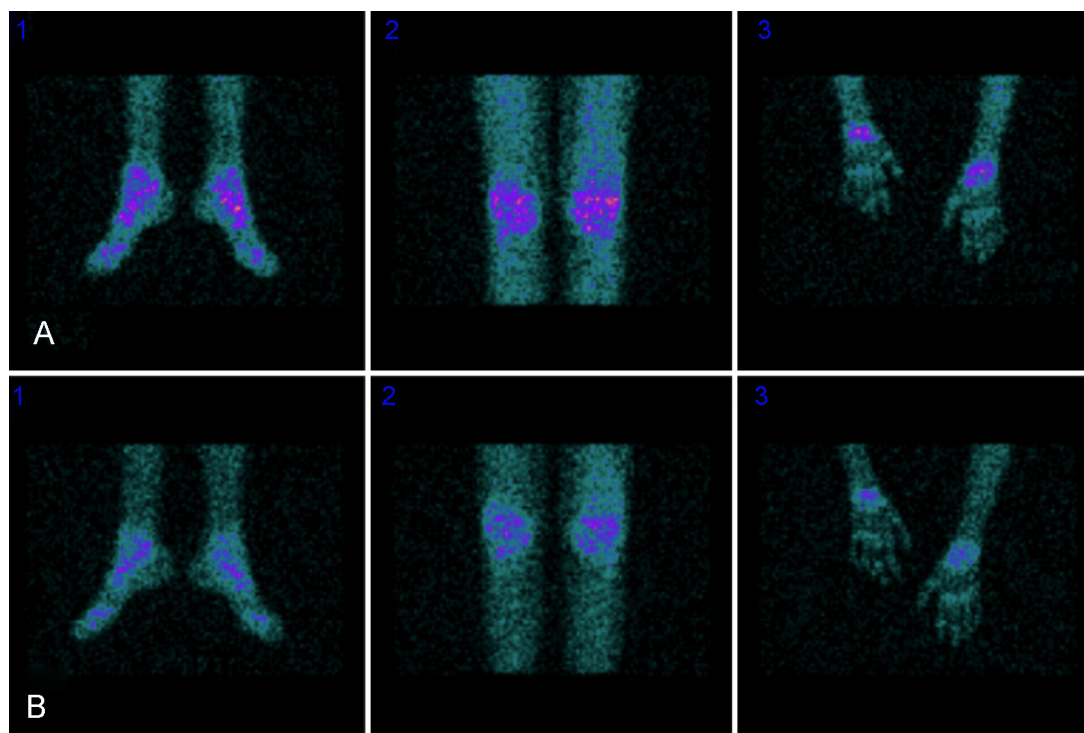


Figura 1 – Avaliação cintilográfica com ^{99m}Tc -OKT3 antes (A) e depois (B) do uso de anti-TNF-alfa que demonstra captação em tornozelos, joelhos e punhos.

captação de CD3 nas articulações que acompanhou a melhoria clínica e articular e a VHS. Esse fato corrobora a redução da atividade inflamatória, principalmente, dependente de CD3. Um outro fator importante é que apesar de importante resposta clínica objetiva observada, a cintilografia com ^{99m}Tc -OKT3 possibilitou a detecção de atividade de doença ainda presente e levou a um prosseguimento na terapia com anti-TNF-alfa até que a paciente entrasse na fase de remissão da doença.

O estudo com anticorpo monoclonal anti-CD3 (OKT3), direcionado contra as moléculas de linfócitos CD3 humanas, marcado com tecnécio- 99m , em pacientes com AIJ demonstrou acentuada captação do radio traçador nas articulações inflamadas secundárias à ativação e proliferação linfocitária, principalmente ao CD3, relacionada com a gravidade da inflamação sinovial.¹⁰ O objetivo dessa observação é avaliar, por meio da cintilografia feita com ^{99m}Tc -OKT3, a agressão às estruturas articulares e sinoviais, a ação clínica do anticorpo anti-TNF-alfa, a sua ação sobre o processo inflamatório articular e o recrutamento e a ativação dos linfócitos CD3 nas articulações de uma doença reumatoide.

Apesar de outros estudos terem descrito efeitos colaterais após a administração do ^{99m}Tc -OKT3, não foram observados efeitos colaterais neste estudo. Cabe ressaltar que os métodos de marcação do OKT3 descritos por outros autores¹¹ foram diferentes e implicaram até diferenças no acúmulo e na eliminação dos radio traçadores.

Esses resultados demonstram a melhoria dos sinais e sintomas com o tratamento com anticorpo monoclonal anti-TNF-alfa, com acentuada diminuição da atividade inflamatória nos tecidos sinoviais do paciente reumatoide. O

exame cintilográfico com ^{99m}Tc -OKT3 foi capaz de demonstrar sensibilidade, indicou a presença aumentada de CD3 nas estruturas articulares e a sua diminuição após o tratamento específico com redução da atividade inflamatória nos tecidos sinoviais e, ainda, demonstrou doença em atividade, apesar de acentuada melhoria clínico-laboratorial. Os resultados demonstram que o método foi capaz de captar a restrição do recrutamento, a ativação da molécula de CD3 e a diminuição da atividade de células inflamatórias, como os linfócitos CD4 e CD8,¹² secundária ao uso de anticorpo anti-TNF-alfa. Dessa forma, pressupõe-se que esse método poderá se tornar um importante auxiliar no diagnóstico e na monitoração do tratamento de pacientes com doença reumatoide, principalmente naqueles de difícil avaliação, e também, quiçá, aprimorar a terapia dos pacientes que ao exame demonstrarem inatividade da doença (ausência de captação anormal do radiofármaco).

Conflitos de interesse

Os autores declaram não haver conflitos de interesse.

REFERÊNCIAS

1. Janeway CA, Traves P, Walport M, Sclomchik MJ. *Immunobiology: the immune system in health and disease*. 6th ed New York: Garland Science Publishing; 2005.
2. Sun ZJ, Kim KS, Wagner G, Reinher EL. Mechanism contributing to T cell receptor signaling and assembly

- revealed by the solution structure of an ectodomain of the CD3 heterodimer. *Cell*. 2001;105:913-23.
3. de Saint Basile G, Geissmann F, Flori E, Urung-Lambert B, Soudais C, Cavazzana-Calvo M, et al. Severe combined immunodeficiency caused by deficiency in either the (or the sub unit of CD3. *J of Clinical Investigation*. 2004;114:1512-7.
 4. Hamawy MM, Tsuchida M, Cho CS, Manthei ER, Fechner JH, Knechtle SJ. Immunotoxin FN 18-CRM9 induces stronger T cell signaling than unconjugated monoclonal antibody FN18. *Transplantation*. 2001;72:496-503.
 5. Smith JB, Haynes MK. Rheumatoid arthritis – A molecular understanding. *Ann Intern Med*. 2002;136:908-22.
 6. Thomas R, Davis LS, Lipsky PE. Rheumatoid synovium is enriched in mature antigen-presenting dendritic cells. *J Immunol*. 1994;152:2613-23.
 7. Smolen JS, Steiner G. Therapeutic strategies for rheumatoid arthritis. *Nat Rev Drug Discov*. 2003;2:473-88.
 8. Hove TT, van Montfrans C, Peppelenbosch MP, van Deventer SJH. Infliximab treatment induces apoptosis of lamina propria T lymphocytes in Crohn's disease. *Gut*. 2002;50:206-11.
 9. Bica BERG, Ruiz DG, Magalhães PA, Barcellosa MG, Azevedo MNL. Associação entre artrite idiopática juvenil e osteogenesis imperfecta – Relato de caso. *Rev Bras Reumatol*. 2013;53:535-7.
 10. Lopes FPPL, Azevedo MNL, Marchiori E, Fonseca LMB, Souza SAL, Gutfilen B. Use of 99m-anti-CD3 scintigraphy in the differential diagnosis of rheumatic diseases. *Rheumatology*. 2010;49:933-9.
 11. Martins FP, Gutfilen B, de Souza SA, de Azevedo MN, Cardoso LR, Fraga R, et al. Monitoring rheumatoid arthritis synovitis with 99mTc-anti-CD3. *Br J Radiol*. 2008;81:25-9.
 12. Sakkas LI, Platsoucas CD. Immunopathogenesis of juvenile rheumatoid arthritis: role of T cells and MHC. *Immunol Res*. 1995;14:218-36.