



## Prevalência e significado clínico da regurgitação tricúspide em fetos no terceiro trimestre da gestação


Karina Reis de Melo Lopes <sup>1</sup>

 <https://orcid.org/0000-0001-7177-145X>


João Guilherme Bezerra Alves <sup>5</sup>

 <https://orcid.org/0000-0002-9170-0808>


Emanuela Virginia Vale Cavalcante <sup>2</sup>

 <https://orcid.org/0000-0002-9685-5382>


Alex Sandro Rolland Souza <sup>6</sup>

 <https://orcid.org/0000-0001-7039-2052>

Narjara Tiane Lopes de Melo <sup>3</sup>

 <https://orcid.org/0000-0002-4602-7503>

Susi Araújo Alves <sup>4</sup>

 <https://orcid.org/0000-0001-7581-180X>

<sup>1</sup> Fetal Medicine Unit, Biofetoclinical. Praça do Derby, 149. 7º andar. Derby. CEP: 52.010-140. Recife, PE, Brazil. E-mail: karinarm@gmail.com

<sup>2-4</sup> Faculdade Pernambucana de Saúde. Recife, PE, Brazil.

<sup>5,6</sup> Post Graduation Department. Instituto de Medicina Integral Prof. Fernando Figueira. Recife, PE, Brazil.

### Resumo

*Objetivos: determinar a prevalência da regurgitação tricúspide (RT) em fetos no terceiro trimestre de gestações de baixo risco e investigar sua repercussão clínica nos recém-nascidos.*

*Métodos: trata-se de um estudo transversal incluindo 330 fetos encaminhados para realização de ecocardiograma fetal de rotina no terceiro trimestre da gestação num centro de medicina fetal em Recife, Brasil. A presença e o grau de insuficiência tricúspide foram estudados. Quando RT estava presente ao ecocardiograma fetal dados pós-natais, incluindo ecocardiograma, também foram analisados.*

*Resultados: a prevalência de RT foi de 10,0% na população estudada, sendo que 90,9% (n=30) dos casos foram classificados como RT leve, e nenhum caso de RT importante foi identificado. Foram obtidos dados pós-natais de 21 recém-nascidos. Destes, 20 receberam alta hospitalar sem nenhuma complicação, enquanto 1 apresentou desconforto respiratório associado à prematuridade. Ecocardiograma transtorácico foi realizado em 66,7% (n=14) dos recém-nascidos avaliados, e foi normal em 92,9% (n=13) deles. Apenas 1 recém-nascido, 7,1%, persistiu com RT mas sem outros achados significativos.*

*Conclusões: a RT em fetos com anatomia cardíaca normal é comum no terceiro trimestre de gestações de baixo risco e não parece associar-se a anomalias cardíacas ou necessidade de intervenção no período neonatal.*

**Palavras-chave** *Insuficiência da valva tricúspide, Coração fetal, Cardiopatias congênitas, Diagnóstico pré-natal, Ecocardiografia Doppler*



## Introdução

Insuficiência tricúspide (IT) é um achado ecocardiográfico frequente em recém-nascidos, crianças e adultos, com relatos de prevalência superior a 80% em indivíduos com coração normal.<sup>1</sup> Diferentemente, em fetos, a prevalência descrita é inferior a 7%.<sup>2,3</sup>

A presença de IT em fetos tem sido associada a uma anormalidade da fisiologia fetal. Aumento da pré-carga ou pós-carga secundárias a disfunção miocárdica, hidropisia fetal não imune, arritmias fetais e cardiopatias congênitas, como anomalia de Ebstein, atresia pulmonar com comunicação interventricular e constrição ductal podem resultar em IT fetal.<sup>3-5</sup>

Muito se investigou a respeito do papel da IT no primeiro e segundo trimestres da gestação como potencial marcador de risco para alterações cromossômicas e anomalias cardíacas. Sabe-se que a prevalência de IT é maior com o aumento da medida da translucência nucal e com a presença de cardiopatias no feto, mas parece diminuir com o avanço da gestação.<sup>6-10</sup>

Uma metanálise recente demonstrou que a presença de IT no primeiro trimestre aumenta o risco de cardiopatia congênita (CC). Entretanto, a força de associação entre IT e CC era maior em fetos com maior risco para CC, como aqueles com aumento da translucência nucal. Por outro lado, a presença de IT não apresentou nenhuma associação com CC na população de fetos com baixo risco para defeitos cardíacos. Portanto, a IT isolada no primeiro trimestre da gestação não parece um bom preditor de CC.<sup>7-9</sup> Além disso, estudos recentes sugerem que, numa população de gestações de baixo risco, com fetos euploides e anatomia cardíaca normal, a IT não parece associar-se com outros achados patológicos.<sup>7-10</sup>

Até o momento, as evidências sobre o papel da IT no segundo trimestre da gestação como preditor de outras patologias são contraditórias. Fetos com retardo do crescimento intrauterino, que apresentam IT no segundo trimestre, parecem apresentar maior risco de aneuploidia, defeitos cardíacos e pior desfecho neonatal.<sup>11,12</sup> Por outro lado, alguns estudos sugerem que a presença de IT leve e isolada nesse estágio da gestação é um achado benigno em fetos com anatomia cardíaca normal e que esses fetos não apresentam maior incidência de cardiopatias complexas após o nascimento.<sup>2,10</sup>

Apesar de extensivamente estudada no primeiro e segundo trimestres da gestação, pouco se sabe sobre o papel da IT no final do segundo e terceiro

trimestres. Alguns estudos sugerem que a prevalência de IT diminui com o avançar da gestação.<sup>6-10</sup> Outros descreveram maior prevalência no final da gestação.<sup>10,13</sup> Pouco se conhece sobre os achados normais do coração fetal no final da gestação. Dados recentes apontam para um aumento da prevalência de IT leve neste período como resultado de alterações hemodinâmicas características do final da gestação.<sup>13</sup>

Este estudo tem como objetivo determinar a prevalência de insuficiência tricúspide no terceiro trimestre numa população de gestantes de baixo risco e investigar o significado clínico deste achado no desfecho neonatal.

## Métodos

Um estudo de corte transversal, incluindo todas as gestantes de baixo risco encaminhadas para ecocardiograma fetal de rotina no 3º trimestre da gestação, foi realizado na Biofeto, um centro de medicina fetal localizado em Recife, Pernambuco, Brasil.

Inicialmente, dados de todos os ecocardiogramas fetais realizados entre agosto 2014 e julho 2015 foram extraídos do banco de dados da Biofeto. Foram excluídas da análise gestações com idade gestacional <28 semanas, idade materna maior que 35 anos, presença de doença crônica materna ou fetal (hipertensão arterial, diabetes mellitus, por exemplo), anomalia cromossômica fetal ou anomalias congênitas fetais, translucência nucal alterada, retardo do crescimento intrauterino, gestações múltiplas e presença de cardiopatia fetal ou história familiar de cardiopatia congênita.

Os dados analisados incluíram idade materna média, idade gestacional média do ecocardiograma fetal, presença e grau de insuficiência tricúspide, achados associados, desfecho pós-natal, ecocardiograma pós-natal e idade gestacional média ao nascimento.

As gestantes em que uma insuficiência tricúspide foi identificada ao ecocardiograma fetal foram contactadas e convidadas a responder um formulário eletrônico enviado através do *software Lime Survey (Survey Services & Consulting, Hamburg, Alemanha)*. O questionário continha questões a respeito da idade gestacional ao nascimento, desfecho pós-natal e necessidade de intervenções, diagnóstico cardíaco pós-natal e resultado do ecocardiograma pós-natal, quando realizado.

Todos os ecocardiogramas fetais foram realizados por um único examinador, cardiologista fetal experiente, com um aparelho Philips® (Koninklijke Philips NV, USA) HD 11 XE, utilizando uma sonda

abdominal 2-5Mhz. O coração fetal foi examinado em múltiplos planos e as medidas foram feitas de acordo com recomendações da Sociedade Americana de Ecocardiografia.<sup>14</sup> A presença de insuficiência tricúspide foi investigada durante a contração ventricular no corte de 4 câmaras, basal ou apical, usando Doppler pulsado e colorido, com ângulo de insonação entre 0° e 30°. A IT foi categorizada de acordo com os seguintes parâmetros: extensão do jato do átrio direito (AD), área do AD recoberta pelo jato e duração do jato durante o ciclo cardíaco. A IT foi considerada leve quando o jato atingia menos de 1/3 da distância para a parede atrial oposta, menos de 25% da área do AD encoberta pelo jato e duração protossistólica; moderada quando a extensão do jato era maior que 2/3, mas não atingia a parede atrial oposta, área do AD encoberta pelo jato 25% e duração protomesossistólica; e grave, quando o jato atingia a parede atrial oposta e era holossistólico (Figura 1). A IT trivial, i.e. regurgitações vistas apenas com o Doppler colorido, mas que não puderam ser captadas pelo Doppler pulsado, não foram consideradas para esse estudo. Durante o período de estudo, as gestantes normalmente eram reavaliadas dentro de algumas semanas sempre que uma IT era identificada.

O tamanho da amostra foi calculado em 97 participantes considerando uma margem de erro de 5%, intervalo de confiança de 95% e uma prevalência de IT estimada em 6,8%,<sup>3</sup> utilizando o *software* Epiinfo™ 7.2.2.6 (Centers for Disease Control and Prevention – CDC, Atlanta, GA, EUA).

O processamento de dados foi feito com o *software* Epiinfo™ 7.2.2.6 (CDC, Atlanta, GA, EUA) e dados numéricos foram apresentados como média  $\pm$  desvio padrão (DP) e frequência.

O estudo foi aprovado pelo comitê de ética em pesquisa da Faculdade Pernambucana de Saúde (CAAE 49200615.8.0000.5569). O termo de consentimento livre e esclarecido foi obtido das pacientes contactadas para preencher o questionário.

## Resultados

No período do estudo, 635 ecocardiogramas fetais foram realizados, sendo 330 gestações de baixo risco no 3° trimestre, as quais foram identificadas de acordo com os critérios de elegibilidade e incluídas no estudo. Dentre os 330 fetos analisados, 33 apresentaram IT, indicando uma prevalência de 10,0%. Dados pós-natais não foram obtidos em 12 participantes. Em três casos não foi possível contactá-los e os outros nove não responderam ao questionário após serem contactados (Figura 2).

A idade materna média foi de 27,2 anos (DP  $\pm$  4,1) e a idade gestacional mediana qual a IT foi identificada ao ecocardiograma fetal foi de 32 semanas (DP  $\pm$  3,6).

Em relação ao grau de gravidade da IT, 90,9% (n=30) foram categorizadas como leve e 9,1% (n=3) como moderada. Outros achados ecocardiográficos associados à IT foram observados em 18,2% (n=6) dos pacientes. Quatro fetos apresentaram aumento da velocidade sistólica máxima do canal arterial (>140cm/s), porém sem preencher os critérios diagnósticos de constrição ductal. Durante o seguimento, um feto desenvolveu derrame pericárdico leve e outro derrame pleural leve. Ambos derrames não foram relacionados a sinais de insuficiência cardíaca e foram considerados achados sem significância clínica, resolvendo espontaneamente durante a gestação (Tabela 1).

Dos 33 casos de IT, dados pós-natais foram obtidos em 21 (63,6%). A idade gestacional média do parto foi 38,3 semanas (DP  $\pm$  1,23). À avaliação pós-natal, todos os recém-nascidos foram assintomáticos e receberam alta da maternidade sem intercorrências, com exceção de um, que necessitou de suporte ventilatório por conta de desconforto respiratório secundário à prematuridade, consequência de um trabalho de parto prematuro (Tabela 1).

Dentre os pacientes que responderam ao questionário, 66,7% (n=14) realizaram um ecocardiograma neonatal, que foi normal em 13 recém-nascidos. Em um caso (7,1%), a IT persistiu, mas sem outros achados associados (Tabela 1).

## Discussão

A prevalência de IT em gestações de baixo risco que realizaram ecocardiograma fetal no 3° trimestre da gestação foi de 10,0%. A maioria dos casos apresentou IT leve, sem achados associados, respaldando a hipótese de que a IT pode ser um achado fisiológico nesta população.

O ecocardiograma pós-natal foi normal em quase todos os recém-nascidos (92,9%) que apresentaram IT fetal e realizaram ecocardiograma controle após o nascimento. A IT persistiu em um neonato, mas isto foi considerado um achado sem significância clínica. Todos os recém-nascidos, com exceção de um, que apresentou complicações respiratórias relacionadas à prematuridade, receberam alta da maternidade sem intercorrências. Juntos, os dados apontam para o aspecto inócua da IT no terceiro trimestre de gestações de baixo risco.

Quando se considera uma população de gestações de alto risco, a associação da IT fetal com

condições patológicas, que levam a um aumento da pré- ou pós-carga, disfunção miocárdica ou arritmias, é mais evidente, como relatado por Respondek *et al.*<sup>3</sup> Neste sentido, quatro dos nossos casos, apresentaram aumento da velocidade sistólica máxima do canal arterial, porém sem critérios de constrição ductal. Nesses fetos, a IT pode ser explicada pelo aumento da pós-carga do ventrículo direito.

De modo geral, a presença de IT foi inicialmente fortemente associada a condições patológicas, como anomalias cromossômicas ou defeitos cardíacos, com base em estudos realizados no primeiro e início do segundo trimestres. Entretanto, dados recentes sugerem que a IT pode ter um significado diferente. Zhou *et al.*<sup>2</sup> avaliaram 1.429 fetos entre 18-24 semanas de gestação e descreveram uma prevalência de IT leve de 6,7%. Os autores concluíram que a presença de IT isolada no segundo trimestre da gestação não estava associada a uma maior incidência de defeitos cardíacos significativos ao nascimento, mas a uma maior incidência de cardiopatias congênitas menores.<sup>2</sup>

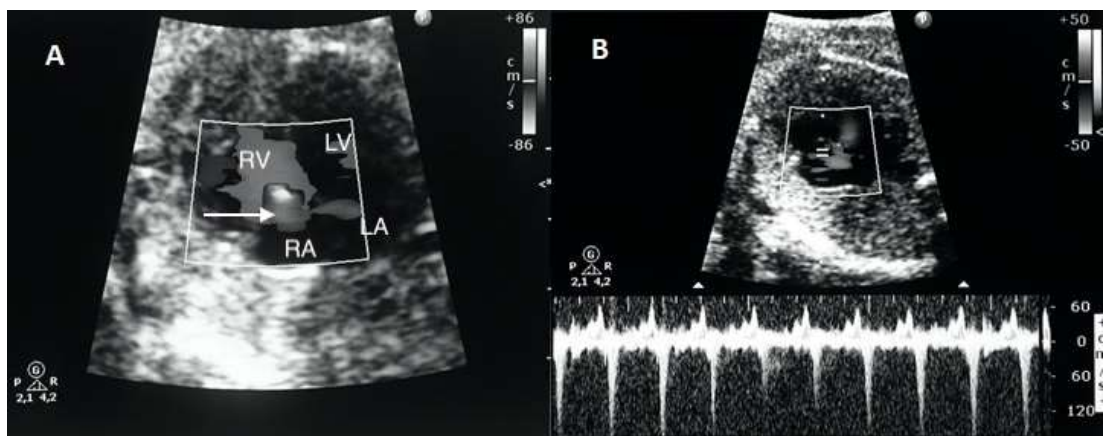
Messing *et al.*<sup>10</sup> investigaram a prevalência de IT em 157 gestações de baixo risco no início, no meio do segundo trimestre e após o nascimento. No primeiro momento, 131 fetos (83,4%) apresentaram IT, e no segundo momento, a IT estava presente em apenas 39 fetos (24,8%), sugerindo que sua

prevalência diminuiria com o avançar da gestação. Na avaliação pós-natal, oito crianças persistiram com IT.<sup>10</sup> Esta alta prevalência de IT no segundo trimestre difere da observada neste estudo e por Gembruch e Smrcek.<sup>4</sup> Possivelmente, esses achados podem ser justificados pela aquisição de imagens tridimensionais com uso da tecnologia de correlação espaço-temporal (STIC). Uma das principais limitações desta técnica é a presença de artefatos, decorrentes da movimentação fetal ou movimentos respiratórios, que podem simular uma IT.<sup>15</sup> A ecocardiografia bidimensional é, atualmente, a técnica de escolha para o diagnóstico antenatal de cardiopatias congênitas. Ela permite uma descrição anatômica acurada do coração fetal, com análise segmentar das estruturas cardíacas e o reconhecimento de malformações, distúrbios do ritmo e da função miocárdica fetal.<sup>14</sup>

Por outro lado, dados recentes indicam que a IT seria mais frequente no final da gestação, e neste cenário, seria principalmente um achado fisiológico. Por exemplo, Gembruch e Smrcek,<sup>4</sup> avaliando 289 fetos no segundo trimestre, estimaram a prevalência de IT em 6,23%. Na avaliação pós-natal, nenhuma das crianças apresentou alterações cardíacas.<sup>4</sup> Seus resultados são muito semelhantes ao do presente estudo. Além disso, Tague *et al.*<sup>13</sup> estudaram 40 fetos com corações estruturalmente normais no terceiro

**Figura 1**

A) Ecocardiograma de um feto de 31,2 semanas de gestação com anatomia cardíaca normal e insuficiência tricúspide leve. A imagem mostra o jato regurgitante (seta) através da valva tricúspide no corte de 4 câmaras. B) Doppler pulsado da valva tricúspide mostrando um fluxo anterógrado normal e um fluxo regurgitante protossistólico de baixa velocidade.



LA= átrio esquerdo; LV= ventrículo esquerdo; RA= átrio direito; RV= ventrículo direito.

Figura 2

Fluxograma da amostra.

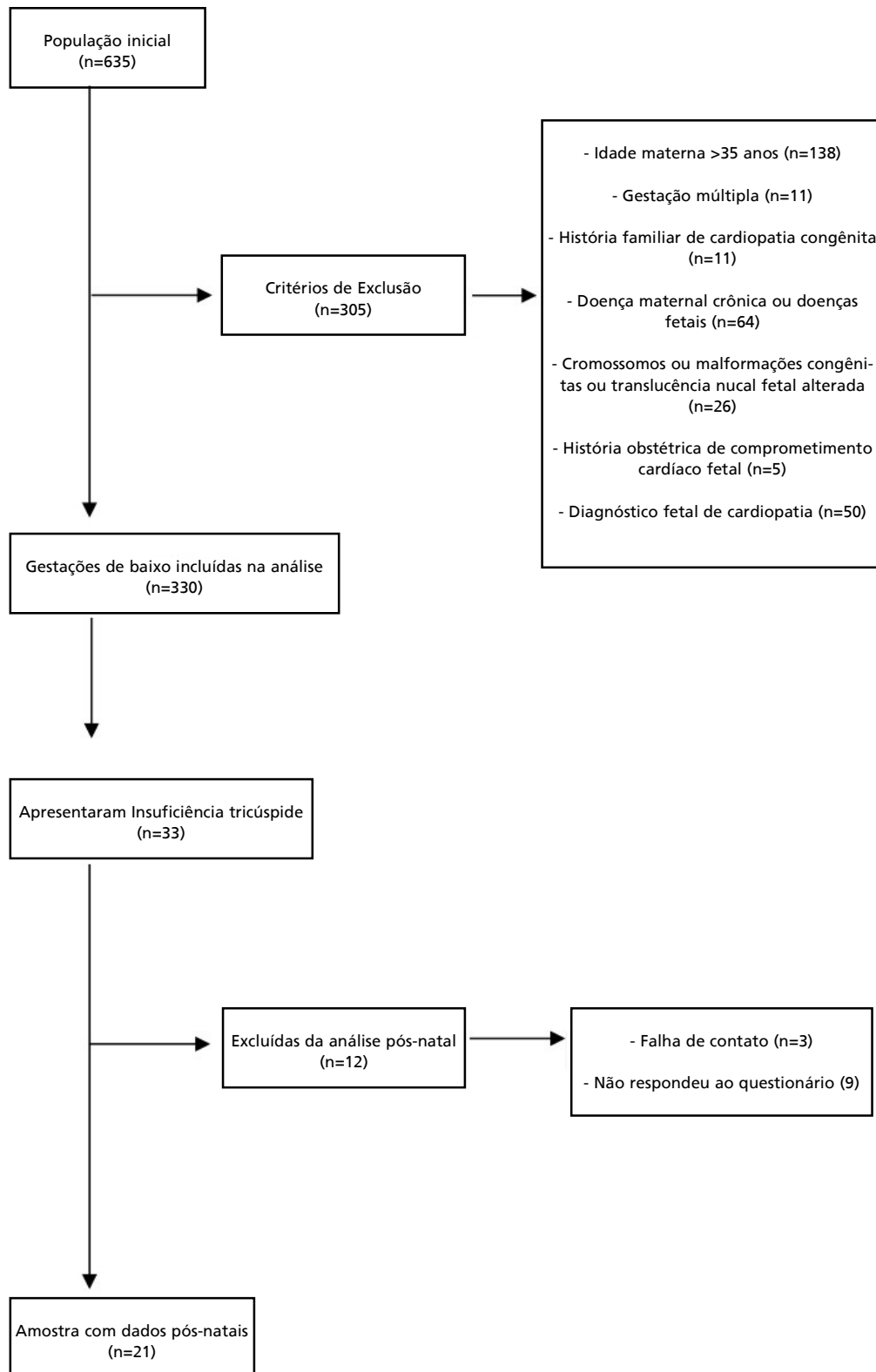


Tabela 1

Dados e desfecho perinatais dos fetos com insuficiência tricúspide.

	N	n	%
Grau de IT	33		
Leve		30	90,9
Moderada		3	9,1
Achados associados	33		
Aumento da velocidade sistólica do canal arterial		4	12,1
Derrames (pericárdico ou pleural)		2	6,1
Desfecho pós-natal	21		
Sem intercorrências		20	95,2
Suporte respiratório		1	4,8
Ecocardiograma pós-natal	14		
Normal		13	92,9
IT persistente		1	7,1

IT= Insuficiência tricúspide.

trimestre e relataram uma prevalência de IT leve ou trivial de 80%. A alta prevalência relatada por estes autores pode ser explicada pela inclusão de IT trivial, definidas como regurgitações identificadas ao Doppler colorido que não conseguem ser demonstradas ao Doppler pulsado. Uma outra explicação seria a idade gestacional de sua população (34 a 38 semanas), validando a ideia de que a IT seria mais prevalente com o avançar da gestação. Eles também relataram a presença de assimetria direita-esquerda das câmaras cardíacas e aumento do fluxo diastólico no ístmo e canal arterial nesta população, sugerindo que a IT seria possivelmente consequência de alterações hemodinâmicas fisiológicas do final da gestação.<sup>13</sup> No presente estudo não incluímos os casos de IT trivial por seu óbvio caráter fisiológico, já que pretendíamos investigar possíveis implicações clínicas de regurgitações mais significativas. E, ao que parece, estas também representam achados funcionais.

Os avanços na tecnologia e técnica de imagem em ultrassonografia permitiram um aumento na capacidade de identificação de achados relativamente sutis do coração fetal, tornando possível a caracterização detalhada da anatomia e da fisiologia cardíaca fetal ao longo da gestação. Atualmente se pode identificar facilmente achados como IT trivial e leve, que antes não podiam ser detectados. A prevalência da IT varia com a idade gestacional e de acordo com a técnica utilizada para investigação. Na ausência de outras alterações sistêmicas, a IT parece ser um achado benigno, representando mudanças da fisiologia intrauterina que ocorrem no final da gestação.

É importante citar algumas limitações deste estudo. Primeiramente, por se tratar de um estudo retrospectivo utilizando um banco de dados pré-existente, não foi possível obter dados demográficos das 330 gestantes. Desta forma, não podemos caracterizar detalhadamente nossa população. Apesar disso, de acordo com os critérios de elegibilidade empregados, trata-se claramente de uma população de gestantes de baixo risco.

Outra limitação do estudo é que não se obteve avaliação pós-natal em todos os casos, já que a prática corrente em nossa região é de não realizar ecocardiogramas rotineiramente em recém-nascidos saudáveis. Como se trata de um estudo retrospectivo, não se esperava obter dados de ecocardiograma pós-natal em todos os casos. Contudo, conseguimos informações pós-natais na maioria dos casos (62%), que incluíram dados objetivos obtidos através de um questionário e dados de ecocardiograma pós-natal (disponível em 14 casos apenas). O objetivo da avaliação pós-natal era confirmar a previsão da avaliação fetal de que a IT seria um achado benigno, i.e. sem significância clínica. Portanto, consideramos adequado afirmar que um recém-nascido assintomático, tendo um ecocardiograma fetal indicando uma anatomia cardíaca normal, que recebeu alta da maternidade após avaliação por um pediatra ou neonatologista, não apresentava uma cardiopatia significativa.

Em suma, insuficiência tricúspide no terceiro trimestre da gestação em fetos com anatomia cardíaca normal é um achado frequente em gestações de baixo risco e parece não estar associado a anormalidades cardíacas pós-natais ou necessidade de

intervenção neonatal.

### Contribuição dos autores

Lopes KRM concebeu a ideia apresentada, desenhou o estudo e fez a análise, forneceu os dados e escreveu o artigo com a colaboração de todos os autores. Cavalcante EVV, Melo NTL e Alves SA coletou os dados, contribuiu com a execução da pesquisa, discutiu os resultados e comentou o manuscrito. Alves JGB contribuiu com a concepção e análise do estudo, revisou e deu importantes contribuições ao manuscrito. Souza ASR contribuiu

com a concepção do estudo, fez contribuições importantes para a análise e interpretação dos resultados, forneceu *feedback* crítico e ajudou a modelar o manuscrito.

### Referências

1. Singh JP, Evans JC, Levy D, Larson MG, Freed LA, Fuller DL, Lehman B, Benjamin EJ. Prevalence and clinical determinants of mitral, tricuspid, and aortic regurgitation (The Framingham Heart Study). *Am J Cardiol.* 1999; 83: 897-902.
2. Zhou J, Zhang Y, Gui Y, Chu C, Zhang C, Zhou Q, Zhang Y, Li X, Yan Y. Relationship Between Isolated Mild Tricuspid Valve Regurgitation in Second-Trimester Fetuses and Postnatal Congenital Cardiac Disorders. *J Ultrasound Med.* 2014; 33: 1677-82.
3. Respondek ML, Kammermeier M, Ludomirsky A, Weil SR, Huhta JC. The prevalence and clinical significance of fetal tricuspid valve regurgitation with normal heart anatomy. *Am J Obstet Gynecol.* 1994; 171: 1265-70.
4. Gembruch U, Smrcek JM. The prevalence and clinical significance of tricuspid valve regurgitation in normally grown fetuses and those with intrauterine growth retardation. *Ultrasound Obstet Gynecol.* 1997; 9: 374-82.
5. Harada K, Rice MJ, Shiota T, McDonald RW, Reller MD, Sahn DJ. Two-dimensional echocardiographic evaluation of ventricular systolic function in human fetuses with ductal constriction. *Ultrasound Obstet Gynecol.* 1997; 10 (4): 247-53.
6. McAuliffe FM, Trines J, Nield LE, Chitayat D, Jaeggi E, Hornberger LK. Early fetal echocardiography. *Gynecol Obstet Invest.* 2008; 65 (3): 162-8.
7. Scala C, Morlando M, Familiari A, Maggiore ULR, Ferrero S, D'Antonio F, Khalil A. Fetal Tricuspid Regurgitation in the First Trimester as a Screening Marker for Congenital Heart Defects: Systematic Review and Meta-Analysis. *Fetal Diagn Ther.* 2017; 42: 1-8.
8. Kagan KO, Valencia C, Livanos P, Wright D, Nicolaides KH. Tricuspid regurgitation in screening for trisomies 21, 18 and 13 and Turner syndrome at 11+0 to 13+6 weeks of gestation. *Ultrasound Obstet Gynecol.* 2009; 33 (1): 18-22.
9. Pereira S, Ganapathy R, Syngelaki A, Maiz N, Nicolaides KH. Contribution of fetal tricuspid regurgitation in first-trimester screening for major cardiac defects. *Obstet Gynecol.* 2011; 117: 1384-91.
10. Messing B, Porat S, Imbar T, Valsky DV, Anteby EY, Yagel S. Mild tricuspid regurgitation: a benign fetal finding at various stages of pregnancy. *Ultrasound Obstet Gynecol.* 2005; 26: 606-10.
11. Anuwutnavin S, Wanitpongpan P, Chanprapaph P. Specificity of fetal tricuspid regurgitation in prediction of Down syndrome in Thai fetuses at 17–23 weeks of gestation. *J Med Assoc Thai.* 2009; 92: 1123-30.
12. Makikallio K, Rasanen J, Makikallio T, Vuolteenaho O, Huhta JC. Human fetal cardiovascular profile score and neonatal outcome in intrauterine growth restriction. *Ultrasound Obstet Gynecol.* 2008; 31: 48-54.
13. Tague L, Donofrio MT, Fulgum A, McCarter R, Limperopoulos C, Schidlow DN. Common findings in late-gestation fetal echocardiography. *J Ultrasound Med.* 2017; 36 (12): 2431-7.
14. American Institute of Ultrasound in Medicine. AIUM practice guideline for the performance of fetal echocardiography. *J Ultrasound Med.* 2011; 30:127-36.
15. DeVore GR, Satou G, Sklansky M. 4D fetal echocardiography – An update. *Echocardiography.* 2017; 34 (12): 1788-98.

Recebido em 23 de Julho de 2020

Versão final apresentada em 15 de Dezembro de 2020

Aprovado em 24 de Fevereiro de 2021