

Vivian Fuellis<sup>1</sup>, Pedro Grille<sup>1</sup>, Federico Verga<sup>1</sup>,  
Luis Urbán Alfaro<sup>2</sup>, Lucciano Grasiuso<sup>1</sup>, Marcelo  
Barbato<sup>1</sup>

1. Unidade de Terapia Intensiva, Hospital Maciel,  
ASSE - Montevidéu, Uruguai.  
2. Serviço de Neurologia, Hospital de Clínicas  
Doctor Manuel Quintela - Montevidéu, Uruguai.

**Conflitos de interesse:** Nenhum.

Submetido em 28 de junho de 2021  
Aceito em 14 de Agosto de 2021

**Autor correspondente:**

Pedro Grille  
Unidade de Terapia Intensiva, Hospital Maciel, ASSE  
25 de Mayo, 174  
11000 - Montevidéu, Uruguai  
E-mail: grillepm@gmail.com

**Editor responsável:** Viviane Cordeiro Veiga

**DOI:** 10.5935/0103-507X.20220014-pt

## Encefalopatia hiperamonêmica associada ao valproato na hemorragia subaracnóidea: um diagnóstico a considerar

### RESUMO

**Objetivo:** A hemorragia subaracnóidea é uma doença prevalente com alta morbidade e mortalidade. Inúmeras complicações contribuem para a lesão cerebral e desafiam o médico no diagnóstico e tratamento. A encefalopatia hiperamonêmica associada ao valproato é uma entidade rara, subdiagnosticada, grave e importante a ser considerada. Apresentamos o caso de um paciente com hemorragia subaracnóidea que recebeu profilaxia anticonvulsivante com valproato

e evoluiu com piora neurológica associada a níveis plasmáticos elevados de amônia e descargas periódicas no eletroencefalograma, sem outras causas identificáveis. A interrupção do tratamento com ácido valproico e a normalização dos níveis plasmáticos de amônia resultaram em melhora do quadro neurológico e eletroencefalográfico.

**Descritores:** Ácido valproico; Anticonvulsivantes; Hemorragia subaracnóidea; Alta do paciente; Lesões cerebrais; Hiperamonemia; Morbidade

### INTRODUÇÃO

O valproato (VPA) é um fármaco frequentemente utilizado como anticonvulsivante e para transtornos psiquiátricos. Trata-se de um ácido graxo de cadeia curta com metabolismo hepático. Alterações do metabolismo hepático podem levar a um aumento da amônia sérica.<sup>(1)</sup> A encefalopatia hiperamonêmica associada ao VPA (VHE - *valproate-associated hyperammonemic encephalopath*) é uma condição rara, grave e reversível, sendo ainda a consequência de uma reação idiossincrática ao tratamento agudo ou crônico com VPA.<sup>(2)</sup> O eletroencefalograma (EEG) é útil no diagnóstico e apresenta descargas periódicas generalizadas (DPGs), que constitui um padrão frequentemente observado nas encefalopatias tóxicas e/ou metabólicas.<sup>(3)</sup>

Analisamos o caso de um paciente com hemorragia subaracnóidea aneurismática (HSA) em tratamento anticonvulsivante profilático com VPA, que apresentou deterioração do quadro neurológico durante a internação, tendo sido feito o diagnóstico de VHE. Os mecanismos de toxicidade e farmacocinética do VPA, bem como os aspectos clínicos e laboratoriais do VHE, foram revisados.

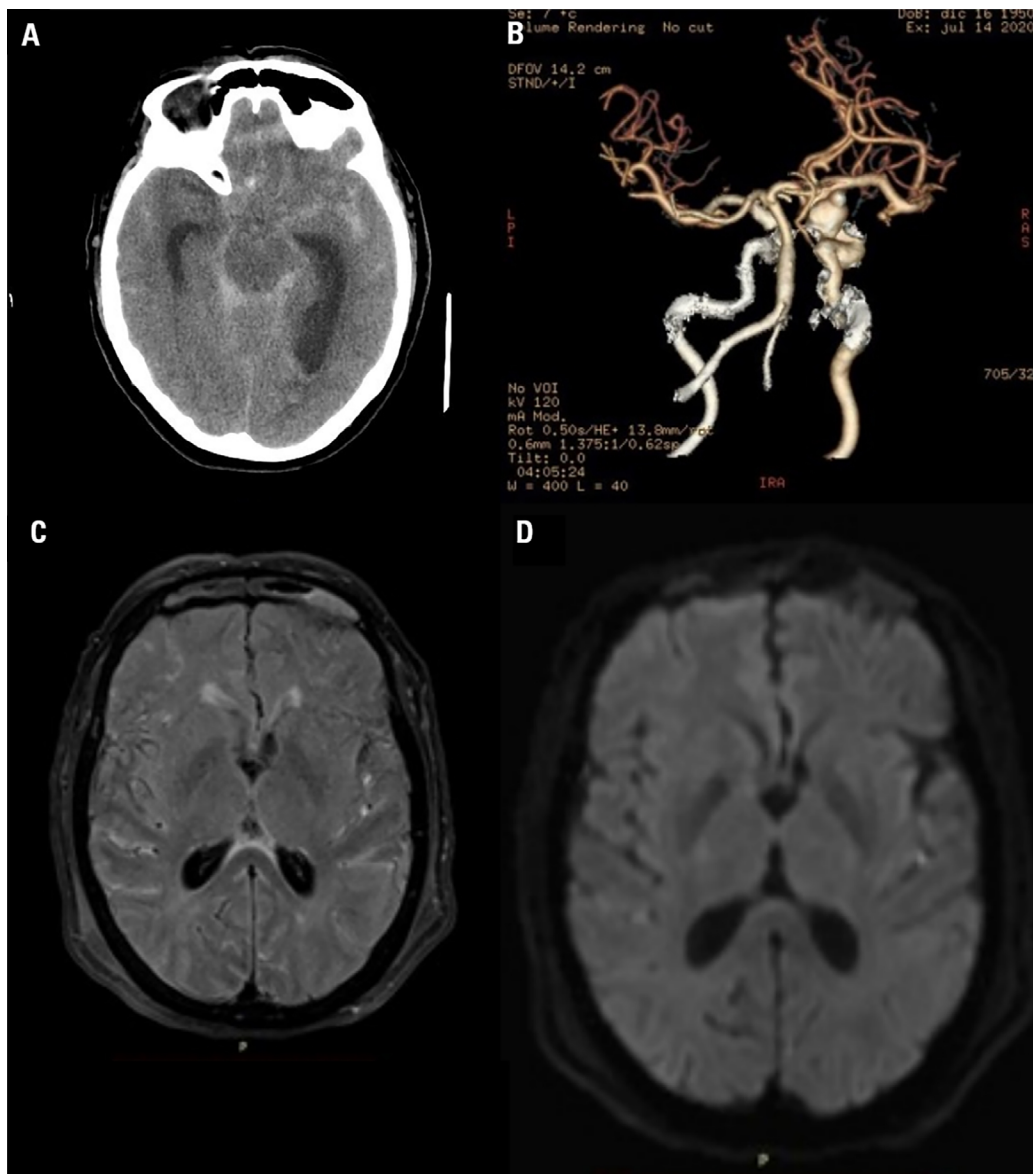
### RELATO DE CASO

Mulher de 69 anos, com história de hipertensão, *diabetes mellitus* insulino-dependente, cefaleia crônica e tabagista. Referia há 1 semana dor de cabeça, confusão mental e vômitos. O exame no pronto-socorro revelou coma (escala de coma de Glasgow em 5), rigidez de nuca e ausência de alterações pupilares.



A tomografia computadorizada (TC) mostrou HSA difusa, hemorragia intraventricular leve e hidrocefalia (Figura 1A). A angiotomografia computadorizada demonstrou aneurisma de artéria carótida interna supraclinoide à direita (Figura 1B). Uma vez admitida na unidade de terapia intensiva (UTI), recebeu tratamento com ventilação mecânica invasiva, ácido tranexâmico, nimodipina e VPA enteral (400mg, três vezes ao dia). Foram realizadas drenagem lombar externa e embolização endovascular do aneurisma, sem evidência de vasoespasma angiográfico. A TC inicial evidenciou hidrocefalia, sendo feita drenagem ventricular externa.

Como complicação inicial, a paciente desenvolveu disfunção neurocardiogênica, com eletrocardiograma mostrando alterações difusas da repolarização e troponina elevada (716ng/mL). O ecocardiograma transtorácico demonstrou disfunção sistólica (fração de ejeção do ventrículo esquerdo de 35%) e anormalidades regionais da contratilidade parietal, que foram interpretadas como miocardiopatia de estresse. Durante a permanência na UTI, apesar da retirada da sedação, a paciente permaneceu em coma (escala de coma de Glasgow em 5 no sexto dia). As tomografias subsequentes foram negativas para hidrocefalia, lesões isquêmicas ou outras complicações.



**Figura 1** - Estudos de neuroimagem do caso. (A) Tomografia computadorizada de crânio mostrando hemorragia subaracnóidea difusa com hemorragia intraventricular e hidrocefalia; (B) angiotomografia computadorizada mostrando aneurisma de artéria carótida interna supraclinoide direito; (C) ressonância magnética FLAIR e (D) ressonância magnética de difusão sem anormalidades.

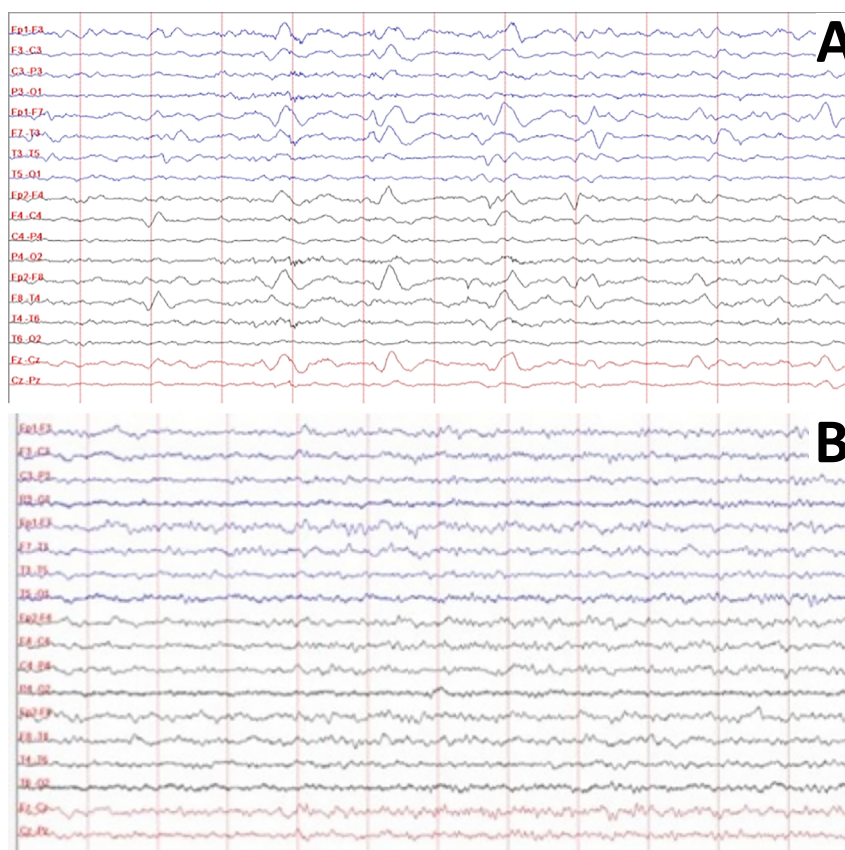
As funções hepática, renal e tireoidiana estavam normais, e ela não apresentava distúrbios hidroeletrólíticos. Não foram encontradas complicações extraneurológicas. A drenagem ventricular externa foi removida com culturas estéreis. O Doppler transcraniano foi negativo para vasoespasmos e mostrou índice de pulsatilidade normal. A ressonância magnética não detectou anormalidades (Figura 1C e 1D). O EEG padrão descartou padrões ictais, mas demonstrou um padrão de DPGs com predominância frontal, que se caracterizava como um padrão de descarga periódica contínua, com morfologia trifásica e sem flutuação espontânea, como visto em disfunções cerebrais tóxicas e/ou metabólicas (Figura 2A).<sup>(4)</sup> Diante desses achados, a dosagem de VPA foi de 65,3µg/mL (faixa terapêutica de 50 - 100µg/mL), e a dosagem de amônia foi de 160,2µg/mL (faixa normal de 18,7 - 86,0µg/mL). Não se observaram insuficiência hepática ou sangramento gastrointestinal. Em seguida, a administração de VPA foi descontinuada, e foram iniciados o tratamento para hiperamonemia com lactulose e a dieta restrita em proteínas. O nível de amônia diminuiu progressivamente até a normalização (81,7ug/mL), o que foi correlacionado com uma melhora neurológica evidenciada por resposta ao comando no Dia 12.

Os EEGs subsequentes melhoraram progressivamente até o normal (Figura 2B). A paciente necessitou de traqueostomia para retirada da ventilação mecânica e apresentou fístula traqueoesofágica como complicação. Ela evoluiu para óbito 85 dias após a admissão.

## DISCUSSÃO

Apesar dos avanços no tratamento, a HSA é uma doença grave, com mortalidade de até 35 a 40%. Apresenta múltiplas complicações neurológicas e sistêmicas, que levam à lesão cerebral secundária.

O VPA é um medicamento seguro e eficaz, usado como profilaxia anticonvulsivante em pacientes com HSA. Ele aumenta as concentrações cerebrais do GABA e produz bloqueio dependente da frequência dos canais de sódio dependentes de voltagem, o que resulta em suas propriedades anticonvulsivantes.<sup>(1,2)</sup> A maioria dos efeitos colaterais do VPA é leve, transitória e relacionada à dosagem: tontura, incoordenação, diplopia e distúrbios da marcha. Reações graves, como hepatotoxicidade, distúrbios de coagulação, pancreatite, teratogenicidade, síndrome de secreção inapropriada de hormônio antidiurético (SIADH), aplasia de medula óssea, hiponatremia e encefalopatia, são idiossincráticas.<sup>(2)</sup>



**Figura 2 -** Eletroencefalografia do caso. (A) Encefalografia padrão no Dia 6; (B) encefalografia padrão no Dia 12.

A VHE é uma complicação rara, mas grave, ligada ao tratamento com VPA. Caracteriza-se por rebaixamento do nível de consciência, défices neurológicos, disfunção cognitiva, vômitos, sonolência, letargia e, nos casos mais graves, convulsões, coma e morte.<sup>(2,3)</sup> Três apresentações clínicas foram descritas associadas aos efeitos tóxicos de VPA: níveis séricos de VPA aumentados com amônia normal; encefalopatia com função hepática prejudicada e encefalopatia hiperamonêmica. O laboratório local tinha limite superior normal de 86µg/mL para amônia sérica. Valores maiores resultam em toxicidade, e, se acima de 200µg/mL, podem gerar reações graves, como edema cerebral e herniação.<sup>(4)</sup> Nosso caso é o primeiro descrito em nosso meio, sendo a terceira apresentação clínica de VHE.

Não há consenso sobre o mecanismo pelo qual o VPA gera hiperamonemia. Existem várias teorias, e a falta de investigação sugere um processo multifatorial, que envolve predisposição genética, interações medicamentosas e múltiplos processos bioquímicos, como inibição indireta da oxidação de ácidos graxos, que diminui o N-acetil-glutamato; efeito direto do VPA em neurotransmissores particulares, como a inibição da glutamina sintetase, e toxicidade neuronal direta por aumento nas concentrações de astrócitos intracelulares de glutamato e amônia.<sup>(3,4)</sup>

Existem vários fatores de risco ligados ao desenvolvimento de VHE: função hepática alterada, deficiência de carnitina e associação com outras drogas, como fenitoína, fenobarbital, carbamazepina e topiramato. Outros fatores de risco descritos e presentes em nossa paciente incluem o início recente da administração de VPA, altas doses, estado hipercatabólico e lesão cerebral prévia, sendo essa última provavelmente o mais relevante em nosso caso. É possível que os níveis tóxicos de VPA estejam relacionados a uma ruptura na barreira hematoencefálica como resultado da HSA encontrada em nossa paciente, apesar das concentrações séricas normais de VPA.<sup>(1,2)</sup>

A incidência de VHE não é bem documentada. Até 20% dos pacientes em tratamento com VPA podem desenvolver hiperamonemia leve e assintomática. Outra característica dessa desordem é o fato de não existir correlação entre as concentrações de VPA e a amônia, de modo que não há relação entre dosagem/gravidade na VHE, o que significa que alguns pacientes apresentam níveis séricos normais de VPA.<sup>(1)</sup> É necessário ter um alto índice de suspeição para um diagnóstico correto.

O EEG é uma ferramenta utilizada na monitorização à beira do leito não invasiva. Os seguintes padrões de EEG podem ser encontrados nessa desordem: lentificação difusa das

frequências de fundo (com predominância de onda teta e delta); atividade delta frontal, intermitente e rítmica; ou descargas epileptiformes periódicas generalizadas com predominância anterior e morfologia trifásica, como visto em nosso caso.<sup>(3,5,6)</sup> Desde a primeira descrição de ondas trifásicas por Bickford et al., a especificidade diagnóstica das ondas trifásicas continua controversa, embora a maioria dos autores sugira que esse padrão seja mais característico da encefalopatia hepática.<sup>(7)</sup> Fisch et al. descreveram que as ondas trifásicas que ocorrem na encefalopatia hepática são mais propensas a estarem associadas à lentificação grave do EEG do que em outros distúrbios, embora esse achado por si só não seja suficiente para o diagnóstico diferencial com outras encefalopatias metabólicas.<sup>(8)</sup> A normalização do padrão de EEG após a retirada da droga é comum e corrobora o diagnóstico, como visto em nosso caso.

Não há tratamento consensual para a VHE. São recomendadas as seguintes medidas: descontinuar o tratamento com VPA; tratar as causas desencadeantes caso existam; iniciar medidas para reduzir os níveis de amônia (restrição da ingestão de proteínas ou uso de dissacarídeos não absorvíveis como a lactulose); administrar antibióticos, como rifaximina, neomicina ou metronidazol, para reduzir o número de bactérias produtoras de amônia; administrar levocarnitina, especificamente durante a intoxicação aguda, devido às interações com o metabolismo do VPA, e, finalmente, iniciar hemodiálise ou diálise peritoneal, quando não houver resposta aos demais tratamentos.<sup>(1)</sup>

O prognóstico da VHE é favorável e sem sequelas; desde que o diagnóstico precoce seja feito, a droga seja descontinuada e os níveis de amônia sejam normalizados.

## CONCLUSÃO

O comprometimento neurológico agudo após a hemorragia subaracnóidea aneurismática é muito frequente e constitui um desafio diagnóstico, tanto para clínicos quanto para neurocirurgiões. Uma vez excluídas as causas mais frequentes de lesão cerebral secundária, a encefalopatia hiperamonêmica associada ao valproato deve ser considerada, pois esses pacientes apresentam vários fatores de risco, como estresse neurocirúrgico e doença aguda. Sabendo que a encefalopatia hiperamonêmica associada ao valproato é um diagnóstico de exclusão, é necessário um alto índice de suspeição, juntamente da interpretação adequada do eletroencefalograma pelo neurofisiologista e de dosagem sérica de amônia e valproato. O diagnóstico imediato e a descontinuação precoce da droga podem mudar o curso dessa patologia silenciosa e com risco de vida.

## REFERÊNCIAS

1. Sousa C. Valproic acid-induced hyperammonemic encephalopathy - a potentially fatal adverse drug reaction. *Springerplus*. 2013;2(1):13.
2. Shah S, Wang R, Vieux U. Valproate-induced hyperammonemic encephalopathy: a case report. *J Med Case Rep*. 2020;14(1):19.
3. Segura-Bruna N, Rodriguez-Campello A, Puente V, Roquer J. Valproate-induced hyperammonemic encephalopathy. *Acta Neurol Scand*. 2006;114(1):1-7.

4. Lee S, Cheong J, Kim C, Kim JM. Valproic acid-induced hyperammonemic encephalopathy as a cause of neurologic deterioration after unruptured aneurysm surgery. *J Korean Neurosurg Soc.* 2015;58(2):159-62.
5. Kifune A, Kubota F, Shibata N, Akata T, Kikuchi S. Valproic acid-induced hyperammonemic encephalopathy with triphasic waves. *Epilepsia.* 2000;41(7):909-12.
6. Hirsch LJ, Fong MW, Leitinger M, LaRoche SM, Beniczky S, Abend NS, et al. American Clinical Neurophysiology Society's Standardized Critical Care EEG Terminology: 2021 Version. *J Clin Neurophysiol.* 2021;38(1):1-29.
7. Bickford RG, Butt HR. Hepatic coma: the electroencephalographic pattern. *J Clin Invest.* 1955;34(6):790-9.
8. Fisch BJ, Klass DW. The diagnostic specificity of triphasic wave patterns. *Electroencephalogr Clin Neurophysiol.* 1988;70(1):1-8.