

SIMPATECTOMIA LOMBAR RETROPERITONEAL ENDOSCÓPICA

RETROPERITONEAL ENDOSCOPIC LUMBAR SYMPATHECTOMY

Marcelo de Paula Loureiro, ACBC – PR¹; Antonio Moris Cury²; Alexandre Gustavo Bley³

INTRODUÇÃO

A simpatectomia lombar é uma cirurgia realizada há várias décadas, tendo sido descrita, de fato, pela primeira vez em Buenos Aires no ano de 1924, por Julio Diez¹ e no mesmo ano por Royle na Austrália². No início era exclusivamente utilizada para tratamento das alterações isquêmicas e dolorosas dos membros inferiores, porém nos últimos anos temos visto o seu emprego no tratamento da hiperidrose plantar. Paralelamente, a técnica de acesso ao retroperitônio por via vídeo-laparoscópica tem demonstrado boa eficácia para o tratamento das estruturas lá localizadas^{3,4}. E é neste contexto atual que apresentamos nosso primeiro caso de simpatectomia lombar vídeo-laparoscópica por técnica extraperitoneal, no tratamento da hiperidrose plantar.

RELATO DO CASO

A.M., feminina, 29 anos, apresentava quadro de hiperidrose plantar bilateral, considerada incapacitante pela paciente, visto que a impedia de utilizar certos calçados, bem como exigia a troca frequente de meias, devido à umidade. Como queixa adicional referia diminuição de temperatura nos pés, o que lhe causava desconforto. Negava outras alterações, bem como antecedentes clínicos. Há um ano havia sido submetida a simpatectomia torácica bilateral toracoscópica para o tratamento de hiper-hidrose palmar. Houve na ocasião a cura total da hiper-hidrose palmar, porém sem afetar o padrão de sudação dos pés. Negava outros procedimentos cirúrgicos prévios. Ao exame, a paciente apresentava as extremidades frias e úmidas, com sudorese excessiva.

Na sala de cirurgia submetemos a paciente a termometria cutânea plantar bilateral, com termômetro cutâneo infra-vermelho. A temperatura foi mensurada em quatro pontos pré determinados das regiões plantares, com média de 24°C e pequenas variações (menores que 1°C) entre os pontos, porém sem variação entre os lados. A temperatura da sala se manteve constante em 23,5°C. A margem de erro da leitura é de 1°C.

A paciente foi submetida à anestesia geral com intubação endotraqueal, e colocada em decúbito dorsal, levemente lateralizado. Foi inicialmente realizada laparoscopia com insuflação de CO₂ na cavidade abdominal, na pressão de 15 mm Hg. Utilizamos a óptica de vídeo-laparoscopia posicionada

ao nível da cicatriz umbilical, para guiar a entrada do primeiro trocarte para o acesso retroperitoneal, evitando, assim, a perfuração do peritônio ao nível do flanco esquerdo. Procedeu-se a exsuflação intraperitoneal e insuflação extraperitoneal. O primeiro trocarte de 10 mm usado para a óptica, foi disposto a meia distância entre a crista ilíaca e a borda costal inferior esquerda, na altura da linha axilar média. Uma vez estabelecido o espaço extraperitoneal inicial, procedemos à colocação dos demais trocarter, equidistantes do primeiro, a 6 cm deste, anteriores, sendo um superior e outro inferior. O quarto trocarte ainda mais anterior, foi colocado para afastar o peritônio. Utilizamos portanto uma técnica de acesso transperitoneal apenas para a colocação do trocarte extraperitoneal sob visão laparoscópica, evitando perfuração do peritônio ao nível do flanco (Figura 1).

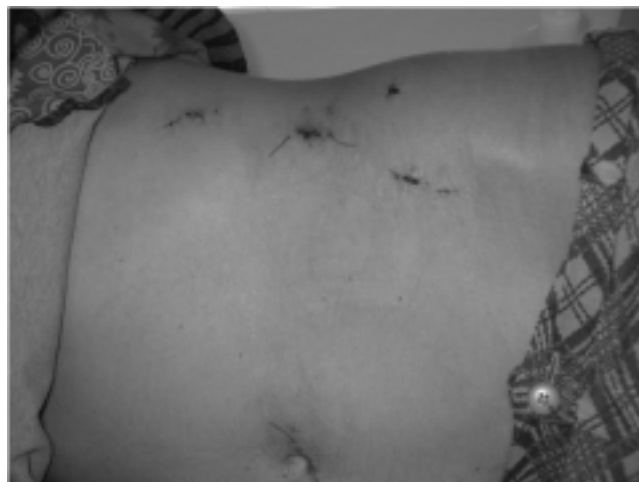

Figura 1 - Posição dos trocarter na simpatectomia lombar esquerda.

Após a instalação dos trocarter, iniciou-se a dissecação atraumática do retroperitônio, começando com a identificação do músculo psoas. Em seguida progrediu-se no espaço formado, em direção da coluna lombar, passando por sob o ureter esquerdo e utilizando um dos trocarter como afastador de peritônio. Com a cadeia exposta, procedeu-se à ressecção cuidadosa dos gânglios simpáticos de L2 a L4 (Figura 2). A cirurgia demorou 150 minutos e não houve sangramento peroperatório significativo. Imediatamente após a simpatectomia observou-se o aumento da temperatura plantar bilateralmen-

1. Cirurgião Geral do Hospital Santa Cruz de Curitiba

2. Cirurgião Oncológico do Hospital Santa Cruz de Curitiba

3. Cirurgião Vascular da Clínica de Fraturas XV de Curitiba

Recebido em 10/03/2003

Aceito para publicação em 21/11/2003

Trabalho realizado no Hospital Santa Cruz de Curitiba –PR.

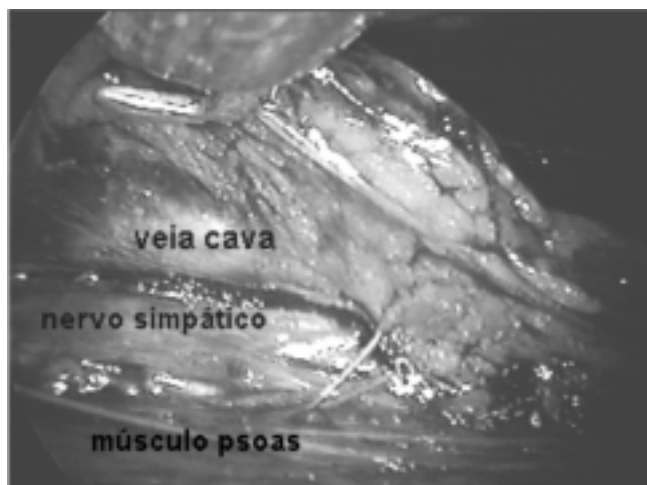


Figura 2 - Elementos anatômicos da simpatectomia lombar direita laparoscópica extraperitoneal.

te, porém com uma diferença de 3°C maior no lado esquerdo, nos quatro pontos medidos pelo termômetro cutâneo. Concomitantemente houve diminuição da umidade do pé esquerdo. Após certificada a simpatectomia do lado esquerdo, procedeu-se de maneira análoga para o lado direito. Neste, os elementos anatômicos diferem apenas pela veia cava inferior. O trans-operatório ocorreu de forma semelhante para o lado direito. A paciente recebeu alta no segundo dia de pós-operatório, sem complicações, com uso de pouca analgesia, sem drenos, deambulando normalmente e com a temperatura cutânea de ambos os pés maior (3°C) em relação ao início da cirurgia.

DISCUSSÃO

A simpatectomia lombar é o procedimento de eleição no tratamento da hiper-hidrose plantar, quando esta é persistente após a realização da simpatectomia torácica. Além disto existem outras indicações, como o tratamento de tromboangeíte

obliterante, causalgia, doença aterosclerótica avançada, entre outras⁴. A simpatectomia proporciona uma alteração na resposta vasomotora com conseqüente vasodilatação periférica e inativa a atividade secretória das glândulas sudoríparas na área denervada. A atividade vasomotora distal dos membros inferiores depende em geral dos gânglios L2 a L4, sendo a ressecção destes suficiente para causar os efeitos desejados.

Existem atualmente três formas de se realizar a simpatectomia lombar. A simpatectomia química (fenol, glicerina e álcool), que é um procedimento relativamente simples, menos invasivo e realizável sob anestesia local. Porém seus resultados a longo prazo são discutíveis e o procedimento pode causar lesões químicas das estruturas vizinhas. A técnica convencional, utiliza uma incisão oblíqua estendendo-se da décima primeira costela até a borda lateral do músculo reto abdominal e dissecação dos músculos da parede abdominal para o acesso retroperitoneal. Uma terceira forma, promissora, é a via vídeo-laparoscópica, que já vem sendo utilizada há alguns anos⁵. Ela pode congrega as vantagens da vídeo cirurgia com as vantagens do acesso extraperitoneal, que além de não violar a cavidade peritoneal e não manipular os órgãos intra-abdominais, oferece passagem direta para a região paravertebral, sem necessidade de dissecação adicional⁵. A técnica descrita pode ser considerada mista, porém seu momento transperitoneal é efêmero, com poucas chances de complicações, a não ser aquelas relacionadas a instalação do pneumoperitônio. Iniciamos o procedimento pelo lado esquerdo por questões anatômicas, pois à esquerda a cadeia está discretamente coberta pela aorta e à direita completamente coberta pela veia cava. No lado direito, portanto, o risco de sangramento é maior e a correta localização do plexo é mais difícil. Deve-se ter o cuidado na identificação da cadeia simpática, evitando erro de interpretação e ressecção do nervo gêmeo-femoral ou os vasos linfáticos lombares.

O resultado preliminar sugere que a simpatectomia lombar é factível pela via laparoscópica extraperitoneal, com recuperação pós-operatória satisfatória e cura da hiper-hidrose plantar.

ABSTRACT

In the last few years, there has been an increase in the indication of lumbar sympathectomy for plantar hyperhidroses. There are few reports of the laparoscopic access for this operation, even when it seems to be a very appropriate method. A case of a left lumbar sympathectomy through the retroperitoneal endoscopic approach is presented. The total control of left plantar hiperhidroses was achieved, showing the effectiveness of this operation, completely feasible through extraperitoneal endoscopic route.

Key Words: Sympatectomy; Endoscopy.

REFERÊNCIAS

1. Diez J - Um nuevo método de simpatectomía periférica para el tratamiento de las afecciones tróficas y gangrenosas de los miembros: la disociación fascicular. Bol Soc Cir Buenos Aires, 1924, 8:792.
2. Royle ND A new operative procedure in the treatment of spastic paralysis and its experimental basis. Med J Aust, 1924, 1(4):77-86.
3. Gill IS, Clayman RV, Albala DM, et al. - Retroperitoneal and pelvic extraperitoneal laparoscopy: an international perspective. Urology, 1998, 52(4):566-571
4. Watarida S, Shiraiishi S, Fujimura M, et al. - Laparoscopic lumbar sympathectomy for lower limb disease. Surg Endosc, 2002, 16(3):500-503
5. Savino Neto S, Peres RO, Ricardo O, et al. - Transperitoneal video endoscopic lumbar sympathectomy. Acta Cir Bras, 1996,11(4):214-215

Endereço para correspondência:
 Marcelo de Paula Loureiro
 Rua Capitão Souza Franco 848, conjunto térreo
 Bigorinho, Curitiba, Paraná
 Tel.: 3027-7640
 E-mail – mploureiro@terra.com.br