

MUCOSECTOMIA ESOFÁGICA NO TRATAMENTO DO MEGAESÔFAGO AVANÇADO: ANÁLISE DE 60 CASOS

ESOPHAGEAL MUCOSECTOMY IN THE TREATMENT OF THE ADVANCED MEGAESOPHAGUS: ANALYSIS OF 60 CASES

José Luís Braga de Aquino, TCBC-SP¹
José Alfredo dos Reis Neto, TCBC-SP¹
Cirilo Luiz de Pardo Mero Muraro, TCBC-SP¹
José Gonzaga Teixeira de Camargo²

RESUMO: A ressecção do esôfago sem toracotomia vem sendo utilizada com maior frequência, nos últimos anos, para as afecções benignas, sobretudo no megaesôfago avançado. A vantagem dessa via de acesso é a de evitar o comprometimento da dinâmica pulmonar, mas, entretanto, podendo haver abertura da pleura, com o conseqüente hemopneumotórax, além da potencial agressão a outros órgãos mediastinais com morbidade pós-operatória muitas vezes expressiva. Por sua vez, no megaesôfago avançado, a esofagite de estase predispõe à instalação de carcinoma. Com base nessas considerações, foi proposta, previamente em animais e cadáver humano, a retirada da mucosa-submucosa do esôfago, mediante sua invaginação completa, sem toracotomia. Os resultados satisfatórios estimularam a continuação nessa linha de pesquisa, iniciando-se a experiência na área clínica. Assim, o presente trabalho teve por objetivo demonstrar o resultado do pós-operatório imediato, a técnica de retirada da mucosa do esôfago pelo descolamento submucoso, conservando a túnica muscular intacta no mediastino. O procedimento foi realizado pela via cervicoabdominal em 60 pacientes portadores de megaesôfago graus III ou IV. Efetuou-se a reconstrução do trânsito gastrintestinal transpondo o estômago pelo mediastino posterior, por dentro da túnica muscular esofágica ou pela via retroesternal. O estudo permitiu concluir: 1) a ressecção da mucosa pelo plano submucoso, mediante a invaginação, mostrou ser de execução simples e viável em 98,4% dos casos; 2) ausência de sangramento, no intra ou no pós-operatório imediato, cuja origem fosse do leito da túnica muscular esofágica remanescente ao nível mediastinal; 3) baixa incidência de complicações pleuropulmonares – 5,0%.

Unitermos: Cirurgia do esôfago; Esofagectomia; Acalasia esofágica.

INTRODUÇÃO

A esofagectomia subtotal sem toracotomia, embora não seja a terapêutica cirúrgica ideal para o megaesôfago avançado, tem ainda tido grande aceitação.¹⁻¹²

A vantagem desta via de acesso é a de evitar o comprometimento da dinâmica pulmonar. Entretanto, pode haver a abertura da pleura e, como conseqüência, o desenvolvimento de hemo ou hidropneumotórax, acarretando maior morbidade pós-operatória.^{3-5,12,13} A lesão pleural geralmente ocorre durante o descolamento mediastinal do esôfago que, com intensa periesofagite acarreta aderências da víscera aos folhetos pleurais.

Além disso, é bem notório que, no megaesôfago avançado, a esofagite de estase predisponha a instalação de lesões pré-neoplásicas, podendo evoluir até carcinoma.¹⁴⁻²⁰

Tendo em vista tais considerações é que cogitou-se um método que possibilitasse a retirada da mucosa e submucosa do esôfago por meio da sua invaginação completa, através da via cervicoabdominal combinada sem toracotomia e conservando por inteiro a túnica muscular esofágica. Desse modo, seria feita a profilaxia de lesões mucosas pré-neoplásicas e evitando as complicações da dissecação e do descolamento do esôfago no mediastino.

Como etapa preliminar da sua aplicação na área clínica, realizaram-se estudos no cão, demonstrando a sua viabilidade²¹. Em fase posterior, estudos em cadáver humano demonstraram a exequibilidade do método em questão. Assim, amparados por essa verificação experimental, iniciou-se a nossa experiência clínica com boa evolução na avaliação inicial²².

1. Professor Titular de Clínica Cirúrgica da Faculdade de Ciências Médicas da PUC-Campinas.

2. Professor Assistente Clínico Cirúrgico da Faculdade de Ciências Médicas da PUC-Campinas.

Recebido em 16/7/99

Aceito para publicação em 1/2/2000

Trabalho realizado no Departamento de Clínica Cirúrgica da Faculdade de Ciências Médicas da PUC-Campinas.

A idéia de realizar a retirada da mucosa e submucosa do esôfago, por invaginação, conservando a túnica muscular no nível mediastinal, vem desde 1914, com os trabalhos pioneiros de Rehn²³. Esse autor, preocupado na época com as hemorragias mediastínicas e lesões pleurais, observado quando do *stripping* esofágico por via cervicoabdominal na cirurgia experimental em cães, idealizou o modelo experimental pela extração apenas do cilindro da mucosa e submucosa pela mesma via. Todavia, pela pouca repercussão do seu método e por não conseguir padronizar uma reconstrução adequada do esôfago cervical com o estômago, renunciou às suas proposições.

Mais recentemente, outros demonstraram, em experiência clínica, a validade desse procedimento, em pacientes portadores de esofagite cáustica, carcinoma de esôfago e da porção proximal do estômago.²⁴⁻²⁶ Já para o tratamento do megaesôfago avançado, tal procedimento não foi proposto por nenhum autor na literatura consultada.

Assim, o presente trabalho tem por objetivo demonstrar a técnica e os resultados pós-operatórios imediatos com a retirada da mucosa-submucosa do esôfago, conservando a sua túnica muscular mediastinal através da via cervicoabdominal sem toracotomia, com a reconstrução do trânsito digestivo pela gastroplastia mediastinal posterior por dentro da túnica muscular ou pela via retrosternal, em pacientes portadores de megaesôfago avançado.

PACIENTES E MÉTODOS

Foram estudados 60 pacientes adultos portadores de megaesôfago os quais foram submetidos à intervenção operatória proposta no Departamento de Cirurgia da Faculdade de Ciências Médicas da Pontifícia Universidade Católica de Campinas.

A idade dos pacientes variou de 30 a 69 anos com maior frequência entre 50 a 59 anos (44,4%), sendo 38 do sexo masculino (63,3%) e 22 do feminino (36,7%).

O diagnóstico de megaesôfago foi estabelecido com base nos dados de anamnese, do exame radiológico contrastado e endoscopia digestiva alta. Todos os doentes, com exceção de cinco (8,3%), apresentaram antecedentes epidemiológicos com reação de imunofluorescência positiva para Chagas. A duração dos sintomas característicos do megaesôfago variou de quatro a 25 anos com maior incidência entre seis a 10 anos (55,5%).

A indicação da intervenção cirúrgica baseou-se em dois aspectos: No grau de dilatação esofágica, evidenciado em exame radiológico contrastado, segundo a classificação proposta por Mascarenhas *et al.*,¹⁶ com 28 doentes portadores de megaesôfago Grau III, 23 de Grau IV, e no insucesso da terapêutica cirúrgica prévia já que nove pacientes haviam sido submetidos à cardiomiectomia com tempo variável de quatro a 12 anos; os estudos radiológicos evidenciaram megaesôfago Grau III em sete e Grau IV em dois.

Técnica Cirúrgica

Posicionamento do paciente

Após anestesia geral, os doentes foram colocados em decúbito dorsal com a região cervical fletida para a direita e coxim sob os ombros, para proporcionar maior extensão do pescoço.

Ressecção da mucosa esofágica

Tempo abdominal

- 1) Laparotomia mediana desde o apêndice xifóide, que era ressecado, até aproximadamente cinco cm abaixo da cicatriz umbilical.
- 2) Após exploração criteriosa da cavidade abdominal, realizou-se a dissecação e o isolamento do esôfago abdominal, com secção dos ramos anterior e posterior do nervo vago.
- 3) Secção longitudinal da musculatura na face anterior do esôfago abdominal desde a cárdia até o hiato esofágico, expondo-se e dissecando a mucosa e submucosa em toda a sua circunferência, em relação à camada muscular, em uma extensão de cinco a sete centímetros (Figura 1).

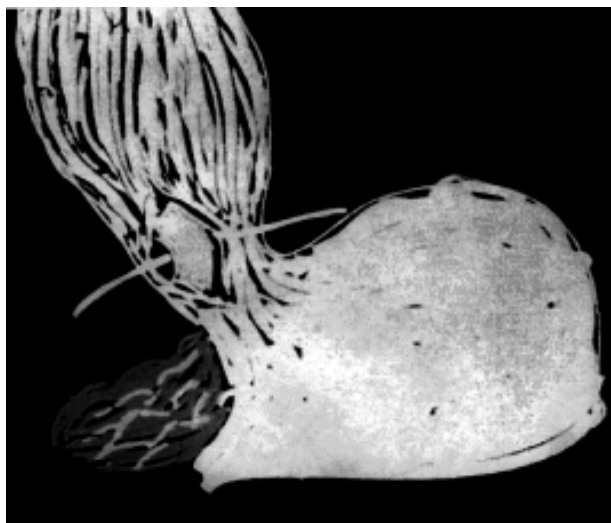


Figura 1 – Dissecção e isolamento da mucosa e submucosa do esôfago abdominal em relação à sua túnica muscular.

- 4) Preparo do estômago para a gastroplastia e realização de jejunostomia para a alimentação a mais ou menos 20 cm do ângulo duodenojejunal.

Tempo cervical

- 1) Cervicotomia lateral esquerda acompanhando a borda interna do músculo esternocleidomastoideo desde a fúrcula esternal até uma extensão de 10cm, com li-

beração da face posterior do esôfago, junto à fáscia pré-vertebral e da face anterior e lateral direita, em relação à traquéia, com reparo do órgão.

- 2) Secção longitudinal da musculatura na fase anterior do esôfago cervical desde 5cm aproximadamente da transição faringoesofágica até o nível da fúrcula esternal, expondo-se e dissecando a mucosa e submucosa em toda a sua circunferência em relação à túnica muscular, estendendo-se até o nível da fúrcula externa (Figura 2).

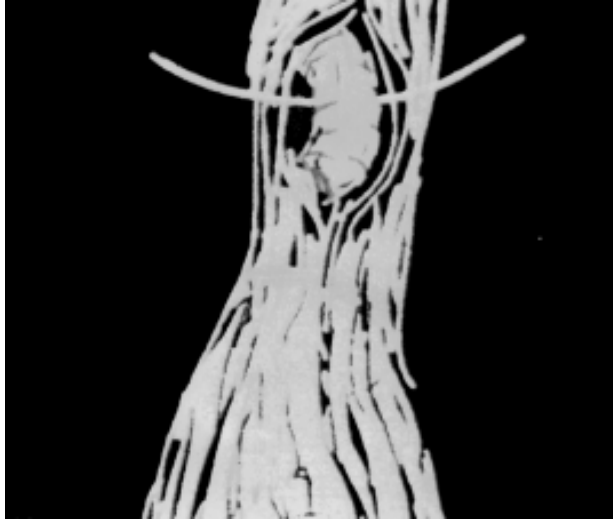


Figura 2 – Dissecção e isolamento da mucosa-submucosa do esôfago cervical em relação à sua túnica muscular.

Tempo abdominal e cervical concomitante

- 1) Após o cilindro mucoso estar isolado tanto no abdome quanto no pescoço, foi realizada pequena abertura nas face anterior e inferior da mucosa do esôfago abdominal e colocação de sonda retal nºs 30 ou 32, em sua luz com direcionamento da extremidade distal em sentido cranial até a sua exteriorização, através de pequeno orifício nas faces anterior e inferior da mucosa do esôfago cervical (Figura 3).
- 2) Após reparo do esôfago proximal, secciona-se a mucosa do esôfago cervical, em toda a sua circunferência, sendo a sua porção distal amarrada na extremidade da sonda, juntamente com um fio longo e resistente, para servir como guia para transposição ulterior do estômago (Figura 4).
- 3) Prensão, com pinças, da camada muscular do esôfago abdominal e cervical e por via abdominal tração contínua e lenta da extremidade distal da sonda no sentido craniocaudal, retirando-se o cilindro mucoso e submucoso evertido (Figura 5).
- 4) Secção transversal da transição esofagogastrica em todas as suas túnicas e fechamento da abertura gástrica e deixando a túnica muscular esofágica aberta no nível abdominal.

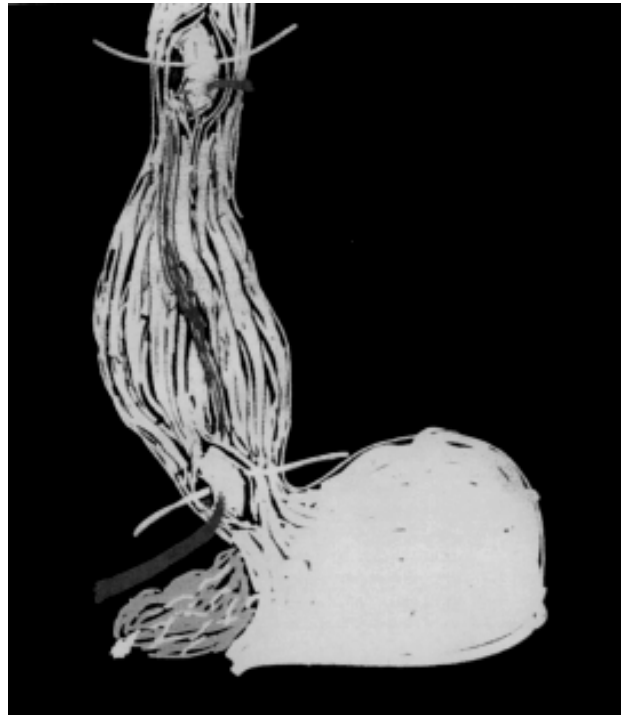

Figura 3 – Introdução de sonda na luz da mucosa do esôfago abdominal, com direcionamento cranial até a exteriorização da sua extremidade distal ao nível da luz da mucosa do esôfago cervical.

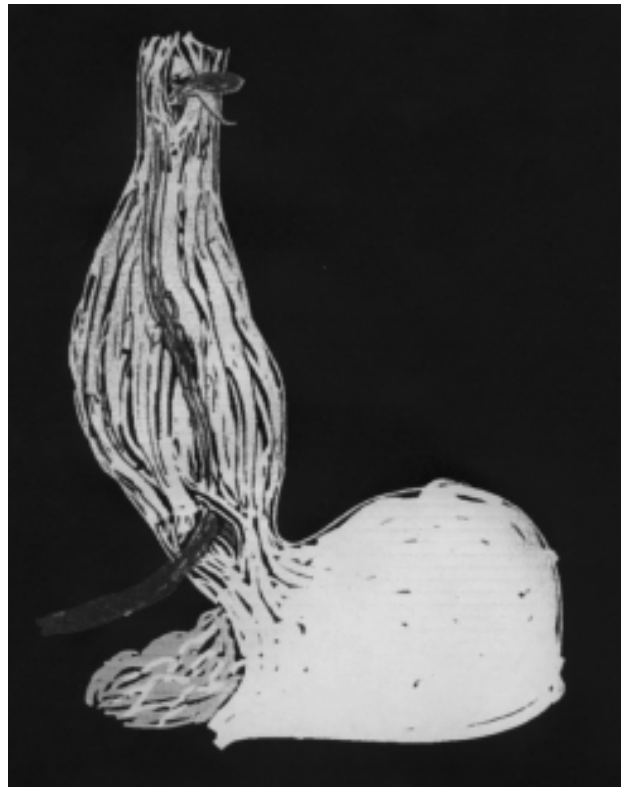

Figura 4 – Fixação da porção distal da mucosa do esôfago cervical na extremidade da sonda.

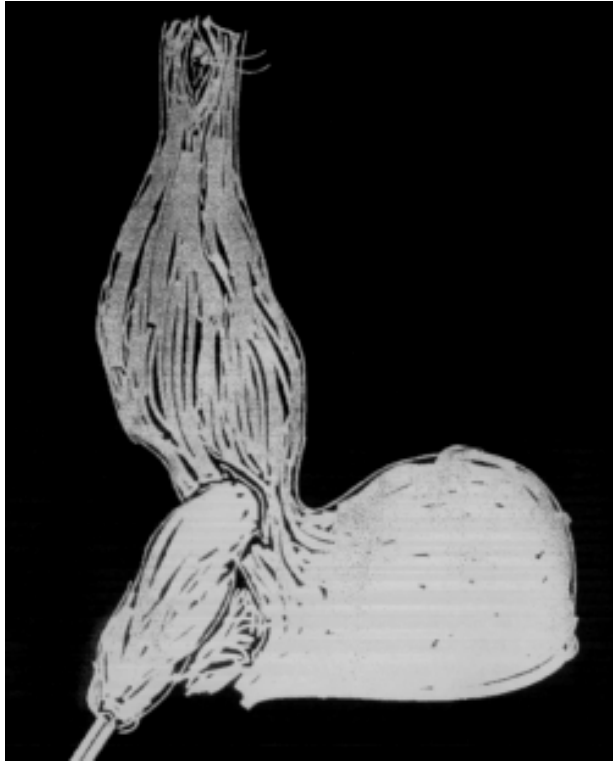

Figura 5 – Eversão da mucosa-submucosa em relação à túnica muscular, por tração contínua e lenta.

- 5) Delimitação e reparo da porção do esôfago cervical remanescente para a anastomose com o estômago, após secção transversal da face lateral e posterior da camada muscular do esôfago cervical, abaixo do reparo feito, deixando a túnica muscular aberta.

Reconstrução do trânsito digestivo

A reconstrução do trânsito digestivo foi realizada em todos os pacientes transpondo-se o estômago até a região cervical por duas vias, dependendo da sua maior ou menor facilidade de atingir o pescoço.

Em 27 pacientes (45,0%), o estômago foi transposto por dentro da túnica muscular, tracionado suavemente por fio-guia na região cervical, deixado por ocasião da mucosectomia, fixado ao fundo gástrico e orientado para ocupar a sua nova posição no mediastino posterior (Figura 6). Em 32 doentes (53,3%) o estômago atingiu a região cervical tracionado por fio-guia fixado na sua porção fúndica após realização do túnel retroesternal, por dissecação digital e espátulas maleáveis (Figura 7). No paciente restante (1,6%), a transposição gástrica se fez pelo mediastino posterior, no leito onde estava o esôfago, já que nesse paciente se realizou a esofagectomia subtotal por via transmediastinal com abertura do diafragma, devido à ressecção da mucosa e submucosa não ter sido feita na sua totalidade.

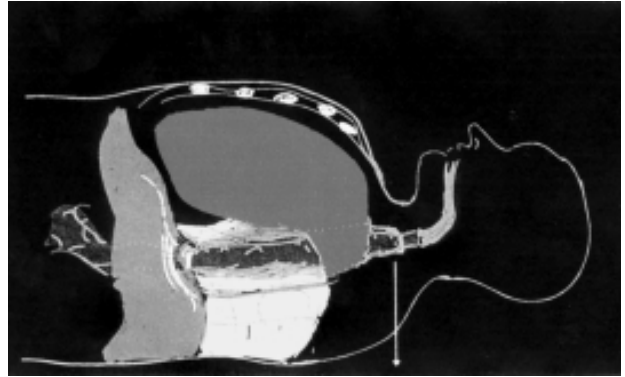


Figura 6 – Esquema evidenciando o estômago posicionado por dentro da túnica muscular esofágica no mediastino posterior.

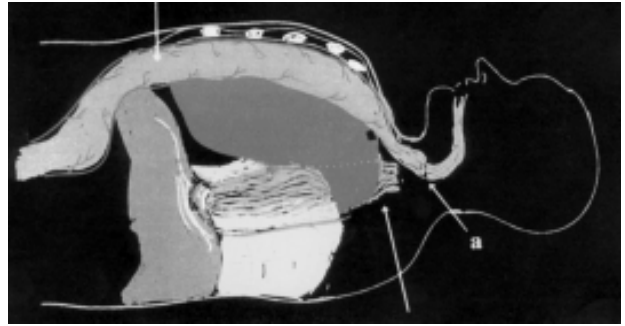


Figura 7 – Esquema evidenciando o estômago posicionado na região retroesternal e a túnica muscular no mediastino posterior.

A anastomose esofagogástrica foi executada em um plano de sutura, preferencialmente executada na face posterior da porção fúndica gástrica.

Após revisão sistemática da cavidade abdominal e da região cervical, colocou-se em todos os pacientes dreno de Penrose, tanto na região cervical e abdominal, sendo nesta com a extremidade distal do dreno junto ao hiato diafragmático do esôfago.

O fechamento da parede foi efetuado por planos em ambos os locais.

A Figura 8 demonstra a mucosa retirada evidenciando-se a integridade da mesma.

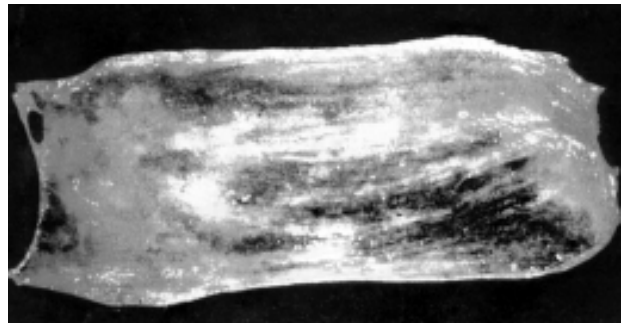

Figura 8 – Mucosa esofágica retirada.

Avaliação pós-operatória

Os pacientes permaneceram nas primeiras 24-48 horas de pós-operatório sob os cuidados da equipe médica da Unidade de Terapia Intensiva, sendo iniciada a nutrição enteral pela jejunostomia com o restabelecimento da motilidade intestinal. Esta dieta era aumentada progressivamente em volume e concentração até a obtenção de 2.500 a 3.000 calorias, conforme padronização do Serviço de Nutrição e Dietética do Hospital.

A realimentação oral foi instituída após avaliação da integridade da anastomose esofagogástrica pela realização de radiografia contrastada com substância iodada entre o 7º e o 10º dias de pós-operatório; nos doentes com evidência clínica de fístula, dependendo de sua evolução, o dia desse exame foi variável.

Em todos os pacientes foi efetuada a radiografia simples do tórax nas primeiras 24 horas de pós-operatório e repetida sistematicamente a intervalos de 48 horas na primeira semana, ou por menor período nos casos com parâmetros clínicos de complicações pleuropulmonares.

Toda a casuística foi avaliada inicialmente em termos da morbimortalidade nos primeiros 30 dias de pós-operatória, bem como o tratamento relativo a cada uma das complicações.

RESULTADOS

Aspectos referentes à ressecção da mucosa

A ressecção da mucosa por meio do descolamento submucoso foi realizada facilmente e sem acidentes em 59 pacientes (98,4%) com a retirada de toda a circunferência dessa túnica.

Em um paciente (1,6%), na manobra de extração, houve ressecção parcial da mucosa; outra tentativa resultou de novo em ressecção de fragmentos dessa camada. Assim, optou-se pela esofagectomia subtotal transmediastinal, segundo a técnica proposta por Pinotti,⁴⁻⁶ a qual se fez sem intercorrências.

Avaliação anatomopatológica

Em 59 pacientes (98,4%), o exame anatomopatológico das peças cirúrgicas confirmou a retirada total da mucosa e submucosa; na peça cirúrgica do paciente restante, além da mucosa e submucosa, também houve retirada da musculatura própria devido ter sido realizada a esofagectomia subtotal.

Em todas as amostras cirúrgicas estudadas houve infiltrado linfoplasmocitário de moderado a intenso, tanto na camada mucosa como na submucosa. Em sete peças cirúrgicas (11,6%) havia lesões leucoplásicas, mas em nenhuma delas se evidenciou carcinoma.

Cuidados gerais

Dos doentes estudados, 58 (96,6%) apresentaram boa evolução, sem qualquer alteração hemodinâmica, tendo

alta da Unidade de Terapia Intensiva entre 24 a 48 horas de pós-operatório.

Em 52 pacientes (86,6%), a realimentação por via oral ocorreu entre o 7º e o 10º dias de pós-operatório, após a confirmação da integridade da anastomose esofagogástrica cervical pelos raios X contrastados. Esses pacientes apresentaram boa adaptação com plena recuperação da deglutição a alimentos sólidos em três a quatro semanas, quando foi retirada a sonda de jejunostomia. Em seis pacientes, a realimentação oral foi iniciada posteriormente aos dias preconizados por terem apresentado deiscência da anastomose esofagogástrica cervical. Assim, a dieta foi iniciada entre o 18º e o 29º dias de pós-operatório, após a confirmação radiológica e clínica do fechamento da deiscência anastomótica. Isso fez com que se mantivesse por mais tempo a nutrição enteral pela jejunostomia até ocorrer boa adaptação à dieta ingerida.

Nos dois pacientes restantes, a dieta oral não foi administrada devido aos mesmos terem evoluído a óbito no pós-operatório precoce.

Avaliação radiológica

A radiografia simples de tórax realizada nos pós-operatório nos dias preconizados não demonstrou nenhuma alteração pleuropulmonar em 55 pacientes (91,7%). Nos restantes, esse exame evidenciou hidropneumotórax à direita de médio tamanho em dois pacientes, presença de infiltrado pulmonar esquerdo associado a pequeno derrame pleural em um e infiltrado pulmonar difuso nos outros dois, sendo esses os pacientes que evoluíram a óbito.

A radiografia com contraste foi realizada em 54 pacientes nos dias preconizados, demonstrando perfeita perviabilidade da anastomose esofagogástrica e ausência de estase gástrica em 52 deles (96,3%); em dois observou-se extravasamento de contraste pela anastomose. Novo exame realizado em um paciente no 18º e no outro no 22º dias de pós-operatório revelou boa perviabilidade da anastomose e ausência de extravasamento de contraste.

Em outros quatro pacientes, a radiografia contrastada foi efetuada entre o 24º e o 29º dias de pós-operatório, após evidência clínica de fechamento da fístula anastomótica. Nesses doentes, embora não houvesse extravasamento de contraste, o exame radiológico demonstrou comprometimento da perviabilidade da anastomose, traduzido por estenose em três deles.

Nos últimos dois pacientes, o raios X com contraste não foram realizados por terem os mesmos evoluído a óbito antes do dia preconizado para a realização deste exame.

Complicações

Dois pacientes evoluíram a óbito no terceiro e quinto dias de pós-operatório por complicações cardiovasculares e infecciosas pulmonares, conseqüentes a provável infarto do miocárdio (3,3%).

Três pacientes (5,0%) apresentaram complicações pleuropulmonares, sendo em dois traduzida por hemo-

hidropneumotórax de médio volume, com boa evolução após drenagem de tórax e o outro com infecção pulmonar associada a pequeno derrame pleural, tendo boa evolução com tratamento clínico.

Em seis pacientes (10,0%) houve deiscência da anastomose esofagogástrica cervical, com boa evolução com tratamento conservador em três deles (5,0%); nos três restantes ocorreu estenose da anastomose, tendo boa melhora após sessões de dilatação endoscópica.

DISCUSSÃO

Na maioria das vezes, os autores que já demonstraram na área clínica a validade da retirada da mucosa e submucosa do esôfago por invaginação com conservação da túnica muscular, realizaram frenotomia mediana anterior e secção do pilar deofragmático para maior exposição do esôfago e assim poder efetuar a dissecação da mucosa em maior extensão ao nível mediastinal em relação à túnica muscular.²⁴⁻²⁶

A abertura do diafragma com maior dissecação do esôfago ao nível mediastinal não corresponderia a um dos objetivos recomendados pela técnica que propomos: evitar o comprometimento do mediastino. Assim, em paciente algum da série estudada, essa exposição se tornou necessária, já que a dissecação da mucosa em relação à túnica muscular, realizada em toda a extensão do esôfago abdominal e em quase toda a extensão do cervical, foi suficiente para a retirada da peça cirúrgica na sua totalidade em 98,4% dos casos estudados, segundo a avaliação macroscópica intra-operatória.

Essa facilidade da retirada da mucosa pelo plano submucoso deve ocorrer devido às características histológicas da túnica do esôfago. A mucosa é constituída por um epitélio plano estratificado resistente e a submucosa tem escassa proporção de fibras colágenas e grande quantidade de fibras elásticas, tornando-a mais flexível e mais solta.²⁴⁻²⁶

Outro objetivo deste procedimento é que na ressecção por inteiro do cilindro mucoso-submucoso faz-se tanto a profilaxia como a erradicação de todas as lesões inflamatórias crônicas que se apresentam em vista da estase alimentar a longo prazo e como consequência favorecer o potencial maligno, como tem sido demonstrado em algumas séries de pacientes, portadores de megaesôfago avançado, com frequência variável de 2,8% a 10%.^{15,16,27-29} Em nenhuma peça cirúrgica dos pacientes estudados na avaliação anatomopatológica se demonstrou presença de carcinoma, embora em todos os casos havia infiltrado inflamatório de moderado a intenso e em 11,6% lesões leucoplásicas.

Embora a esofagectomia subtotal sem toracotomia, seja pela técnica de *stripping*, pela dissecação romba, ou pelo túnel transmediastinal com frenotomia mediana, não revele incidência expressiva de hemorragia, esta, uma vez presente, pode ser excessiva e evoluir com grande morbidade.^{5,8,12} Segundo esses autores, isso pode ocorrer

sobretudo por lesões diretas da veia ázigos e dos vasos esofágicos provenientes diretamente da aorta associados a comprometimento pleural com consequente hemotórax em até 25%. Essas complicações geralmente necessitam de reparo imediato por toracotomia, muitas vezes sem sucesso.

A literatura também tem demonstrado que na esofagectomia sem toracotomia, outras complicações podem surgir, sendo o hidropneumotórax associado ou não ao hemotórax a mais freqüente, devido à dissecação do esôfago ao nível mediastinal poder resultar na abertura da pleura com índice variável de 22,2% a 83,3% por qualquer das três técnicas da esofagectomia sem toracotomia.^{3,13,30-33}

A pequena incidência de complicações pleuropulmonares que tivemos na série em estudo vem justificar, mais uma vez, o procedimento técnico proposto, já que a dissecação da mucosa-submucosa, apenas nos segmentos cervical e abdominal do esôfago, não compromete o mediastino, diferentemente da dissecação da túnica muscular no nível mediastinal na esofagectomia sem toracotomia por qualquer técnica.

Em relação à deiscência da anastomose esofagogástrica cervical, a incidência de 10,0% neste estudo é comparável às séries que preconizam a esofagectomia sem toracotomia, que varia entre 4,1% a 37,0%.^{3,13,30,32}

A presença dessa complicação parece não estar relacionada diretamente à técnica de ressecção do esôfago, mas sim a algumas peculiaridades, sejam anatômicas do órgão ou de ordem geral, como ausência de serosa, menor vascularização, maior tensão e distensão da sutura pelos movimentos constantes da deglutição e respiração, musculatura delgada do órgão, aumento da pressão interna ao nível da anastomose por distensão da víscera interposta, via de reconstrução através do mediastino posterior ou anterior, técnica de sutura empregada, períodos de hipotensão no intra ou no pós-operatório imediato e desnutrição.³⁴

Dessa maneira, achamos que o principal fator predisponente da deiscência da anastomose cervical poderia ter relação com a via de reconstrução, já que em cinco dos pacientes que apresentaram esta complicação, a gastroplastia foi posicionada pela via retrosternal que, além de maior extensão, também predispõe o estômago interposto a apresentar maior deficiência circulatória, particularmente em sua extremidade cervical, o que se deve não só à compressão imposta pelo túnel retroesternal, mas também pelas sucessivas angulações a que fica submetido o pedículo vascular.

Já o único paciente que apresentou deiscência da anastomose esofagogástrica cervical em que a reconstrução pela gastroplastia foi realizada por dentro da túnica muscular, esta via poderia ter a sua contribuição para esta complicação, já que poderia levar a uma constrição do estômago pela túnica muscular e consequente isquemia, principalmente na sua porção mais cranial; todavia, tanto na observação feita intra-operatoriamente

em que o estômago se transpôs com facilidade até a região cervical, como na radiológica, no pós-operatório para a avaliação da anastomose, não se evidenciaram sinais sugestivos de compressão gástrica.

Outro aspecto importante a levar em consideração com esta técnica é a possibilidade de sangramento excessivo quando da retirada da mucosa e submucosa. Entretanto, tanto na avaliação intra-operatória, como no pós-operatório imediato, todos os parâmetros evidenciaram que os doentes evoluíram estáveis hemodinamicamente, sendo que a média de reposição sangüínea foi de 333 mL, com 39 pacientes (65,0%) não necessitando de sangue ou apenas de 300 mL, durante a intervenção cirúrgica. Em todos os pacientes, houve saída apenas de secreção serossangüinolenta de pequena a média quantidade pelos drenos cervical e abdominal, sendo os mesmos retirados entre o terceiro e o quarto dias de pós-operatório.

Parrila Paricio *et al.*²⁴ demonstraram que decorridas 48 horas de intervenção cirúrgica, a quantidade de sangue não ultrapassou 100 mL pela drenagem aspirativa posicionada no interior da túnica muscular nos três pacientes em que se realizou a mucossectomia, com reconstrução do trânsito pela via retroesternal.

Outros que também executaram essa técnica demonstraram que embora a média de sangue eliminada no intra-operatório fosse entre 700 e 800 mL, em nenhum dos pacientes houve instabilidade hemodinâmica.^{25,26}

Nos estudos que realizamos na cirurgia experimental, em 10 cães, fizemos toracotomia direita duas horas após a retirada do cilindro mucoso-submucoso, com a finalidade de detectar alguma lesão ao nível mediastinal com sangramento que pudesse estar em evolução. Em animal algum isso ocorreu e durante a

necropsia não se observou hemorragia da túnica muscular esofágica²¹.

Esses achados comprovando a escassez do sangramento com a técnica descrita talvez se deva às características do suprimento sangüíneo intramural do esôfago. Segundo Potter & Holyoke³⁵, os ramos arteriais segmentares da aorta penetram nos feixes musculares longitudinal e circular da parede do esôfago para se subdividirem na túnica submucosa altamente distensível. Assim, sendo esses vasos de calibre muito menor que as artérias esofágicas, supõe-se que ocorra hemostasia espontânea.

Considerando-se uma análise imediata, acreditamos que o método cirúrgico proposto conduziu a resultados bem aceitáveis, já que apenas 18,3% dos doentes apresentaram complicações, o que está dentro do esperado para operações de grande porte. Contudo, em uma análise clínica mais criteriosa, temos que levar em conta que apenas três complicações, hemotórax, hidropneumotórax e infecção pulmonar, poderiam estar diretamente imputadas ao método proposto, o que reduz o número de doentes comprometidos a 5,0%.

Pela análise dos resultados obtidos, concluímos que a mucossectomia esofágica com conservação da túnica muscular no mediastino posterior oferece menor morbidade que a esofagectomia subtotal sem toracotomia, principalmente no tocante às complicações pleuropulmonares como demonstrado na literatura consultada, o que nos estimula a propor este procedimento com maior frequência.

Desse modo, esperamos oferecer nova alternativa para aqueles que consideram as ressecções subtotais do esôfago como a melhor forma de terapêutica do megaesôfago avançado.

ABSTRACT

Partial ou total esophagectomy without thoracotomy has been used with greater frequency for the last few years to treat benign affections, specially advanced megaesophagus. Although this procedure presents the advantages of avoiding compromise of lung dynamics, it is not free complications. Among these, we have to emphasize the opening of pleura with hemopneumothorax, together with the potential aggression to other organs in the mediastinum, with a significant postoperative morbidity. On the other hand, in advanced megaesophagus, stasis esophagitis may lead to carcinoma. Based on these considerations, it was proposed, previously in animals and human beings, mucosal and submucosal removal by complete invagination, without thoracotomy. These results were satisfactory in experimental surgery and encouraged the beginning of the clinical experience area. Thus, the aim of the present work is to show, by a detailed analysis, the technique of esophageal mucosal and submucosa removal from the muscular layer, maintaining it complete at the mediastinum. This procedure was performed by a cervicoabdominal approach in 60 patients with grade III and IV megaesophagus. The reconstruction of the gastrointestinal tract by the stomach transposition was performed through the posterior mediastinum inside the muscular layer or by retrosternal route. The study allowed us the following conclusions: 1) the mucosa removal by the submucosa, through invagination proved to be simple and feasible in 98,4% of the cases; 2) the absence of bleeding from the bed layer muscular esophagus, during or at immediate postoperative period; 3) The incidence of pleura and lung complications – (5,0%.) is low.

Key Words: *Esophagus surgery, Esophagectomy, Mega esophagus.*

REFERÊNCIAS

1. Ferreira EAB – Esofagectomia subtotal, por via cérvico-abdominal combinada: sua possível utilização no megaesôfago. *Rev. Paul. Med.*, 1973, 82(3/4):133-134.
2. Ferreira EAB – Esofagogastroplastia e esofagocoloplastia transmediastinal posterior sem toracotomia. *Rev. Paul. Med.*, 1974, 84:142.
3. Ferreira EAB – *Esofagectomia subtotal e esofagogastroplastia transmediastinal posterior sem toracotomia no tratamento do megaesôfago*. Tese (livre-docência) - Faculdade de Medicina, Universidade de São Paulo, 1975.
4. Pinotti HW – Acesso extrapleurar ao esôfago por frenolaparatomia. *Rev. Assoc. Med. Bras.*, 1976, 22(2):57-60.
5. Pinotti HW – Esofagectomia subtotal por túnel transmediastinal sem toracotomia. *Rev. Assoc. Med. Bras.*, 1977a, 23(11):395-398.
6. Pinotti HW – Novas perspectivas da execução de esofagectomias evitando as toracotomias. *Arq. Gastroenterol. S. Paulo*, 1977b, 14(2):93-98.
7. Pinotti HW – Tratamento do megaesôfago. Conduta atual e observações sobre 323 casos operados. *Rev. Goiana Med.*, 1979, 25:105-116.
8. Cunha ASB da – Esofagectomia subtotal, com anastomose esofagogastrica transmediastinal, sem toracotomia, para tratamento do megaesôfago. *Rev. Col. Bras. Cir.*, 1981, 8(4):159-160.
9. Orringer MB – Transhiatal esophagectomy for benign disease. *J. Thorac. Cardiovasc. Surg.*, 1985, 90(5):649-655.
10. Aquino JLB de, Aquino Netto PA de, Reis Neto JA dos – Megaesôfago grau III: cirurgia conservadora ou radical? *Rev. Col. Bras. Cir.*, 1988, 15(2):76.
11. Aquino JLB de, Ishida P, Muraro CPM et al. – Megaesôfago avançado: análise de 54 casos. In: Congresso Brasileiro de Gastroenterologia, 32 e Congresso Brasileiro de Endoscopia Digestiva. 8. Natal, 1992, *Anais*, p.89.
12. Orringer MB, Marshall B, Stirling MC – Transhiatal esophagectomy for benign and malignant disease. *J. Thorac. Cardiovasc. Surg.*, 1993, 105(2):265-277.
13. Orringer MB, Stirling MC – Esophageal resection for achalasia: Indications and results. *Ann. Thorac. Surg.*, 1989, 47:340-345.
14. Camara-Lopes LH – Câncer do esôfago como complicação de megaesôfago. *Rev. Paul. Med.*, 1960, 56:93.
15. Camara-Lopes LH – Carcinoma of the esophagus as a complication of megaesophagus. An analysis of seven cases. *Am. J. Dig. Dis.*, 1961, 6(8):742-756.
16. Ferreira-Santos R – *Tratamento cirúrgico da aperistalse esofágica (megaesôfago)*. Tese (cátedra) - Faculdade de Medicina de Ribeirão Preto. Universidade de São Paulo, 1963.
17. Wychulis AR, Woolam GL, Andersen HA et al. – Achalasia and carcinoma of the esophagus. *J. Am. Med. Assoc.*, 1971, 215(10):1638-1641.
18. Brandalise NA, Leonardi LS, Della Torre CA et al. – Carcinoma do esôfago em megaesôfago chagásico após operação de Merendino. *Rev. Paul. Med.*, 1974, 83(4):169-172.
19. Brandalise NA, Andreollo NA, Leonardi LS et al. – Carcinoma associado a megaesôfago chagásico. *Rev. Col. Bras. Cir.*, 1985, 12(6):196-199.
20. Goodman P, Scott LD, Verani RR et al. – Esophageal adenocarcinoma in a patient with surgically treated achalasia. *Dig. Dis. Sci.*, 1990, 35(12):1549-1552.
21. Aquino JLB de, Moraes SP de, Martinez SE et al. – Esofagectomia submucosa. *Acta Cir. Bras.*, 1989, 4(1):64.
22. Aquino JLB de – *Tratamento do megaesôfago pela mucosectomia com conservação da túnica muscular esofágica por via cervicoabdominal*. Tese (doutorado). Faculdade de Ciências Médicas. Universidade Estadual de Campinas, 1996.
23. Kirschner M – Operaciones en la cavidad torácica. Intervenciones en el carcinoma del esôfago. In: _____. *Tratado de técnica operatoria general y especial - Parte 2*. Barcelona: Editorial Labor, 1944, 4:985-1020.
24. Parrilla Paricio P, Aguayo Albasini JL, Ponce Marco JL et al. – “Stripping” esofágico submucoso como técnica de esofagectomia sin toracotomia. Estudo clínico y experimental. *Cir. Esp.*, 1984, 38(4):546-552.
25. Saidi F – Endoesophageal pull through: a technique for the treatment of the cardia and lower esophagus. *Ann. Surg.*, 1988, 207(4):446-454.
26. Saidi F, Abbassi A, Shadmehr MB et al. – Endothoracic endoesophageal pull-through operation: a new approach to cancers of the esophagus and proximal stomach. *J. Thorac. Cardiovasc. Surg.*, 1991, 102(1):43-50.
27. Ferreira-Santos R – Aperistalsis of the esophagus and colon (megaesophagus and megacolon) etiologically related to Chagas’ disease. *Am. J. Dig. Dis.*, 1961, 6(8):700-726.
28. Barrett NR – Achalasia of the cardia: reflections upon a clinical study over 100 cases. *Brit. Med. J.*, 1964, 1:1135-1140.
29. Pinotti HW – Esofagectomia sem toracotomia - Indicações e perspectivas. In: Congresso Brasileiro de Cirurgia, 23, Rio de Janeiro, 1999. *Anais*, p.47.
30. Pareja JC, Lacerda JC, Amorim Filho J et al. – O tratamento cirúrgico do megaesôfago grau IV pela técnica de Ferreira: esofagectomia subtotal e esofagogastroplastia transmediastinal posterior sem toracotomia. *Rev. Assoc. Med. Bras.*, 1978, 24(2):66-68.
31. Pinotti HW, Zilberstein B, Pollara W et al. – Esofagectomy without thoracotomy. *Surg. Gynecol. Obstet.*, 1981, 152:345-346.
32. Ceconello I, Domene CE, Sallum RAA et al. – Esofagectomia transmediastinal no megaesôfago. *Rev. Col. Bras. Cir.*, 1988, 15:76.
33. Fonseca A, Alves JCM, Lima MR et al. – Esofagectomia sem toracotomia - Estudo de 10 casos. *Rev. Bras. Cir.*, 1988, 78(5):281-283.
34. Aquino JLB de – *Sutura manual e mecânica da anastomose esofagojejunal. Análise clínica em 38 gastrectomias totais*. Tese (mestrado) – Faculdade de Ciências Médicas. Universidade Estadual de Campinas, 1990.
35. Potter SE, Holyoke EA – Observations on the intrinsic blood supply of the esophagus. *Arch. Surg.*, 1950, 61:944-948.

ENDEREÇO PARA CORRESPONDÊNCIA

Dr. José Luís Braga de Aquino
Rua Coronel Quirino, 1636/3
13025-002 – Campinas-SP