

HEPATECTOMIA DIREITA POR VIDEOLAPAROSCOPIA

LAPAROSCOPIC RIGHT HEPATECTOMY

Marcel Autran C. Machado, TCBC-SP¹; Fábio F. Makdissi²; Rodrigo C.T. Surjan³;
Antonio R. F. Teixeira, TCBC-SP²; Telesforo Bacchella, TCBC-SP⁴; Marcel C. C. Machado, TCBC-SP⁵

INTRODUÇÃO

O refinamento da técnica cirúrgica e o desenvolvimento de novos instrumentais para uso em videocirurgia como bisturi harmônico, grampeadores vasculares possibilitaram a realização de ressecções hepáticas por este método¹⁻⁴. Nos últimos anos houve um crescimento exponencial no número de hepatectomias por este método⁵⁻⁸. Ao mesmo tempo houve uma ampliação nas indicações com a inclusão de doenças malignas^{5,9-12}. A exemplo do que ocorreu com a cirurgia laparoscópica para câncer colorretal, o receio inicial de implante de células malignas com esta técnica foi afastado com publicações que mostraram que a videolaparoscopia é segura no tratamento de carcinoma hepatocelular e das metástases hepáticas⁹⁻¹².

A inclusão da ressecção hepática por videolaparoscopia no armamentário terapêutico pode mudar a conduta atual de um grande número de doenças, especialmente os tumores hepáticos¹³.

As vantagens da videocirurgia sobre a técnica aberta incluem: menores incisões, redução da dor pós-operatória, menor tempo de recuperação dos doentes, menor resposta imune, menor tempo de hospitalização e metabólica bem como menores índices de morbidade⁶⁻⁸.

Atualmente hepatectomias maiores como hemihepatectomias esquerda e direita são rotinas em alguns centros mundiais^{7,8,14}. O uso da videolaparoscopia na ressecção hepática do doador no transplante intervivos já foi descrito tanto do lobo esquerdo como do direito^{15,16}. No Brasil, ainda não se tem notícia da realização de hepatectomia direita por videolaparoscopia. O objetivo deste trabalho é descrever a técnica detalhada da primeira hepatectomia direita totalmente por videolaparoscopia realizada no Brasil.

TÉCNICA

O paciente sob anestesia geral é colocado em posição supina e decúbito lateral esquerdo (Figura 1A). O cirur-

gião se coloca entre as pernas do paciente. O monitor é colocado atrás da cabeça do paciente.

O pneumoperitônio com CO₂ é estabelecido com pressão abdominal de 12 mmHg. Utilizamos cinco trocartes, três de 12 mm e dois de 5 mm como mostrada nas Figuras 1B e 1C. Os trocartes de 12 mm são necessários para o uso do grampeador endoscópico com carga linear. A cavidade abdominal e o fígado são visualizados com laparoscópio de 10 mm de 30° (Figura 1D).

A hepatectomia direita por videolaparoscopia tem quatro fases bem distintas: mobilização do fígado, dissecação portal, dissecação da veia cava e secção do parênquima hepático.

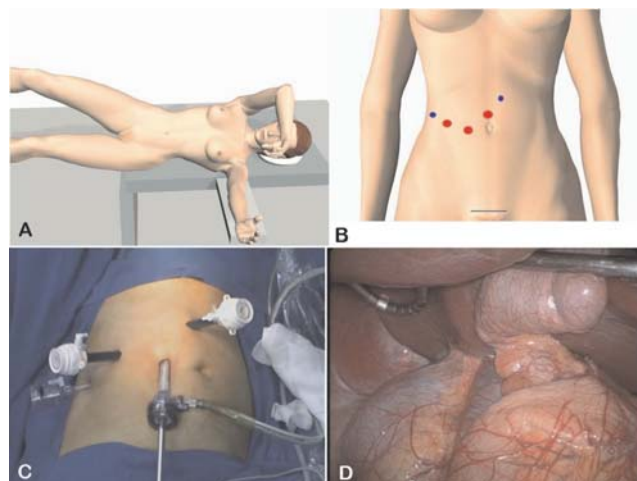


Figura 1 - Hepatectomia direita por videolaparoscopia **A.** Desenho esquemático do posicionamento do paciente na mesa cirúrgica. Utiliza-se o decúbito lateral esquerdo com auxílio de coxim no flanco direito e uso de perneiras para que o cirurgião se coloque entre as pernas do paciente. **B.** Desenho do esquema de colocação dos trocartes. **C.** Fotografia intra-operatória após colocação dos trocartes. **D.** Visão do campo cirúrgico com laparoscópio de 30° após tração do fígado.

1. Professor Livre-Docente da Faculdade de Medicina da USP.
2. Médico Assistente da Faculdade de Medicina da USP.
3. Médico Preceptor da Faculdade de Medicina da USP.
4. Professor Associado da Faculdade de Medicina da USP.
5. Professor Titular da Faculdade de Medicina da USP.

Recebido em 01/03/2007

Aceito para publicação em 07/05/2007

Conflito de interesses: nenhum

Fonte de financiamento: nenhuma

Trabalho realizado na Disciplina de Transplante e Cirurgia do Fígado – Departamento de Gastroenterologia do Hospital das Clínicas da Faculdade de Medicina da Universidade de São Paulo.

Mobilização do Fígado

Inicia-se o procedimento com a secção dos ligamentos redondos e falciforme com bisturi harmônico. A seguir o fígado é tracionado para cima e para a esquerda com o auxílio de afastador do fígado atraumático para a visualização completa da veia cava. O ligamento triangular direito e a fásia retroperitoneal são seccionados com o intuito de liberação do fígado e de exposição da face lateral da veia cava.

Dissecção Portal

Inicia-se com dissecção, ligadura e secção da artéria e ducto císticos sem remoção da vesícula, pois a mesma é útil na tração cranial do fígado. A artéria hepática direita é dissecada com pinça de Mixer laparoscópica, ligada e seccionada entre cliques metálicos (Figura 2A e 2B). Antes da ligadura e secção, é importante verificar a localização da artéria hepática esquerda. Isto pode ser facilmente feito com o pinçamento temporário da artéria hepática direita e a constatação visual da perviedade da artéria hepática esquerda.

A seguir, o ramo direito da veia porta é cuidadosamente dissecado com pinça atraumática e Mixer e identificado (Figura 2C). A identificação pode ser feita por meio da linha de demarcação isquêmica após pinçamento da veia porta direita. O ramo direito é então ligado (Figura 2D) com algodão 2-0 (ligadura perdida). A secção definitiva da veia porta direita é feita com uso de grampeador mecânico que pode ser aplicado no momento da dissecção, se houver espaço para a aplicação do aparelho ou posteriormente, durante a secção do parênquima. Do ponto de vista de isquemia hepática e redução do sangramento as duas alternativas são equivalentes.

A via biliar pode ser dissecada e seccionada nesta fase ou posteriormente durante a secção do parênquima. Se a via biliar tiver bifurcação intra-hepática é mais seguro seccioná-la posteriormente.

Não utilizamos a manobra de Pringle, mas a colocação de cadarço ao redor da tríade portal antes da secção do parênquima, para ser usado em caso de sangramento, é uma manobra rápida e fácil e tem intuito preventivo.

Dissecção da Veia Cava

A veia hepática direita é dissecada pela porção anterior do fígado (Figura 3A) até observarmos o espaço de Couinaud, que fica entre a veia hepática direita e a média. O fígado, já com os ligamentos seccionados, é então tracionado para cima e a veia cava é exposta. A seguir as pequenas veias hepáticas são ligadas entre cliques ou cauterizadas com bisturi harmônico até chegarmos ao nível do ligamento cava, que é seccionado entre cliques. Se continuarmos a dissecção de baixo para cima em direção ao diafragma, veremos a veia hepática direita em posição vertical. Ela então é dissecada cuidadosamente com liberação ampla ao seu redor (Figura 3B), tracionada para cima com fio grosso (algodão ou mersilene 0) e seccionada com grampeador endoscópico com carga vascular (Figura 3C 3D).

Secção do Parênquima

É fundamental a atuação do anestesiológista nesta fase do procedimento. Ele deve manter o paciente com pres-

ção venosa central baixa, à custa de redução da infusão de volume ou, de preferência, com uso de drogas vasodilatadores venosas como o nitroprussiato.

A secção do parênquima hepático é feita na linha de demarcação isquêmica (linha de Cantlie) e é realizada com uso de bisturi harmônico com baixa potência (Figura 4A e 4B), pois a cauterização é mais longa, mas a hemostasia é mais efetiva. A secção do parênquima é possível de se realizar quase completamente com este instrumento, excetuando duas áreas onde se localizam as veias hepáticas dos segmentos cinco e oito que drenam diretamente para a veia hepática média e são geralmente calibrosas. O conhecimento da localização dessas veias é importante para o sucesso do procedimento. Para tal, o uso de ultra-sonografia intra-operatória pode ser de grande

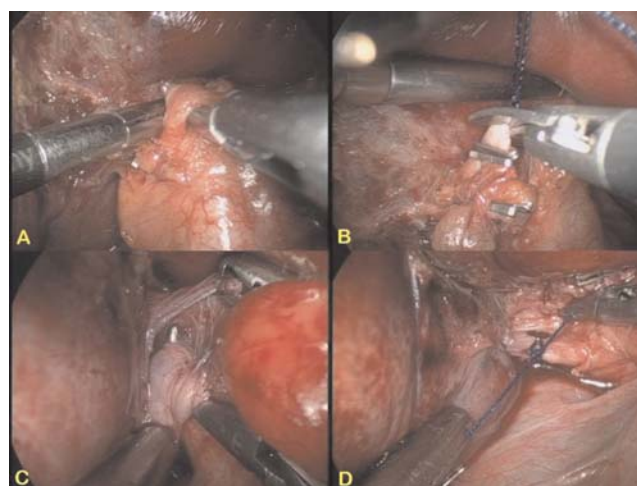


Figura 2 - Dissecção do hilo hepático. **A.** Dissecção e reparo da artéria hepática direita. **B.** Secção da artéria após ligadura com fio de algodão 2-0 e aplicação de cliques metálicos. **C.** Dissecção do ramo direito da veia porta com Mixer. **D.** Ligadura da veia porta direita.

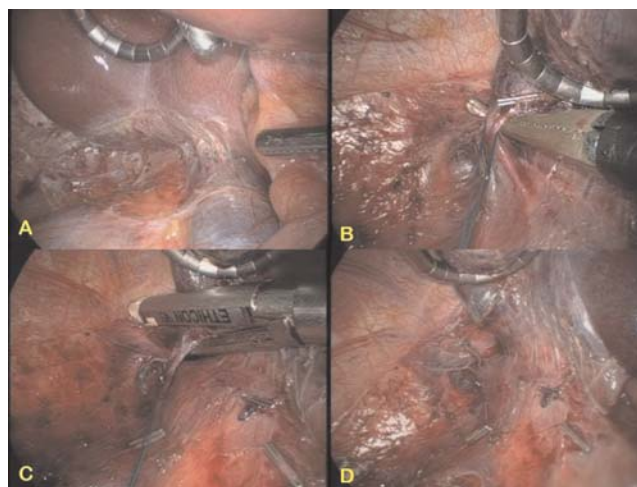

Figura 3 - Dissecção da veia cava e veia hepática direita. **A.** Visão da veia cava e veias hepáticas menores após completa mobilização do fígado e secção dos ligamentos. **B.** Dissecção da veia hepática direita na sua porção extra-hepática. **C.** Secção da veia hepática direita com grampeador linear endoscópico com carga vascular. **D.** Visão final após liberação da veia cava e secção da veia hepática direita.

auxílio. A secção destas veias é mais bem realizada com o uso de grampeador endoscópico com carga vascular (Figura 4C). A hepatectomia direita é então finalizada e a cavidade abdominal é drenada (Figura 4D).

A peça cirúrgica é retirada por meio de incisão de Pfannenstiel (Figura 1B) e o procedimento se encerra após sutura da via biliar direita e verificação da presença de fístula biliar que pode ser feita por meio de injeção de soro fisiológico pelo ducto cístico. Em caso de dúvida uma colangiografia deverá ser realizada.

DISCUSSÃO

O desenvolvimento da técnica de ressecção hepática por videolaparoscopia necessita de capacitação técnica em cirurgia laparoscópica avançada e em cirurgia hepática. A falta destes conhecimentos pode levar a erros que em se tratando especificamente de hepatectomia laparoscópica pode resultar em sangramento intra-operatório com risco de complicações graves e mortalidade.

Com isto em mente, os autores iniciaram um programa de treinamento em animais de médio porte (cães e porcos) onde foi possível o uso e desenvolvimento de diversos instrumentos. Este programa resultou na descrição de modelo experimental¹⁷ que foi útil pois a vivência de situações como posicionamento errôneo de trocartes e sangramento intra-operatório fez com que os autores ganhassem experiência neste complexo tipo de procedimento.

A aplicação em humanos foi gradual, onde iniciamos a ressecção segmentar do fígado com o uso de técnica de hemi-Pringle¹⁸. Os resultados iniciais em humanos, o aprimoramento técnico contínuo e o intercâmbio de informações com cirurgiões de outros centros fizeram com que os autores pudessem realizar ressecções hepáticas maiores com sucesso.

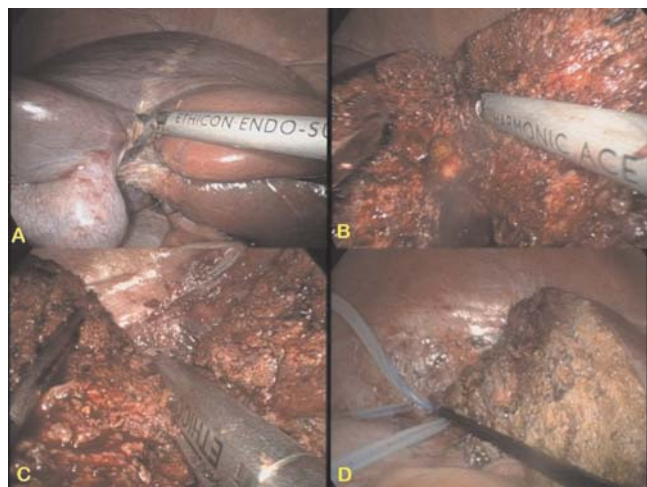


Figura 4 - Seção do parênquima hepático. **A.** Início da secção - note a delimitação isquêmica do fígado direito. **B.** O parênquima é seccionado com bisturi harmônico até a região das veias de drenagem dos segmentos 5 e 8. **C.** Secção da veia hepática do segmento 8 com grampeador linear endoscópico com carga vascular. **D.** Visão final após hepatectomia direita e colocação de dreno.

A hepatectomia direita regrada ou anatômica envolve a ressecção dos segmentos 5, 6, 7 e 8 e é considerada uma ressecção hepática maior. A realização desta técnica por videolaparoscopia é um procedimento altamente complexo e demorado. Necessita de instrumentos especiais como o uso de grampeadores endoscópicos com carga vascular e do bisturi harmônico. No entanto, os autores mostraram que este procedimento pode ser realizado no Brasil, de maneira segura.

A fase mais difícil deste procedimento é a secção do parênquima que apresenta risco potencial de sangramento e embolia gasosa. O risco de sangramento é diminuído com o uso de pressão venosa central baixa. A dissecação e secção prévia da veia porta direita, da artéria hepática direita e da veia hepática direita contribuem para isto. A ocorrência de embolia gasosa em ressecção hepática por laparoscopia é rara^{12,19}. A alta solubilidade do gás carbônico é responsável em parte por isto. O fato de usarmos grampeadores para a secção de ramos venosos que drenam para a veia hepática média é outro fato importante. Quando aplicamos o grampeador que tem uma extensão de 3,5 a 4,5 cm este rapidamente fecha os vasos e seus ramos colaterais diminuindo o risco de embolia¹⁴.

Uma etapa fundamental para o sucesso desta intervenção é o correto posicionamento do paciente e a mobilização do fígado. A colocação de coxim no flanco direito e o decúbito lateral esquerdo possibilitam que o fígado caia em direção ao hipocôndrio esquerdo e facilite a exposição da veia cava após a secção dos ligamentos triangular e lateral direito. A colocação precisa dos trocartes permite uma visão direta do hilo hepático e uma triangulação ergonômica que torna este procedimento demorado mais tolerado pela equipe cirúrgica. Há relatos de que o uso de técnica assistida com a mão facilita a exposição do fígado e a secção do parênquima, especialmente em cirróticos e ainda dá ao cirurgião a sensação tátil perdida na laparoscopia²⁰⁻²². Acreditamos que esta técnica dificulta a visão do campo cirúrgico e por este motivo utilizamos técnica totalmente laparoscópica. Alguns autores são de opinião semelhante, embora outros o utilizem como um passo antes da conversão completa à cirurgia aberta^{8,14}.

Os autores concluem que a divulgação técnica deste complexo procedimento é necessária para que outros cirurgiões brasileiros possam se familiarizar com este tipo de operação e ampliar sua utilização no Brasil²³⁻²⁴. Sabemos hoje que quase 50% das hepatectomias podem, com a tecnologia atual, ser realizadas por videolaparoscopia⁷. Desta maneira vemos que existe um enorme campo para o desenvolvimento da cirurgia hepática laparoscópica no Brasil.

AGRADECIMENTOS

Os autores agradecem enormemente o auxílio do Dr. Ailton Sepulveda Jr e dos médicos anestesiológicos Dr. Ricardo de Sousa Nani e do Dr. Joel Avancini Filho. Agradecemos ainda a Sra. Valéria Fonseca pelos desenhos.

ABSTRACT

The first application of laparoscopic liver surgery consisted of wedge liver biopsies or resection of peripheral lesions, mostly benign. More recently, reports of anatomic left and right hepatectomy have been seen in the literature. Expertise in some centers has evolved to such an extent that even living related donor hepatectomy has been performed. The aim of this paper is to report a laparoscopic right hepatectomy and describe in detail the surgical technique employed. To our knowledge this is the first case performed in Brazil totally laparoscopically. The surgery followed four distinct phases: complete mobilization of the liver; hilum dissection with encircling of right portal vein and right hepatic artery, caval dissection using linear vascular stapler to divide right hepatic vein and parenchymal transection with harmonic shears and firings of linear staplers are used to divide segmental 5 and 8 branches of middle hepatic vein. The liver specimen was removed by Pfannenstiel incision. Intraoperative blood loss was estimated in 120 ml with no need for blood transfusion. Hospital stay was 5 days. Laparoscopic right hepatectomy is feasible, technically demanding but can be safely accomplished by surgeons who have experience in advanced laparoscopic procedures and open hepatic surgery. In Brazil laparoscopic liver surgery is still in its first years and there is a lack of technical description of this complex procedure (Rev. Col. Bras. Cir. 2007; 34(3): 189-192).

Key words: Liver/surgery; Laparoscopy/methods; Hepatectomy.

REFERÊNCIAS

- Gagner M, Rheault M, Dubuc J. Laparoscopic partial hepatectomy for liver tumor. *Surg Endosc.* 1992; 6(1):97-8.
- Azagra JS, Goergen M, Gilbert E, Jacobs D. Laparoscopic anatomical (hepatic) left lateral segmentectomy -technical aspects. *Surg Endosc.* 1996; 10(7):758-61.
- Cherqui D, Husson E, Hammoud R, Malassagne B, Stéphan F, Bensaid S, Rotman N, Fagniez PL. Laparoscopic liver resections: a feasibility study in 30 patients. *Ann Surg.* 2000; 232(6):753-62.
- Cuesta MA, Meijer S, Paul MA, de Brauw LM. Limited laparoscopic liver resection of benign tumors guided by laparoscopic ultrasonography: report of two cases. *Surg Laparosc Endosc.* 1995; 5(5):396-401.
- Laurent A, Cherqui D, Lesurtel M, Brunetti F, Tayar C, Fagniez PL. Laparoscopic liver resection for subcapsular hepatocellular carcinoma complicating chronic liver disease. *Arch Surg.* 2003; 138(7):763-9; discussion 769.
- Gagner M, Rogula T, Selzer D. Laparoscopic liver resection: benefits and controversies. *Surg Clin North Am.* 2004; 84(2):451-62.
- Vibert E, Perniceni T, Levard H, Denet C, Shahri NK, Gayet B. Laparoscopic liver resection. *Br J Surg.* 2006; 93(1):67-72.
- Dagher I, Proske JM, Carloni A, Richa H, Tranchart H, Franco D. Laparoscopic liver resection: results for 70 patients. *Surg Endosc.* 2007; 21(4):619-24. Epub 2007 Feb 8.
- Mala T, Edwin B, Gladhaug I Fosse E, Soreide O, Bergan A, Mathisen O. A comparative study of the short-term outcome following open and laparoscopic liver resection of colorectal metastases. *Surg Endosc.* 2002; 16(7):1059-63. Epub 2002 Apr 9.
- Champault A, Dagher I, Vons C, Franco D. Laparoscopic hepatic resection for hepatocellular carcinoma. Retrospective study of 12 patients. *Gastroenterol Clin Biol.* 2005; 29(10):969-73.
- Mala T, Edwin B. Role and limitations of laparoscopic liver resection of colorectal metastases. *Dig Dis.* 2005; 23(2):142-50.
- Cherqui D, Laurent A, Tayar C, Chang S, Van Nhieu JT, Loriau J, Karoui M, Duvoux C, Dhumeaux D, Fagniez PL. Laparoscopic liver resection for peripheral hepatocellular carcinoma in patients with chronic liver disease: midterm results and perspectives. *Ann Surg.* 2006; 243(4):499-506.
- Koffron A, Geller D, Gamblin TC, Abecassis M. Laparoscopic liver surgery: Shifting the management of liver tumors. *Hepatology.* 2006; 44(6):1694-700.
- O'Rourke N, Fielding G. Laparoscopic right hepatectomy: surgical technique. *J Gastrointest Surg.* 2004; 8(2):213-6.
- Soubrane O, Cherqui D, Scatton O, Stenard F, Bernard D, Branchereau S, Martelli H, Gauthier F. Laparoscopic left lateral sectionectomy in living donors: safety and reproducibility of the technique in a single center. *Ann Surg.* 2006; 244(5):815-20.
- Koffron AJ, Kung R, Baker T, Fryer J, Clark L, Abecassis M. Laparoscopic-assisted right lobe donor hepatectomy. *Am J Transplant.* 2006; 6(10):2522-5. Epub 2006 Aug 4.
- Machado MA, Galvão FH, Pompeu E, Ribeiro C, Bacchella T, Machado MC. A canine model of laparoscopic segmental liver resection. *J Laparoendosc Adv Surg Tech A.* 2004; 14(5):325-8.
- Machado MA, Makdissi FF, Bacchella T, Machado MC. Hemihepatic ischemia for laparoscopic liver resection. *Surg Laparosc Endosc Percutan Tech.* 2005; 15(3):180-3.
- Biertho L, Waage A, Gagner M. Hépatectomies sous laparoscopie. *Ann Chir.* 2002; 127(3):164-70.
- Fong Y, Jarnagin W, Conlon KC, DeMatteo R, Dougherty E, Blumgart LH. Hand-assisted laparoscopic liver resection: lessons from an initial experience. *Arch Surg.* 2000; 135(7):854-9.
- Antonetti MC, Killelea B, Orlando R. Hand-assisted laparoscopic liver surgery. *Arch Surg.* 2002; 137(4):407-11; discussion 412.
- Inagaki H, Kurokawa T, Nonami T, Sakamoto J. Hand-assisted laparoscopic left lateral segmentectomy of the liver for hepatocellular carcinoma with cirrhosis. *J Hepatobiliary Pancreat Surg.* 2003; 10(4):295-8.
- Kalil AN, Giovenardi R, Camargo SM. Hepatectomia regrada por videolaparoscopia. *Rev Col Bras Cir.* 1998;25 (4):287-9.
- Kalil AN, Mastalir ET. Laparoscopic Hepatectomy for benign liver tumors. *Laparoscopic hepatectomy for benign liver tumors. Hepatogastroenterology.* 2002 May-Jun; 49(45):803-5.

Como citar este artigo:

Machado MA, Makdissi FF, Surjan RC, Teixeira AR, Bacchella T, Machado MC. Hepatectomia direita por videolaparoscopia. *Rev Col Bras Cir* [periódico na Internet]. 2007; 34(3). Disponível em URL: <http://www.scielo.br/rcbc>

Endereço para correspondência:

Marcel Autran C. Machado
Rua Evangelista Rodrigues 407 -
05463-000 - São Paulo - SP
Tel/Fax: 55-11-3285-2640
E-mail: dr@drmarcel.com.br