

# HÉRNIA PERINEAL APÓS DISJUNÇÃO DA SÍNFISE PÚBLICA: APRESENTAÇÃO DE CASO E TÉCNICA PARA CORREÇÃO

## PERINEAL HERNIA AFTER DISLOCATION OF PUBIC SYMPHYSIS: CASE REPORT AND REPAIR TECHNIQUE

Alberto Julius Alves Wainstein, ACBC-MG<sup>1</sup>

João Marcos Arantes Soares, RCBC-MG<sup>2</sup>

Bruno de Freitas Belezia<sup>3</sup>

Manoel Jacy Vilela Lima<sup>4</sup>

### INTRODUÇÃO

Os traumas pélvicos ocorrem em grande número dos pacientes politraumatizados atendidos em serviços de urgências e abrangem uma variedade de danos, desde contusões leves até esmagamento de toda a bacia.<sup>1</sup> As seqüelas do trauma estão relacionadas não só com a magnitude do mesmo, mas também a fatores ligados ao paciente e ao tratamento adotado no serviço de urgência.<sup>2</sup>

Relatamos uma complicação pouco freqüente de um trauma de bacia: uma hérnia na parede pélvica, de aparecimento tardio, devido a fratura e disjunção do púbis.<sup>3</sup>

O objetivo desse trabalho é apresentar uma técnica, ainda não descrita na literatura, para a reconstrução da parede pélvica utilizando tela de polipropileno, sem se realizar a redução óssea. Acreditamos que tal técnica possa ser usada em pacientes de risco cirúrgico aumentado.

### RELATO DO CASO

Paciente de 80 anos, do sexo feminino, com volumosa protrusão exteriorizando-se na região vulvar, à direita. Queixava-se de dificuldades para deambular e disúria. Relatava atropelamento com fratura e disjunção da sínfise púbica há dez anos. Na época, foi submetida à fixação cirúrgica da disjunção. Após cinco anos do trauma, notou protrusão na região pubiana, com crescimento lento e progressivo.

Foi examinada em nosso serviço seis anos após o trauma. Apresentava uma volumosa herniação exteriorizando-se pela

vulva, através da sínfise púbica, com ruptura completa da parede pélvica anterior. Pela palpação, era possível o acesso à cavidade abdominal através da disjunção óssea. As articulações sacro-ilíacas estavam fixas, o púbis separado, porém não apresentava incapacitação ortopédica para a deambulação.

Estudo radiológico da bacia evidenciou acentuada diástase da sínfise púbica, estruturas ósseas irregulares, pontos de fios metálicos rompidos, hérnia perineal e cálculo vesical.

Foi submetida à cirurgia para correção do defeito pélvico. Executou-se uma incisão transversa suprapúbica, dissecou-se o subcutâneo dos planos músculo-aponeuróticos e ósseos. Constatou-se uma diástase dos ossos do púbis de 10cm, por onde se exteriorizava volumoso saco herniário. Seu conteúdo era composto por parte do intestino grosso, intestino delgado, omento maior e parte da bexiga com grande cálculo. Junto ao púbis havia fragmentos ósseos e três fios metálicos.

O cálculo vesical foi retirado por cistotomia. O saco herniário foi ressecado ao nível da cintura pélvica, e a parte proximal foi suturada, após a redução do seu conteúdo. A parte distal, que se dirigia para o grande lábio, foi deixada "in situ" com dreno de aspiração contínua, exteriorizado por via suprapúbica.

Para o preparo da região onde foi posicionada a tela, o retroperitônio foi dissecado, rebatendo-se superiormente o conteúdo abdominal, expondo-se a parede óssea interna da pelve, vasos ilíacos e femorais, ureteres, bexiga e uretra.

A correção do defeito da parede pélvica, por onde se exteriorizava a protrusão, fez-se através da colocação de uma

1. Cirurgião Geral Membro do Serviço de Gastroenterologia, Nutrição e Cirurgia do Aparelho Digestivo do Hospital das Clínicas da UFMG. Cirurgião Geral da Fundação Hospitalar do Estado de Minas Gerais. Pós-Graduando da Faculdade de Medicina da UFMG.

2. Cirurgião Geral. Mestre em Medicina.

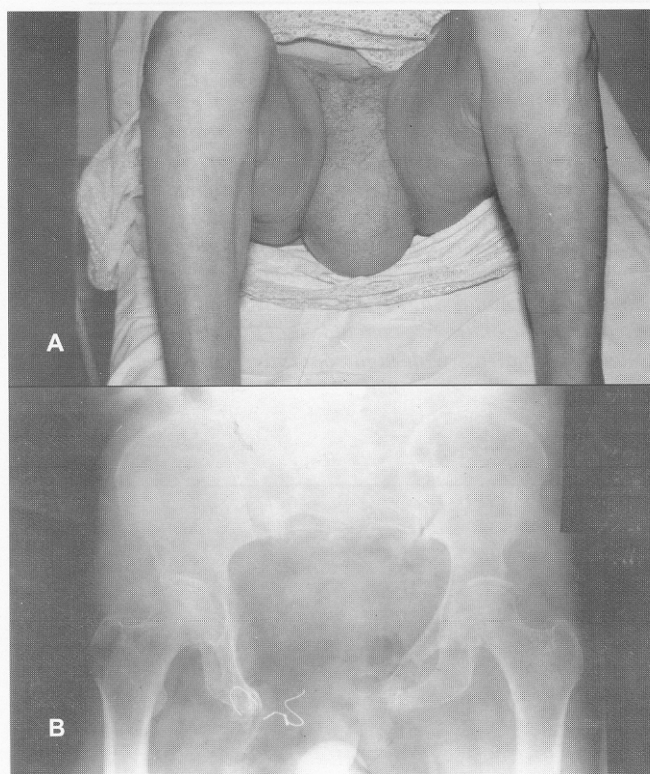
3. Cirurgião Geral.

4. Professor Assistente do Departamento de Cirurgia da UFMG. Coordenador do Grupo de Parede Abdominal e Retroperitônio do Serviço de Gastroenterologia, Nutrição e Cirurgia do Aparelho Digestivo do Hospital das Clínicas da UFMG.

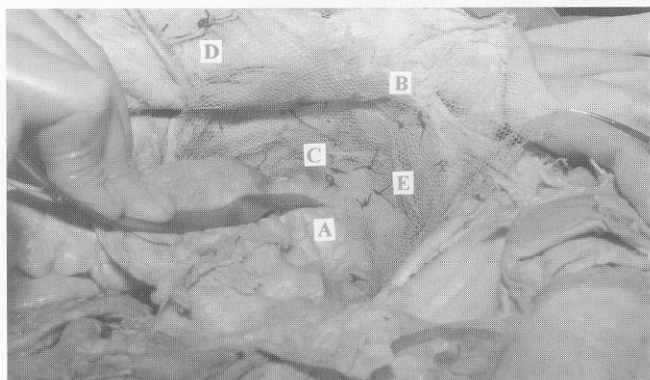Recebido para publicação em 2/1/97

Aceito para publicação em 25/8/97

Trabalho realizado no Serviço de Gastroenterologia, Nutrição e Cirurgia do Aparelho Digestivo do Hospital das Clínicas da Universidade Federal de Minas Gerais – UFMG.



**Figura 1** – A: Paciente assentada, mostrando volumosa hérnia exteriorizando-se no grande lábio direito; B – Radiografia simples da pelve mostrando diástase da sínfise púbica, fios metálicos rompidos e parte de cálculo vesical radiopaco na parte inferior da fotografia



**Figura 2** – Peça de dissecação cadavérica a fim de demonstrar a colocação da tela e referências anatômicas: A) Fáscia pré-vesical; B) Ossos púbicos; C) Parede pélvica; D) Parede abdominal anterior; E) Tela fixada conforme técnica descrita

tela dupla de polipropileno. A tela ultrapassava em mais de 10cm o local da separação óssea e foi fixada ântero-lateralmente aos ramos da púbis e ligamento de Cooper, sem tensão. Os pontos foram fixados através de orifícios feitos nos ossos

com furadeira elétrica, sendo utilizados fios de polipropileno 2.0. Inferiormente, a tela foi dobrada e fixada à parede pélvica e às fáscias periuretral e perivesical, de maneira que o conteúdo abdominal revestido pelo peritônio caíria sobre a tela exercendo pressão contínua para que a mesma ficasse fixa. A fixação superior ocorreu na bainha posterior dos músculos reto-abdominais. Drenou-se toda a região adjacente à tela através de drenos de aspiração contínua.

O pós-operatório transcorreu sem anormalidades. Obteve-se sucesso quanto à reconstituição do assoalho pélvico. A prótese e a reação fibrosa que se desenvolveu formaram uma estrutura forte e resistente, capaz de suportar a pressão intracavitária e conter o conteúdo da cavidade abdominal.

A paciente recebeu alta hospitalar no 13º dia pós operatório. O controle ambulatorial até o quinto ano de seguimento não apresentou sinais de recidiva ou outras complicações

## DISCUSSÃO

A paciente apresentou uma disjunção da sínfise púbica e luxação da articulação sacro-ilíaca na fase aguda. O tratamento inicial pode ser feito por redução fechada com o gesso pélvico-podálico, imobilização externa por pinos ou por fixação interna.<sup>4</sup> Embora houvesse sido submetida à fixação interna dos ossos do púbis, os fios de aço usados romperam-se.

O tratamento cirúrgico, pelo tempo decorrido de dez anos após o trauma, apresentava diversas limitações para a redução da luxação das articulações sacro-ilíacas: dificuldade de mobilização das articulações, grande distância de separação da sínfise púbica e a idade avançada. A redução externa seria impossível devido ao tempo de evolução da lesão.

Como a paciente não apresentava disfunções ortopédicas funcionais, optou-se pela correção do defeito da parede pélvica sem corrigir a disjunção óssea. A técnica proposta baseou-se na experiência dos autores com a utilização de prótese pré-peritoneal na correção de hérnias inguinais volumosas recidivadas (técnica de Stoppa-Warlaumont).<sup>5</sup> Usualmente a tela é posicionada no pré-peritônio, sendo mantida em posição pela pressão abdominal. Como havia um grande defeito na parede pélvica, foram utilizados pontos de fixação da tela em estruturas resistentes. Essas incluem os ramos anteriores dos ossos do púbis, ligamento de Cooper, fáscia periuretral e perivesical, paredes pélvica e abdominal.

Trata-se de uma adaptação da técnica Stoppa-Warlaumont, que permitiu uma resolução adequada do problema, sem submeter a paciente a riscos maiores implicados nas rotações de retalhos músculo-cutâneos ou osteotomia das articulações sacro-ilíacas, com reconstituição da sínfise púbica.

Constitui, portanto, uma alternativa válida para o tratamento de hérnias decorrentes da disjunção da sínfise púbica, principalmente em pacientes de risco cirúrgico elevado e com estabilidade do quadril.

---

**ABSTRACT**

Traumatic perineal hernia remains a rare clinical entity despite an overall increase in blunt trauma. Because of the incidence of other associated injuries, the mortality is high. Most of the perineal defects are repaired during the orthopaedics surgery to reconstitute the pelvis and few patients develop a true perineal hernia without pelvic instability. A 80-year-old woman was involved in a running over accident with disjunction of pubic symphysis, dislocation of sacrum-iliac junction and fracture of pubis and ischium. The patient was submitted to an orthopaedic surgery and latter development an perineal hernia through the genitalia. The diagnosis could be established with physical examination alone. Conventional radiology, computadorized tomography, and ultrasound should also be done to program the surgery. The repair approach was performed using a marlex mesh, fixed in the pelvic bones, Cooper ligament, and the abdominal wall. The mesh was stood in a retro-peritoneal position, rebuilding the pelvic floor without reconstruction the pelvic bones. We conclude that this is an efficient approach to repair of traumatic postoperative perineal hernia, mainly in patients with high operative risk, when the osseous repair is not necessary.

**Key Words:** Perineal hernia; Traumatic abdominal hernia; Marlex mesh.

---

**REFERÊNCIAS**

1. Thambi Dorai CR, Kareem BA – Overlapping dislocation of pubic symphysis. *The Br J Accid Surg* 1991;2(4):329-330.
2. Cali RL, Pitsch RM, Blatchford GJ, et al – Rare pelvic floor hernias: Report of a case and review of the literature. *Dis Colon Rectum* 1992; (6):604-612.
3. Wood RJ, Ney AL, Bubrick MP – Traumatic abdominal hernia: A case report and review of the literature. *Am Surg* 1988;4: 648-651.
4. Leuchter RS, Lagasse LD, Hacker NF, et al – Management of post-exenteration perineal hernias by myocutaneous axial flaps. *Gynecol Oncol* 1982;4(1):15-22.
5. Stoppa R, Petit J, Abourachid H – Proced original de plastie des hernies de l'ains: L'interposicion sans fixation d'une prothese en tulle de Dacron por voie mediane sous-peritoneale. *Chirurgie* 1973;99: 119-223.

**ENDEREÇO PARA CORRESPONDÊNCIA**

Dr. Alberto Julius A. Wainstein  
Rua Curitiba, 2.550/1902  
30170-122 – Belo Horizonte – MG