

Perfil epidemiológico e tratamento de perdas de substância por trauma em membros inferiores

Epidemiological profile and treatment of substance losses by trauma to the lower limbs

RICARDO BARROS MARTINS REZENDE¹; JEFFERSON LESSA SOARES DE MACEDO, TCBC-DF¹; SIMONE CORRÊA ROSA¹; FERNANDO SOARES GALLI¹.

R E S U M O

Objetivo: avaliar o perfil epidemiológico, o tratamento cirúrgico e os resultados pós-operatórios de pacientes com feridas complexas traumáticas de membros inferiores. **Método:** estudo retrospectivo dos pacientes com ferimentos complexos traumáticos tratados pelo Serviço de Cirurgia Plástica de um hospital regional de Brasília. Foram analisados os dados clínico-epidemiológicos, o tipo de procedimento cirúrgico e a recuperação funcional do membro após seis meses do tratamento. **Resultados:** foram tratados 119 pacientes, com média de idade de 29 anos, predominantemente homens (76,4%). O acidente moto ciclístico foi responsável pela maioria das lesões, em 37,8% dos casos. O tratamento cirúrgico mais realizado foi o enxerto de pele (62,1% dos casos), seguido pelo retalho fascio-cutâneo (21,9%), o retalho muscular (12,6%) e o retalho microcirúrgico (3,4%). Seis meses após a conclusão do tratamento cirúrgico, 35,3% dos pacientes necessitavam de muletas para se locomover, caracterizando um atraso na recuperação funcional do membro que, no entanto, estava relacionado significativamente à presença de fratura, de fixador externo ou de exposição óssea no pré-operatório. **Conclusão:** o perfil do paciente com ferida complexa traumática de membros inferiores foi homem, vítima de acidente motociclístico e o enxerto foi o tratamento mais utilizado. O trauma ortopédico com fratura óssea, exposição óssea e a presença de fixador externo estiveram associados significativamente a um maior risco de prejuízo funcional do membro com necessidade de muletas para locomoção após seis meses de tratamento.

Descritores: Extremidade Inferior. Ferimentos e Lesões. Retalhos Cirúrgicos. Cirurgia Plástica. Perfil de Saúde.

INTRODUÇÃO

Os traumas de grande energia têm aumentado de maneira significativa nas últimas décadas, principalmente devido a acidentes automobilísticos e motociclísticos. As vítimas de trauma podem apresentar ferimentos de gravidade e localização variadas, sendo os membros inferiores um importante sítio de lesões. Estas podem variar de simples soluções de continuidade da pele a grandes perdas teciduais e exposição de estruturas nobres^{1,2}. A gravidade das lesões e as dificuldades do tratamento exigem do profissional conhecimento e familiaridade com técnicas reparadoras, tornando as reconstruções dos membros inferiores um desafio para o cirurgião. A escassez de tecidos adjacentes é uma das dificuldades na busca da reconstrução^{1,2}.

Os membros inferiores apresentam características anatômicas peculiares que tornam sua reconstrução um tema complexo. Dentre estas, podem-se citar a necessidade de suportar o peso do corpo, a maior propensão ao desenvolvimento de trombose venosa profunda,

problemas de estase venosa e edema crônico, ocorrência frequente de aterosclerose e difícil regeneração nervosa^{3,4}. É essencial conhecer detalhadamente as estruturas anatômicas, a etiopatologia da lesão e dispor de uma equipe multidisciplinar em todo o processo de reconstrução e reabilitação. A recuperação funcional deve ser sempre procurada, independente do tratamento proposto, seja reconstrução ou amputação³⁻⁶.

O objetivo do estudo é avaliar o perfil epidemiológico, o tratamento oferecido e os resultados pós-operatórios dos pacientes vítimas de trauma de membros inferiores que foram internados no Serviço de Cirurgia Plástica do Hospital Regional da Asa Norte, Brasília – DF.

MÉTODOS

Estudo retrospectivo dos pacientes internados no Serviço de Cirurgia Plástica de um hospital público regional, portadores de feridas com perda de substância nos membros inferiores devido a trauma, no período de janeiro de 2011 a dezembro de 2015. Os pacientes fo-

1 - Hospital Regional da Asa Norte, Serviço de Cirurgia Plástica, Brasília, DF, Brasil.

ram admitidos após controle clínico e cirúrgico de suas feridas por outras especialidades, tais como ortopedia e cirurgia geral. Os critérios de exclusão foram: pacientes com úlceras crônicas ou perdas de substância nos membros inferiores cuja etiologia foi doença vascular, linfática ou oncológica.

Os dados demográficos pesquisados foram o sexo, a idade, a procedência, o mecanismo do trauma e a região mais acometida do membro inferior. Além desses, as características da ferida também foram avaliadas, como presença de fratura pré-operatória, exposição óssea e presença de fixador externo.

Foi analisado o tipo de tratamento cirúrgico reconstrutivo e contabilizado apenas o principal procedimento de cada paciente para a análise dos dados. Por exemplo, no caso de um retalho sural, cobre-se a área doadora do retalho com enxerto de pele. Nestes casos, apenas o retalho fascio-cutâneo era contabilizado, uma vez que o enxerto seria um tratamento complementar do retalho sural. Em alguns pacientes foram necessários desbridamentos cirúrgicos isolados ou associados à terapia por pressão negativa (sistema a vácuo). Após esse preparo da ferida, os pacientes eram submetidos a procedimentos cirúrgicos reconstrutivos, como enxerto de pele, retalho fascio-cutâneo, retalho muscular ou retalho microcirúrgico.

A integração dos tecidos foi classificada em completa, quando o enxerto ou retalho não tinha sofrimento ou necrose, em parcial, quando havia perda parcial, e necrose, quando havia perda total do tratamento instituído. Por fim, foi analisada a recuperação funcional do membro e, para isso, pesquisada a necessidade do uso de muletas seis meses após o tratamento cirúrgico, informação obtida pelo prontuário ou por contato direto com o paciente.

O programa Epiinfo 7.15, foi utilizado para análise estatística. O estudo foi aprovado pelo Comitê de Ética em Pesquisa da Secretaria de Estado de Saúde do Distrito Federal (CAAE número: 47391715.6.0000.5553, parecer número: 1.167.841).

RESULTADOS

A amostra foi de 119 pacientes, com o predomínio do sexo masculino (76,4% dos casos) e a idade

variou de dois a 70 anos (média de 29 anos). A procedência dos pacientes foi principalmente do Distrito Federal (65,5%), seguido das cidades do entorno do Distrito Federal, principalmente do estado de Goiás. O tempo de internação variou de um dia a 160 dias e a média de internação foi de 21,2 dias (Tabela 1).

Tabela 1. Distribuição das variáveis do estudo pelo número de mulheres incluídas (n=2273).

Sexo	N	%
Masculino	91	76,4
Feminino	28	23,6
Procedência		
Distrito Federal	78	65,5
Goiás	32	26,9
Outros	9	7,6
Faixa etária		
0-19	26	21,8
20-29	40	33,6
30-39	20	27,8
≥ 40	33	27,8
Total	119	100

N= número de casos; %= percentual do total de casos.

A etiologia mais frequente das lesões foi o acidente motociclístico (37,8% dos casos), seguido pelo atropelamento (30,3%) e acidente automobilístico (11,8%). O terço inferior da perna foi a área mais atingida (50,4% dos pacientes), seguido pelo terço médio da perna, em 32% dos casos (Tabela 2).

Quanto ao preparo das lesões traumáticas para o procedimento cirúrgico reconstrutivo (enxerto ou retalho), 25 (21,0%) pacientes necessitaram de desbridamentos isolados e 15 (12,6%) pacientes necessitaram de desbridamentos associado a terapia à vácuo.

A fratura de tibia esteve presente em 44 (37,0%) pacientes, o fixador externo em 32 (26,9%) e havia exposição óssea em 37 (31,1%). Muitos pacientes necessitaram de mais de um procedimento cirúrgico para reconstrução completa do membro afetado. O número de procedimentos reconstrutivos variou de um a sete para

cada paciente. O número total de procedimentos reconstitutivos foi 224 e a média de procedimento reconstutivo por paciente foi de 1,88.

Tabela 2. Etiologia e localização de pacientes vítimas de trauma em membros inferiores com perda de substância internados no Hospital Regional da Asa Norte, Brasília/DF, no período de 2011 a 2015.

Etiologia do Trauma	N	%
Acidente motociclístico	45	37,8
Atropelamento	36	30,3
Acidente automobilístico	14	11,8
Queda de altura	7	5,9
Arma de fogo	6	5,0
Outros*	11	9,2
Localização das lesões		
1/3 inferior	60	50,4
1/3 médio	38	32,0
1/3 superior	21	17,6
Total	119	100

* acidente com máquina de trabalho, ferimento por arma de branca, lesão corto contusa durante corrida.

N= número de casos; %= percentual do total de casos

O procedimento cirúrgico mais realizado foi o enxerto de pele (62,1% dos casos) (Tabela 3). O retalho fascio-cutâneo foi o segundo procedimento mais frequente e foi feito em 21,9% dos casos, destacando-se o retalho sural reverso e os retalhos de vizinhança. O retalho cruzado da perna foi necessário em 3,4% dos pacientes internados. O retalho muscular foi realizado em 12,6% dos pacientes, destacando-se o retalho da cabeça medial do gastrocnêmio. O retalho microcirúrgico foi realizado em quatro pacientes, representando 3,4% do total de pacientes estudados (Figuras 1 a 3).

Os pacientes submetidos a enxerto cutâneo tiveram uma taxa de 86,4% de integração completa, 10,8% tiveram integração parcial do enxerto e 2,7% evoluíram com necrose e perda total do enxerto. Os retalhos fascio-cutâneos tiveram uma taxa de 88,4% de integração completa e 11,5%, integração parcial. Não houve necrose total de retalho fascio-cutâneo. Os retalhos musculares tiveram uma taxa de 73,3% de integração completa e 26,6% de integração parcial. Não houve necrose total de retalho muscular. O retalho microcirúrgico foi realizado em quatro pacientes, apresentou perda total em um caso. Os demais tiveram integração completa.

Tabela 3. Relação da localização das lesões na perna com o tratamento cirúrgico dos pacientes vítimas de trauma em membros inferiores com perda de substância internados no Hospital Regional da Asa Norte, Brasília/DF, no período de 2011 a 2015.

Localização	1/3 inferior	1,3 médio	1/3 superior	Total
Tipo de tratamento	N/%	N/%	N/%	N/%
Enxerto ¹	45/37,8	17/14,3	12/10,1	74/62,1
Retalho fasciocutâneo				
Sural ²	8/6,7	4/3,4	0	12/10,1
Vizinhança ³	2/1,7	5/4,2	3/2,5	10/8,4
Cross-leg ⁴	2/1,7	2/1,7	0	4/3,4
Retalho muscular				
Gastrocnêmico ⁵	0	6/5,1	6/5,1	12/10,1
Solear ⁶	0	3/2,5	0	3/2,5
Microcirúrgico ⁷	3/2,5	1/0,8	0	4/3,4
Total	60/50,4	38/32,0	21/17,6	119/100

N= número de casos; %= percentual do total de casos; 1. Enxerto de pele exclusivo; 2. Retalho fasciocutâneo sural reverso; 3. Retalho fasciocutâneo de vizinhança; 4. Retalho fasciocutâneo da perna oposta (cross-leg); 5. Retalho muscular, cabeça medial do gastrocnêmio; 6. Retalho muscular hemisolear reverso; 7. Retalho anterolateral da coxa microcirúrgico.

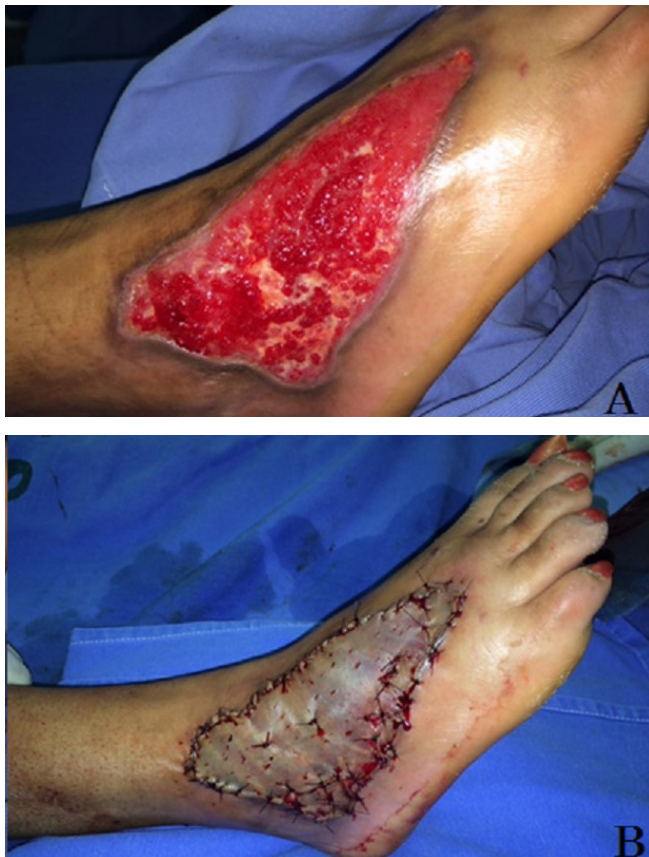

Figura 1. Perda de substância em dorso do pé. A) Pré-operatório; B) Enxerto de pele parcial.

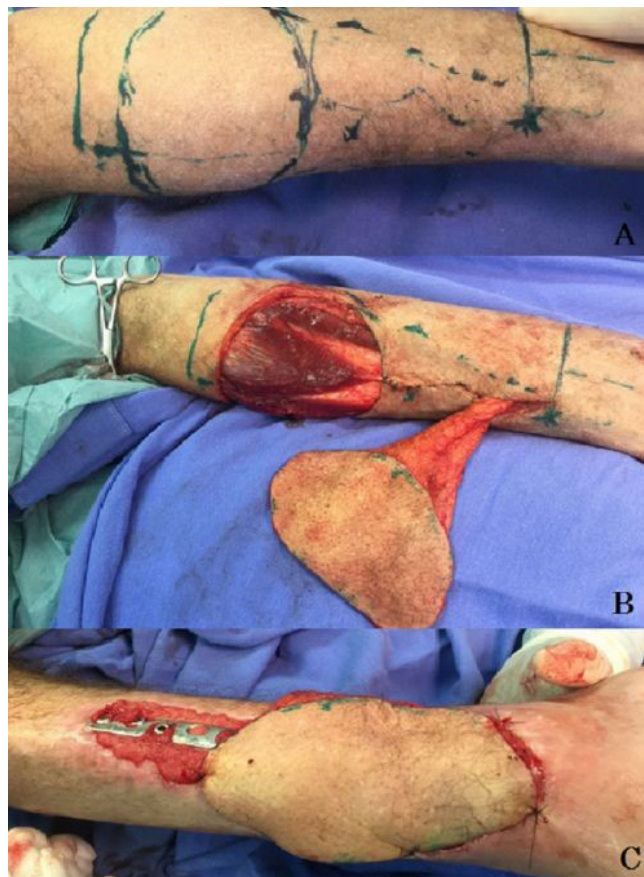


Figura 2. Retalho fascio-cutâneo sural reverso. A) Marcação; B) Preservação muscular; C) Pós-operatório.

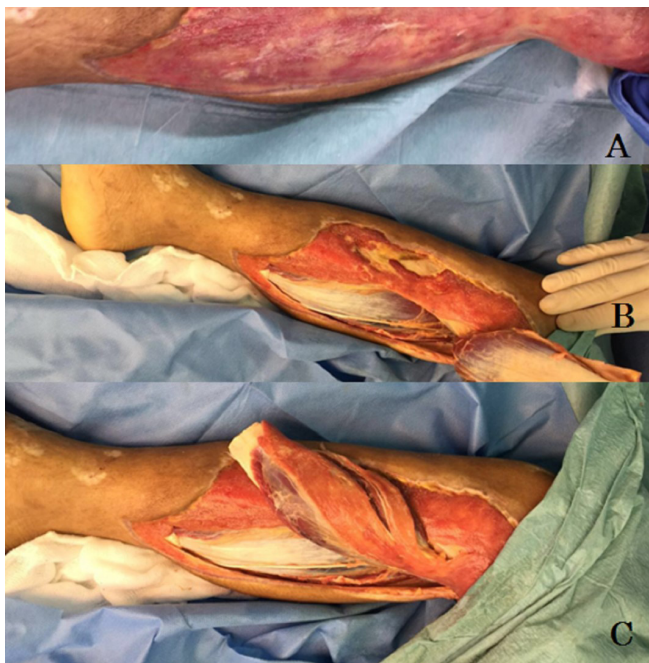


Figura 3. Retalho da cabeça medial gastrocnêmio. A) Perda tecidual; B) Dissecção; C) Mobilização.

Seis meses após o tratamento cirúrgico, foi avaliado a necessidade do uso de muletas para deam-

bular em 42 (35,3%) pacientes. Os fatores significativamente associados a necessidade do uso de muletas para deambular após seis meses do tratamento cirúrgico para fechamento das perdas de substância dos membros inferiores foram a presença de fratura de tíbia pré-operatória (73,8% x 16,9%, $p < 0,01$, OR: 13,8), o uso de fixador externo (57,1% x 10,4%, $p < 0,01$ OR: 11,5) e a presença de exposição óssea pré-operatória (52,4% x 19,5%, $p < 0,01$, OR: 4,5) (Tabela 4).

DISCUSSÃO

Após a década de 70, a reparação de perdas de substância de membros inferiores evoluiu com novas técnicas cirúrgicas, com o advento da terapia a vácuo e com a inclusão de equipes multidisciplinares ao tratamento. Desse modo, hoje as extremidades têm mais chance de serem recuperadas³. Nos casos em que a extremidade não pode ser recuperada, o coto de amputação pode ser coberto com tecidos moles para suportar a prótese, permitindo a marcha funcional e o máximo da capacidade funcional⁴.

Tabela 4. Fatores associados ao uso de muletas após tratamento cirúrgico de pacientes vítimas de trauma em membros inferiores com perda de substância internados no Hospital Regional da Asa Norte, Brasília/DF, no período de 2011 a 2015.

Fatores associados*	Uso de muletas**		OR	IC 95%	p
	Sim N=42	Não N=77			
Fratura de tíbia	31 (73,8%)	13 (16,9%)	13,8	5,5-34,4	<0,01
Uso de fixador externo	24 (57,1%)	8 (10,4%)	11,5	4,4-29,8	<0,01
Exposição óssea	22 (52,4%)	15 (19,5%)	4,5	1,9-10,4	<0,01

* esses fatores foram avaliados durante o período de internação no Hospital Regional da Asa Norte.

** uso de muletas depois de seis meses do tratamento das lesões.

Portanto, além da necessidade de cobrir o ferimento, há também necessidade de permitir mobilidade das articulações, deambulação normal e retorno do indivíduo às atividades normais^{3,5}.

As principais vítimas desse tipo de trauma internados em hospitais regionais são adultos jovens. A média de idade deste estudo foi de 29 anos, sendo a parcela da sociedade que é economicamente ativa, trazendo grande impacto socioeconômico. As principais etiologias desse trauma são os acidentes motociclísticos e os atropelamentos. A fratura da tíbia ocorreu em 37% dos pacientes participantes deste estudo, demonstrando a gravidade das lesões. Cada vez mais, observa-se o aumento de trauma complexo de membros inferiores nas grandes cidades, provavelmente pelo aumento do tráfego de veículos e motos, devido à dificuldade de adaptação das cidades à alta demanda de transporte público. Esse tipo de trauma tem elevado custo socioeconômico, levando ao afastamento do trabalho por longos períodos, como tem sido verificado em outros estudos⁷.

O tratamento cirúrgico das perdas de substância de membros inferiores abrange diversas técnicas e como princípio básico, deve-se optar, sempre que possível, pelos procedimentos mais simples, desde que eficazes e seguros, como os enxertos de pele. Esses são usados em lesões superficiais, em que não haja necessidade de preenchimento ou cobertura óssea. Podem ser usados também nos pacientes cujo estado clínico não permita procedimentos maiores^{5,6}. Os estudos dos angiossomos, unidade composta pela pele e teci-

do subjacente supridas por um mesmo vaso (análogos ao dermatômos sensitivos), descritos por Taylor⁸, em 2003, revolucionou a cirurgia dos retalhos. O conhecimento dos pedículos vasculares de áreas de subcutâneo e pele, músculos e fáscias, bem como da distribuição estratigráfica e segmentar desta vascularização, abriu caminho para a utilização de cada uma destas estruturas como unidades independentes transformáveis em retalhos⁸. Os vasos perfurantes atravessam a fáscia profunda e são responsáveis pelo suprimento vascular de determinada região cutânea ou fascio-cutânea. Esses vasos permitem a confecção de retalhos que poupam os músculos. Com um Doppler, são mapeados os vasos perfurantes locais que podem servir de pedículo vascular, permitindo a realização de retalhos livres^{9,10}.

Os recentes avanços obtidos com técnicas microcirúrgicas, associados às modernas técnicas ortopédicas de reparação óssea e métodos de fixação, permitiram a recuperação de muitos membros que pouco tempo atrás estariam fadados à amputação⁸⁻¹⁰. Os retalhos fascio-cutâneos tem sua vascularização enriquecida pela presença da fáscia e são menos mórbidos que os musculares. Por outro lado, os retalhos musculares têm vascularização mais robusta, preenchem maiores espaços e permitem maior combate à infecção¹¹. Já os retalhos microcirúrgicos podem ser opções alternativas, principalmente em lesões do terço distal da perna, tornozelo ou pé¹².

As condições vasculares do membro devem ser avaliadas no pré e no pós-operatório. As doenças circulatórias podem inviabilizar retalhos aparentemente

bem planejados. Além disso, a imobilização pós-operatória, fundamental na maioria dos casos, é também fator predisponente de complicações tromboembólicas.

Quando o paciente não apresenta a perda de substância de membro inferior em condições para realizar o procedimento cirúrgico reconstrutivo (enxerto ou retalho), a área de perda de substância deve ser preparada para a reconstrução. Nesse momento, a realização de desbridamentos cirúrgicos isolados ou associados à terapia a vácuo é fundamental³. A terapia por pressão negativa sobre o leito da perda de substância em membro inferior controla o edema, reduz o exsudato, diminui a população bacteriana, estimula a formação de tecido de granulação e aumenta a vascularização no leito da ferida¹³⁻¹⁷, e tornou-se importante método adjuvante no tratamento de feridas complexas e deve compor o arsenal terapêutico dos cirurgiões^{3,18}. A aplicação de terapia por pressão negativa deve ser feita em ferida limpa, sem tecido desvitalizado ou após adequado desbridamento, sendo útil no tratamento de feridas agudas traumáticas, atuando como ponte entre o tratamento de urgência e a cobertura cutânea definitiva¹⁹. As contraindicações da terapia por pressão negativa são a osteomielite sem tratamento, a presença de tecido com malignidade, presença de necrose, exposição de vasos, nervos, órgãos ou sítios de anastomoses^{16,18}.

No presente estudo, o enxerto foi o tratamento mais realizado (62,1%) e corresponde ao princípio de se optar pelos procedimentos mais simples quando possíveis. O percentual de integração completa dos enxertos foi de 86,4% e atribui-se a esse percentual o perfil dos pacientes, que em sua maioria eram jovens, com feridas recentes e sem problemas circulatórios. Os enxertos de pele foram utilizados nas perdas de substância que apresentaram bom tecido de granulação, mas sem exposição óssea, tendínea ou de pedículos vasculo-nervosos²⁰. A formação do tecido de granulação das feridas foi estimulada com desbridamentos cirúrgicos dos tecidos desvitalizados, curativos à base de alginato ou óxido de zinco e também com o uso da terapia à vácuo. O desbridamento cirúrgico isolado foi necessário em 21% dos pacientes participantes deste estudo e em 12,6% dos pacientes foi necessário a associação do desbridamento com a terapia a vácuo.

Entre os retalhos, os fascio-cutâneos foram

os mais utilizados (21,9%), sendo a principal opção cirúrgica de retalho para as lesões do terço médio e inferior da perna, destacando-se o retalho sural reverso e os retalhos de vizinhança. Quanto aos retalhos musculares, foram mais utilizados para cobertura de lesões do terço superior e médio da perna, destacando-se o retalho da cabeça medial do músculo gastrocnêmio. Dados semelhantes foram apresentados por Franco *et al.*^{21,22}. O retalho muscular da cabeça medial do músculo gastrocnêmio é uma boa opção para cobertura de exposições ósseas do terço superior e médio da perna e não deixa sequelas motoras. Foi realizado em 12 pacientes (10,1%) desta amostra. Resultados semelhantes têm sido verificados em outros estudos, inclusive com a utilização concomitante do músculo sóleo ou em associação com um retalho fascio-cutâneo. Além disso, seccionar a origem da cabeça medial do gastrocnêmio no côndilo medial do fêmur e/ou os tendões da “pata de ganso” (tendão dos músculos sartório, grácil e semitendinoso) é uma forma de aumentar o arco de rotação desse retalho muscular^{23,24}.

Os retalhos de pedículo reverso distal, como o sural reverso, têm se revelado de grande utilidade e versatilidade, sobretudo para as lesões do terço distal da perna^{25,26}. Esse retalho foi utilizado em 12 (10,1%) pacientes, semelhante a outro estudo. Outro retalho bastante útil na reconstrução das regiões distais do membro inferior, principalmente no calcâneo e sobre o tendão de Aquiles, é o retalho plantar medial.

O estudo apontou uma associação significativa entre a presença da fratura de tíbia no início do tratamento e a necessidade de muletas para deambular após seis meses da reconstrução do membro (OR=13,8; $p<0,01$). A mesma associação significativa foi observada com a presença do fixador externo e com a exposição óssea (OR=11,5, $p<0,01$; OR=4,5, $p<0,01$, respectivamente). Pacientes que apresentaram traumas graves com fratura óssea, exposição óssea ou necessidade de fixadores externos tem significativamente maior chance de apresentar prejuízo funcional do membro após seis meses da cobertura da perda de substância no membro inferior²⁷.

Este estudo demonstrou que o perfil epidemiológico do paciente internado em hospital público regional para tratamento de perdas de substância em

membro inferior foi de adulto jovem do gênero masculino e vítima de acidente motociclístico. O enxerto foi o tratamento mais utilizado, seguido pelos retalhos fascio-cutâneos do tipo sural reverso ou de vizinhança. Dentre os retalhos musculares, destaca-se o retalho da

cabeça medial do gastrocnêmio. O trauma ortopédico com fratura óssea, exposição óssea ou a presença de fixador externo estiveram associados a um maior risco de prejuízo funcional do membro com necessidade de muletas para locomoção após seis meses de tratamento.

ABSTRACT

Objectives: to evaluate the epidemiological profile, the surgical treatment and the postoperative results of patients with complex traumatic injuries to the lower limbs. **Methods:** we conducted a retrospective study of patients with traumatic complex injuries treated by the Plastic Surgery Service of a regional hospital in Brasília. We analyzed clinical-epidemiological data, type of surgical procedure and functional recovery of the limb after six months of treatment. **Results:** 119 patients were treated, with a mean age of 29 years, predominantly men (76.4%). Motorcycle accident was responsible for most of the injuries, in 37.8% of cases. The most frequent surgical treatment was skin grafting (62.1%), followed by the fasciocutaneous flap (21.9%), muscular flap (12.6%) and microsurgical flap (3.4%). Six months after completion of the surgical treatment, 35.3% of the patients needed crutches to move, characterizing a delay in limb functional recovery that, however, was significantly related to the presence of fractures, external fixation or bone exposure in the preoperative period. **Conclusion:** the profile of the patient with complex traumatic lower limb injury was a male, motorcycle accident victim, and grafting was the most used treatment. Orthopedic trauma with bone fracture, bone exposure and the presence of external fixator were significantly associated with a higher risk of limb functional impairment, requiring locomotion crutches after six months of treatment.

Keywords: Lower Extremity. Wounds and Injuries. Surgical Flaps. Surgery, Plastic. Health Profile.

REFERÊNCIAS

- Ong YS, Levin LS. Lower limb salvage in trauma. *Plast Reconstr Surg.* 2010;125(2):582-8.
- Pelissier P, Boireau P, Martin D, Baudet J. Bone reconstruction of the lower extremity: complications and outcomes. *Plast Reconstr Surg.* 2003; 11(7):2223-9.
- Coltro PS, Ferreira MC, Batista BPS, Nakamoto HA, Milcheski DA, Tuma Júnior P. Atuação da cirurgia plástica no tratamento de feridas complexas. *Rev Col Bras Cir.* 2011;38(6):381-6.
- Fairbanks GA, Murphy RX Jr, Wasser TE, Morrissey WM. Patterns and implications of lower extremity injuries in a community level I trauma center. *Ann Plast Surg.* 2004;53(4):373-7.
- Whitaker IS, Rozen WM, Shokrollahi K. The management of open lower limb fractures: the journey from amputation to evidence-based reconstruction and harpsichords. *Ann Plast Surg.* 2011;66(1):3-5.
- Reddy V, Stevenson TR. MOC-PS(SM) CME article: lower extremity reconstruction. *Plast Reconstr Surg.* 2008;121(4 Suppl):1-7.
- MacKenzie EJ, Morris JA Jr, Jurkovich GJ, Yasui Y, Cushing BM, Burgess AR, et al. Return to work following injury: the role of economic, social, and job-related factors. *Am J Public Health.* 1998;88(11):1630-7.
- Taylor GI. The angiosomes of the body and their supply to perforator flaps. *Clin Plast Surg.* 2003;30(3):331-42.
- Attinger CE, Evans, KK, Bulan E, Blume P, Cooper P. Angiosomes of the foot and ankle and clinical implications for limb salvage: reconstruction, incisions, and revascularization. *Plast Reconstr Surg.* 2006;117(7 Suppl): 261S-93S.
- Sgarbi MWM, Gotfryd AO. Amputação ou reconstrução da extremidade esmagada: utilização do Índice da Síndrome da Extremidade Esmagada. *Acta Ortop Bras.* 2006;14(5):264-7.
- Chan JK, Harry L, Williams G, Nanchahal J. Soft-tissue reconstruction of open fractures of the lower limb: muscle versus fasciocutaneous flaps. *Plast Reconstr Surg.* 2012;130(2):284e-295e.
- Godina M. Early microsurgical reconstruction of complex trauma of the extremities. *Plast Reconstr Surg.* 1986;78(3):285-92.
- Argenta LC, Morykwas MJ. Vacuum-assisted closure: a new method for wound control and treatment:

- clinical experience. *Ann Plast Surg.* 1997; 38(6):563-76; discussion 577.
14. Argenta LC, Morykwas MJ, Marks MW, DeFranzo AJ, Molnar JA, David LR. Vacuum-assisted closure: state of clinic art. *Plast Reconstr Surg.* 2006;117(7 Suppl):1275-425.
 15. Wada A, Ferreira MC, Tuma P Jr, Arrunátegui G. Experience with local negative pressure (vacuum method) in the treatment of complex wounds. *São Paulo Med J.* 2006;124(3):150-3.
 16. Lima RVKS, Coltro PS, Farina JA Jr. Terapia por pressão negativa no tratamento de feridas complexas. *Rev Col Bras Cir.* 2017;44(1):81-93.
 17. Ferreira MC, Paggiaro AO. Terapia por pressão negativa-vácuo. *Rev Med (São Paulo).* 2010;89(3/4):142-6.
 18. Anghel EL, Kim PJ. Negative-pressure wound therapy: a comprehensive review of the evidence. *Plast Reconstr Surg.* 2016;138(3 Suppl):1295-375.
 19. Milcheski DA, Ferreira MC, Nakamoto HA, Pereira DD, Batista BN, Tuma P Jr. Uso da terapia por pressão negativa subatmosférica em feridas traumáticas agudas. *Rev Col Bras Cir.* 2013;40(5):392-7.
 20. Macedo JLS, Rosa SC, Botelho DL, Santos CP, Queiroz MN, Gomes TGACB. Reconstrução de membros inferiores: perfil, manejo e evolução dos pacientes do Hospital Regional da Asa Norte do Distrito Federal. *Rev Col Bras Cir.* 2017;44(1):9-16.
 21. Franco D, D'Ávila F, Arnaud M Jr, D'Ávila B, Franco T. Tratamento das áreas cruentas de perna com retalhos locais. *Rev Bras Cir Plast.* 2015;30(2):264-72.
 22. Parrett BM, Matros E, Pribaz JJ, Orgill DP. Lower extremity trauma: trends in the management of soft-tissue reconstruction of open tibia-fibula fractures. *Plast Reconstr Surg.* 2006;117(4):1315-22.
 23. D'Ávila F, Franco D, D'Ávila B, Arnaud M Jr. Uso de retalhos musculares locais para cobertura de exposições ósseas na perna. *Rev Col Bras Cir.* 2014;41(6):434-9.
 24. Macedo JLS, Rosa SC, Silva AA, Rezende Filho Neto AVF, Ruguê PHS, Scartazzini C. Versatilidade do uso do retalho do músculo gastrocnêmio medial na reconstrução de lesões de partes moles de membros inferiores. *Rev Bras Cir Plast.* 2016;31(4):527-33.
 25. Kenser U, Bach AD, Polykandriotis E, Kopp J, Horch RE. Delayed reverse sural flap for staged reconstruction of the foot and lower leg. *Plast Reconstr Surg.* 2005;116(7):1910-7.
 26. Follmar KE, Baccarani A, Baumeister SP, Levin LS, Erdmann D. The distally based sural flap. *Plast Reconstr Surg.* 2007;119(6):138e-48e.
 27. Yazar S, Lin CH, Wei FC. One-stage reconstruction of composite bone and soft-tissue defects in traumatic lower extremities. *Plast Reconstr Surg.* 2004;114(6):1457-66.
- Recebido em: 30/03/2017
Aceito para publicação em: 20/05/2017
Conflito de interesse: nenhum.
Fonte de financiamento: nenhuma.
- Endereço para correspondência:**
Ricardo Barros Martins Rezende
E-mail: ricardobmr@yahoo.com.br / jlsmacedo@yahoo.com.br