

NECROSE DA MUCOSA ESOFÁGICA COMO COMPLICAÇÃO DA CARDIOMIOTOMIA À HELLER PARA TRATAMENTO DE MEGAESÔFAGO CHAGÁSICO

NECROSIS OF ESOPHAGEAL MUCOSA AS A HELLER CARDIOMYOTOMY COMPLICATION IN THE TREATMENT OF ACHALASIA IN CHAGAS' DISEASE

Nádia Barbosa Aires¹
Carlos Augusto Teixeira Cruz, TCBC-DF²
André Luiz Vianna, TCBC-DF²

INTRODUÇÃO

A cardiomiectomia à Heller por videolaparoscopia é opção para tratamento do megaesôfago e apresenta bons resultados, com melhora importante da sintomatologia mesmo a longo prazo^{1,2}. Entretanto, observa-se que o procedimento esteve associado, inicialmente, a considerável morbidade, possivelmente devido à curva de aprendizado³. O objetivo do presente estudo é relatar complicação pós-operatória da cardiomiectomia à Heller laparoscópica.

RELATO DO CASO

Paciente masculino, 41 anos, com disfagia progressiva há 15 anos, e diagnóstico pré-operatório de megaesôfago não avançado. Foi submetido a cardiomiectomia à Heller com funduplicatura parcial por via videolaparoscópica, sem intercorrência perioperatória, e recebeu alta no 2º dia após a operação. No 10º dia pós-operatório apresentou melena e foi submetido a endoscopia digestiva alta, que evidenciou extensa úlcera na transição esofagogástrica, com cerca de 6cm de extensão. Não havia sangramento ativo e optou-se pelo tratamento conservador. No 13º dia pós-operatório apresentou volumosa hematêmese, que não respondeu ao tratamento clínico. Foi submetido a laparotomia exploradora observando-se necrose da mucosa esofágica na extensão da miotomia. Identificada artéria na parede gástrica, próximo ao vértice da miotomia, que apresentava sangramento ativo. Procedeu-se à hemostasia e à cardioplastia à Thal. Houve boa evolução pós-operatória, com alta no 10º dia após a reoperação.

DISCUSSÃO

A cardiomiectomia à Heller por laparoscopia é procedimento recente e com bons resultados². As complicações são raras quando em mãos experientes e as mais observadas são a perfuração da mucosa esofágica e pneumonia^{4,5}. O sangramento gastroesofágico também é complicação já relatada, ocorrida duas semanas após a operação em úlcera imediatamente acima da junção gastroesofágica, porém sem a necessidade de tratamento cirúrgico⁴.

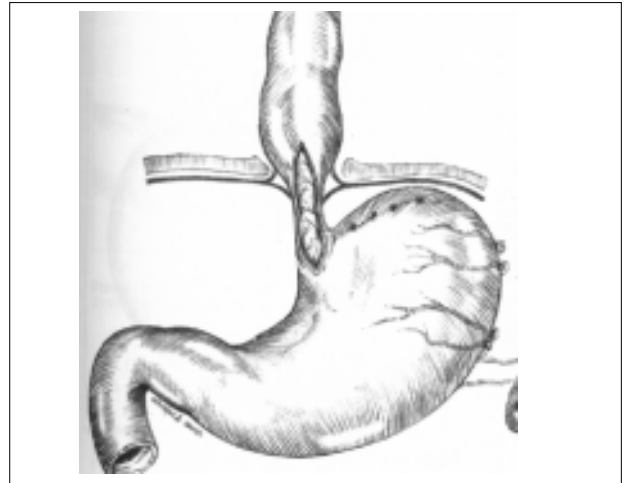


Figura 1 — Cardiomiectomia envolvendo esôfago terminal e cárdia, direcionada à grande curvatura, se afastando da pequena curvatura para evitar os ramos esofágicos da artéria gástrica esquerda.

1. Acadêmica da Faculdade de Medicina da UnB
2. Professor Adjunto da Área de Clínica Cirúrgica da Faculdade de Medicina da UnB

Recebido em 13/11/2001

Aceito para publicação em 18/06/2002

Trabalho realizado no Serviço de Cirurgia Geral do Hospital Universitário da Universidade de Brasília (UnB)

No presente estudo, o paciente apresentou quadro semelhante de hemorragia digestiva alta após 10 dias da operação. Entretanto, a hemorragia não respondeu ao tratamento clínico e o paciente foi reoperado, agora por laparotomia. O achado cirúrgico à macroscopia foi de necrose da mucosa na área da miotomia, seguido de lesão de artéria da parede gástrica, possivelmente por ação das enzimas gástricas.

Outra possível explicação para a complicação observada seria a realização da miotomia na porção gástrica muito próxima à pequena curvatura, provavelmente por

exposição insuficiente da junção esofagogástrica durante a videolaparoscopia, atingindo ramos esofágicos da artéria gástrica esquerda (Figura 1). Isto poderia explicar, em parte, a necrose da mucosa esofagogástrica, e a exposição dos vasos da parede gástrica às enzimas do estômago.

A funduplicatura íntegra diminuiu a morbidade da complicação pós-operatória no presente caso, e a reoperação pela técnica de Thal proporcionou bons resultados, mesmo sendo realizada em condições adversas. Não foram encontrados na literatura casos de complicações semelhantes.

ABSTRACT

This article presents a complication of the laparoscopic technique for Heller cardiomyotomy and anterior fundoplication. This procedure is safe and provides excellent relief of dysphagia in esophageal achalasia. Nevertheless, there are rare but dangerous complications, such as late active digestive bleeding, presented in this paper which was resistant to conservative treatment and led to hypovolemic shock. Urgent laparotomy performed to identify and control bleeding, revealed necrosis of esophageal mucosa with a bleeding gastric vessel. Inadequate exposure of the gastroesophageal junction and an incision very close to the lesser curvature might have damaged the esophageal branches of the left gastric artery, leading to ischemic necrosis of the mucosa and exposure of the gastric wall and its vessels.

Key Words: Achalasia; Heller cardiomyotomy; Laparoscopic cardiomyotomy; Myotomy complications.

REFERÊNCIAS

1. Yamamura MS et al. Laparoscopic Heller myotomy and anterior fundoplication for achalasia results in a high degree of patient satisfaction. *Arch Surg* 135:902-906, 2000.
2. Spiess AE, Kahrilas PJ. Treating achalasia: from whalebone to laparoscope. *JAMA* 280:638-642, 1998.
3. Soot J et al. Transition from open to laparoscopic fundoplication: the learning curve. *Arch Surg* 134:278-281, 1999.
4. Hunter JG et al. Laparoscopic Heller myotomy and fundoplication for achalasia. *Ann Surg* 225:655-665, 1997.
5. Herbella FAM et al. Resultados tardios da operação de Heller associada à funduplicatura no tratamento do megae-sôfago: análise de 83 casos. *Rev Ass Med Brasil* 45:317-322, 1999.

Endereço para correspondência:
Nádia Barbosa Aires
QSA 13 casa 15
72015-130 — Taguatinga-DF
e-mail: virgolino@terra.com.br