

Endometriose umbilical primária

Primary umbilical endometriosis

PAULO VICENTE DOS SANTOS FILHO, TCBC-SE¹; MARCELO PROTÁSIO DOS SANTOS¹; SAMANTA CASTRO¹; VALDINALDO ARAGÃO DE MELO, ECBC-SE¹

R E S U M O

Objetivo: relatar as características, evolução e desfecho de pacientes portadoras de endometriose umbilical primária. **Métodos:** estudo observacional e descritivo de pacientes portadoras de endometriose umbilical primária diagnosticada entre 2014 e 2017. As variáveis clínicas avaliadas foram: idade, quadro clínico, características das lesões, métodos diagnósticos, tratamento e recidiva. **Resultados:** seis pacientes com diagnóstico de endometriose umbilical primária, com idades entre 28 e 45 anos foram operadas no período do estudo. Elas apresentavam lesões que variavam de 1,0cm a 2,5cm de diâmetro, de cor violácea em cinco pacientes e eritemato-violácea em uma. O tempo de duração dos sintomas até o diagnóstico variou de um a três anos e em todos os casos estudados o diagnóstico foi feito por meio das manifestações clínicas e confirmado por meio da análise histopatológica. Nenhum caso foi associado com alterações neoplásicas. Todas as pacientes avaliadas apresentavam como manifestação clínica dor e sangramento umbilical no período menstrual. **Conclusão:** a endometriose umbilical é uma doença pouco frequente e deve ser incluída no diagnóstico diferencial de mulheres como nódulo umbilical. O tratamento de eleição é a exérese total da lesão.

Descritores: Endometriose/cirurgia. Umbigo. Cirurgia Geral.

INTRODUÇÃO

A endometriose é uma entidade benigna, estrogênio-dependente, comum na clínica ginecológica e associada à queixas de dor pélvica e infertilidade, acometendo 6% a 10% das mulheres em idade reprodutiva. A etiopatogenia da doença não encontra explicação única na literatura. Entre as teorias clássicas, atribui-se a endometriose ao fluxo menstrual retrógrado, à transformação metaplásica ou mesmo à deposição iatrogênica em procedimentos cirúrgicos¹.

Trata-se de uma doença que pode afetar vários órgãos, como o peritônio pélvico, trompas, ovários, tecido subcutâneo, umbigo, trato urinário, bexiga, coração, rim, pulmão, fígado, pâncreas, músculos, sistema nervoso central, dentre outros, o que a caracteriza atualmente como doença multissistêmica^{1,2}. As lesões endometrióticas são mais frequentes no peritônio e nos órgãos pélvicos, principalmente nos ovários, seguidos pelo septo reto-vaginal. É encontrada com menor frequência em regiões extrapélvicas, como nos tratos gastrointestinal (sigmoide,

reto, região ileocecal e apêndice) e urinário, extremidades, tecido subcutâneo e parede abdominal².

A endometriose cutânea é rara, porém, constitui a localização mais comum extrapélvica, sendo classificada quanto à sua origem, em formas primária e secundárias. As formas secundárias, que são as mais comuns, são representadas pelos casos que surgem sobre cicatrizes cirúrgicas prévias de histerectomias, cesáreas, laparotomias e episiotomia. As formas primárias ou espontâneas são muito mais raras e podem se localizar na cicatriz umbilical, na região perianal ou inguinal, sem relação com cirurgias prévias. A endometriose umbilical secundária pode incidir em até 1% das mulheres submetidas previamente à operação cesariana, mas sua ocorrência como doença primária em pacientes sem cirurgias prévias começa a ganhar espaço na literatura, embora existam ainda poucas publicações sobre o tema³.

O objetivo deste trabalho é avaliar as características clínicas, epidemiológicas e o tratamento de pacientes com endometriose umbilical primária, com revisão bibliográfica sobre o assunto, já que na literatura

1 - Hospital de Cirurgia, Departamento de Cirurgia Geral, Aracaju, SE, Brasil.

médica mundial, apenas um trabalho⁴ possui casuística semelhante ao nosso, sendo os demais artigos, de relatos únicos de casos e revisão de literatura.

MÉTODOS

Trata-se de estudo observacional retrospectivo de caráter descritivo realizado no Serviço de Cirurgia Geral do Ambulatório da Residência Médica da Fundação de Beneficência Hospital de Cirurgia (FBHC) no período de janeiro de 2014 a dezembro de 2017. Pacientes com história de tumor em cicatriz umbilical associada à dor e sangramento durante o período menstrual, sem cirurgias abdominais prévias, submetidas a tratamento cirúrgico e com diagnóstico histopatológico de endometriose umbilical foram incluídas no estudo. Foram analisadas as seguintes variáveis: idade, duração dos sintomas, presença de infertilidade, queixas intestinais, peso, método diagnóstico, características do nódulo, tipo de tratamento empregado, evolução pós-operatória e complicações.

Todas as pacientes autorizaram, por meio do Termo de Consentimento Livre e Esclarecido, o uso de informações contidas nos seus respectivos prontuários e dos registros fotográficos que foram feitos no pré, intra e pós-operatório imediato e tardio.

Onfalectomia com margem de segurança de 1cm foi realizada em todas as pacientes. O umbigo foi retirado em bloco, incluindo o nódulo, a aponeurose subjacente e um pequeno segmento de músculo reto abdominal, para evitar recorrência e afastar a possibilidade de doença maligna. Após a realização de cauterização, a aponeurose era reparada, e procedia-se à fixação da pele periumbilical. A síntese da pele era feita com pontos simples de fio absorvível. Os procedimentos foram realizados sob sedação e anestesia local.

Considerou-se o diagnóstico anatomopatológico de endometriose quando havia a identificação de glândulas endometriais características, separadas por estroma endometrial, dentro de tecido conectivo fibroso, com áreas de hemorragia focal e processo inflamatório crônico, e presença de macrófagos com pigmentos de hemossiderina.

Este trabalho foi aprovado pelo Comitê de Ética da Instituição sob o número: 1223849199.

RESULTADOS

Durante o período do estudo foram admitidas oito pacientes com queixas de tumor em cicatriz umbilical associado a sangramento e/ou dor umbilical no período menstrual, com diagnóstico clínico de endometriose umbilical (Figuras 1, 2 e 3). Duas delas foram classificadas como endometriose umbilical secundária e não foram incluídas no estudo por possuírem cirurgias abdominais prévias (um caso por laparotomia exploradora por ferimento por arma branca e surgimento de endometriose umbilical e de parede abdominal um ano e meio depois e outro por cesariana prévia e endometriose umbilical três anos depois). As seis outras pacientes foram classificadas como portadoras de endometriose umbilical primária e foram incluídas no estudo.

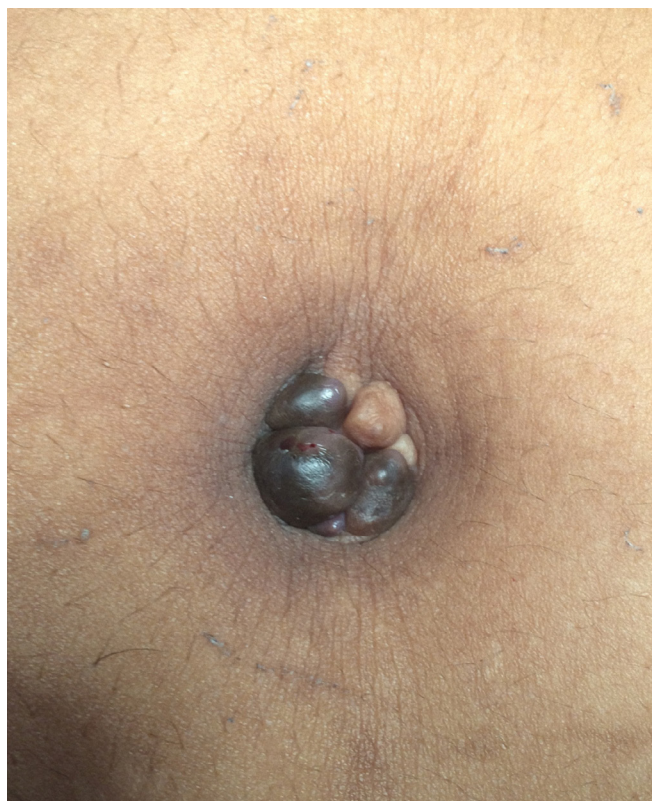

Figura 1. Endometrioma umbilical: nódulos em região umbilical, acastanhados, de crescimento progressivo e sintomatologia mais pronunciada durante período menstrual.

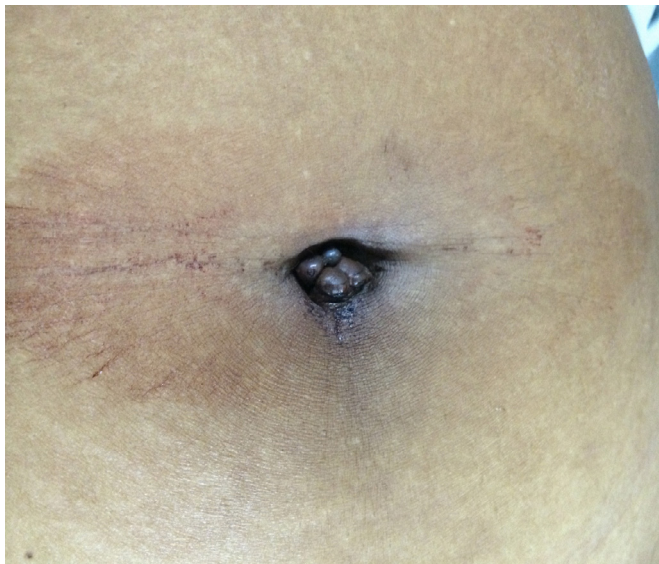

Figura 2. Endometrioma com sangramento ativo: manifestação clínica clássica no período menstrual.

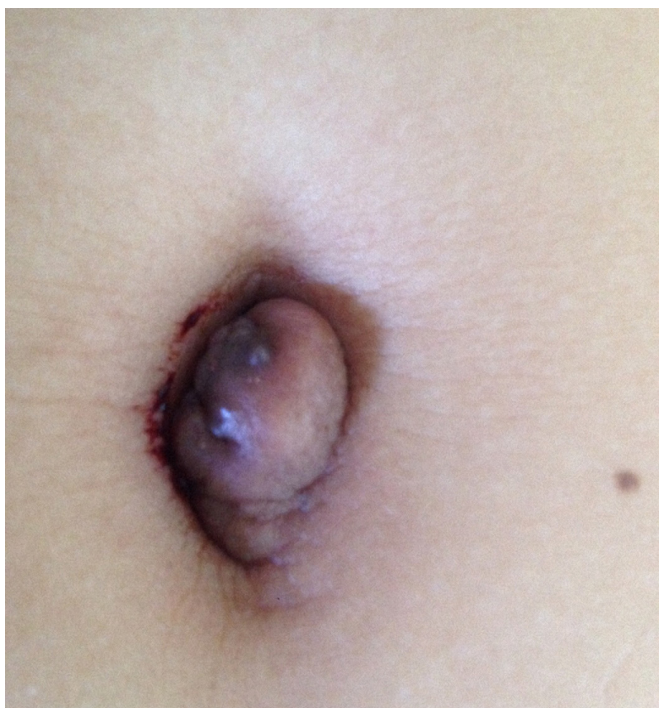

Figura 3. Nódulo umbilical único, com sangramento ativo e de crescimento progressivo.

A queixa principal era de dor e sangramento umbilical no período menstrual associado a tumor umbilical (100%). A idade variou de 28 a 45 anos (média de 33 anos). O tamanho das lesões variou de 1,0cm a 2,5cm (média de 1,9cm) com coloração violácea em cinco pacientes (83%) e eritemato-violácea em uma (16%). Em relação ao tempo de duração dos sintomas, este variou de um a três anos (média de um ano e um mês). O

diagnóstico foi clínico em todos os casos (100%), assim como a confirmação histopatológica, sem nenhuma malignidade nas amostras avaliadas.

Uma paciente apresentava hérnia umbilical associada e foi submetida à herniorrafia umbilical e à ressecção padronizada do endometrioma umbilical. Nos seguimentos das pacientes houve como complicação cirúrgica um caso de infecção de sítio cirúrgico superficial (16%); uma paciente apresentou novo episódio de sangramento no 30º dia de pós-operatório, durante o ciclo menstrual, porém em menor intensidade do que previamente à cirurgia, sem novos relatos de sangramento em um seguimento de um ano. Todas as pacientes possuíam filhos por parto vaginal. As pacientes estudadas foram acompanhadas por um período de um a dois anos sem relatos de recidivas e com bom aspecto estético das cicatrizes cirúrgicas. Como rotina, todas as pacientes estudadas foram encaminhadas para acompanhamento conjunto com o Serviço de Ginecologia.

DISCUSSÃO

A endometriose extrapélvica pode comprometer diversos órgãos. As localizações mais frequentes, em ordem decrescente, são intestino, pele (incluindo o umbigo e cicatrizes abdominais), região inguinal e coxa, pulmões e pleura, pâncreas, meninges e vértebras⁵. Em geral, o acometimento cutâneo e subcutâneo é secundário a um processo cicatricial posterior a procedimentos cirúrgicos abdominais e/ou pélvicos, tais como, laparoscopia/laparotomia, cesariana, histerectomia, miomectomia, episiotomia, apendicectomia, remoção do cisto da glândula de Bartholin, amniocentese e injeções intrauterinas para aborto^{1,3,5}. Menos de 30% dos casos de endometriose cutânea aparecem na ausência de cirurgia e são referidos como endometriose cutânea primária ou espontânea^{3,4}.

Apesar de sua baixa incidência, a cicatriz umbilical é o local primário mais comum, como relatado nos seis casos. Outros locais primários cutâneos incluem vulva, períneo, região inguinal e extremidades. Também pode ser desenvolvida durante a gravidez, com maior frequência na região umbilical, podendo ter regressão espontânea após o parto⁶.

A endometriose cutânea da cicatriz umbilical

manifesta-se como nódulo de consistência firme, medindo de 0,5 a 2,5 cm, de cor variável do preto-azulado ao vermelho intenso, castanho ou violáceo, dependendo da quantidade de hemorragia e da profundidade de penetração do tecido endometrial ectópico. Ocasionalmente, o nódulo é da cor da pele^{1,7-9}. É em geral único, muitas vezes multilobulado, embora múltiplos nódulos discretos possam estar presentes⁶. Os sintomas clínicos incluem dor, hiperestesia, sangramento, edema e crescimento correlacionados com o ciclo menstrual^{1,7,9,10}. No entanto, raramente todos os sintomas estão presentes, podendo até apresentar-se assintomática⁷. A hemorragia relacionada com o sangramento menstrual é ausente na maioria dos casos^{8,6,10}, segundo a literatura, porém, em nossa série, todas as pacientes apresentaram sangramento. Em nosso estudo, todas as pacientes apresentavam dor cíclica durante o período menstrual. Não houve relatos de dor aguda com necessidade de terapia emergencial e a dor pélvica estava presente em todos os casos. Graus mais elevados de endometriose podem estar associados com aumento da incidência da dor, mas a gravidade da dor relacionada com a endometriose pode ter relação com fatores como a profundidade de infiltração e mediadores inflamatórios locais e sistêmicos envolvidos¹⁰. Victory *et al.*, em sua revisão de literatura sobre o assunto, mostraram que o sangramento estava presente em menos de 50% das mulheres com endometriose umbilical, e geralmente ocorria em resposta às alterações hormonais presentes durante o ciclo menstrual⁶. Mostraram ainda uma associação estatística, porém não discernível clinicamente, entre o tamanho médio das lesões e a presença ou não de sangramento⁶. Estes autores também afirmam que, devido à falta de consenso geral em relatar o tamanho das lesões, foi calculado um tamanho médio unidimensional a partir de medidas relatadas, em vários casos revisados por ele, o que resultou num tamanho médio de $2,29 \pm 0,2$ cm. Na literatura médica, o tamanho do nódulo umbilical variou de 0,5 a 4,0 cm de diâmetro, gerando uma média de 2,4cm. Em relação à cor das lesões, Victory *et al.*⁶ mostraram que a maioria das pacientes apresentavam lesões marrons, seguidas por azul, roxo (violácea), preto e vermelho. Em nossa casuística, todas as lesões possuíam coloração semelhante predominando as violáceas.

A média de idade das pacientes foi de 33 anos, o que é compatível com a fase da pré-menopausa

e com outras séries e relatos descritos na literatura. Um pouco diferente, Romera-Barba *et al.* apresentaram uma série de seis pacientes com uma média de idade de 39,1 anos, demonstrando que a doença ocorre após exposição prolongada à fatores metaplásicos e ambientais que catalisam o desenvolvimento da endometriose umbilical⁴.

Sintomas ginecológicos, como dismenorreia, dispareunia, infertilidade e irregularidades menstruais estão, em geral, presentes na endometriose pélvica e ausentes na endometriose da pele³. Nossas pacientes só relataram dismenorreia. É importante ressaltar que todas tinham filho, exceto uma, já que existe íntima relação de infertilidade e endometriose pélvica. Alguns autores lançam mão da laparoscopia durante a ressecção do nódulo umbilical para pesquisa de endometriose pélvica e, na maioria das vezes, a cauterização dos focos ectópicos é realizada. Quando a paciente apresenta infertilidade e sintomas pélvicos exacerbados, a laparoscopia é mandatória⁶, o que não foi preciso em nenhum dos nossos casos.

Os diagnósticos diferenciais mais comuns da endometriose umbilical incluem granuloma piogênico, hérnia e pêfigo vegetante. Devido à aparência macroscópica variável, essas lesões podem inicialmente ser confundidas também com tumor maligno, tal como o melanoma¹¹. Uma das nossas pacientes apresentava hérnia umbilical associada ao nódulo, somente diagnosticada no intra-operatório. Essa condição é ainda mais rara. Stojanovic *et al.*, publicaram, em 2014, um caso de uma paciente com endometriose umbilical primária associada à uma grande hérnia umbilical irreduzível¹¹.

O diagnóstico da endometriose de cicatriz umbilical tem sido considerado relativamente fácil. A suspeita baseia-se, inicialmente, na história clínica e no exame físico. A propedêutica complementar tem como objetivo oferecer subsídios para a melhor opção terapêutica, sendo importante lembrar que, no caso da endometriose de cicatriz umbilical, a clínica é soberana^{1,2,6,11}. Todas as nossas pacientes apresentavam história e exame físico típicos, e não precisaram de exames complementares para diagnóstico. Apesar disso, algumas pacientes demoraram até três anos para realização do diagnóstico correto após início dos sintomas. O diagnóstico definitivo, entretanto, é feito apenas pelo estudo histológico do nódulo após sua exérese^{1,2,6}. Nas lesões cutâneas podem ser observados

espaços glandulares irregulares, circulares, alongados ou angulares, na derme reticular ou hipoderme, circundados por estroma altamente vascular e celular, semelhante ao do endométrio funcionante. O aspecto histológico corresponde ao endométrio uterino nas fases proliferativa e secretória⁶.

Em relação ao tratamento, utilizamos o algoritmo adotado no Serviço para o manejo de pacientes com endometriose umbilical (Figura 4). A excisão cirúrgica simples é a escolha, e deve ser ampla para garantir a cura completa da doença. O tratamento hormonal prévio pode ser opção para tumores maiores, podendo promover redução de seu tamanho antes da cirurgia¹². Não precisamos de tal recurso em nossos casos. Indicamos tratamento cirúrgico para todas as pacientes, já que as lesões eram passíveis de ressecção total. A onfalectomia se fez necessário na totalidade dos casos. Não julgamos como necessária a realização rotineira de laparoscopia para investigação de focos abdominais como proposta por alguns autores. Em nossa ótica, além de maiores custos hospitalares, tal rotina pode trazer também maiores riscos inerentes ao método para as pacientes. Deixamos a laparoscopia no

intraoperatório reservada para casos com grande suspeita de endometriose pélvica baseada na história clínica ou naquelas com diagnóstico de imagem já realizado. Como nossas pacientes não possuíam, no pré-operatório, queixas de cólicas intestinais, diarreia, infertilidade ou dores pélvicas atípicas, não indicamos laparoscopia. A ressecção da lesão foi realizada com sedação e anestesia local. A anestesia local tem benefícios na prevenção da dor pós-operatória, na menor incidência de náuseas, vômitos e retenção urinária. Outro aspecto importante a ser avaliado são os custos hospitalares. Quando consideramos apenas o material e os fármacos utilizados nos procedimentos anestésicos, a utilização da anestesia local com sedação endovenosa apresenta evidentes vantagens¹³. Na nossa rotina as pacientes receberam alta no mesmo dia. A técnica cirúrgica utilizada é sempre a mesma respeitando a margem de segurança. Em alguns casos, principalmente naqueles em que a nodulação distorce a arquitetura umbilical, a onfalectomia se faz necessária⁶, fato observado em todas as nossas pacientes, que precisaram de reconstrução umbilical após o procedimento cirúrgico para melhor aspecto estético.

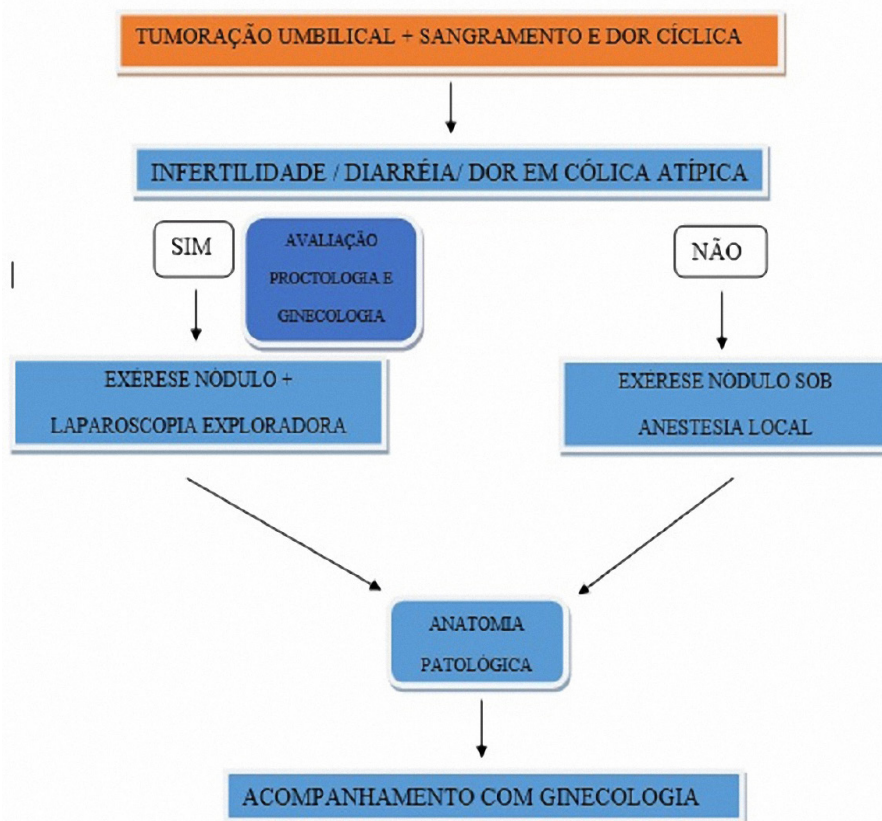


Figura 4. Algoritmo adotado no Serviço para o manejo de pacientes com endometriose umbilical.

O prognóstico da endometriose umbilical é bom. Recorrências são incomuns. No entanto, a transformação maligna tem sido relatada em percentual que varia de 0,3 a 1,0 % e deve ser suspeitada em lesões recorrentes ou de crescimento rápido¹⁰. Em nenhum dos nossos casos houve malignização. Nossas pacientes não apresentaram recidiva até o momento. Dentre os casos descritos na literatura, somente uma paciente apresentou

recidiva após quatro anos, motivo pelo qual se deve manter seguimento por um maior período de tempo.

A endometriose umbilical é, portanto, afecção rara, mas deve ser considerada no diagnóstico diferencial nos casos de mulheres em idade fértil que apresentem lesão na cicatriz umbilical, mesmo que assintomática. O diagnóstico definitivo é histopatológico, e a excisão cirúrgica é a terapêutica de eleição.

ABSTRACT

Objective: to report the characteristics, evolution and outcome of patients with primary umbilical endometriosis. **Methods:** an observational and descriptive study of patients with primary umbilical endometriosis diagnosed between 2014 and 2017. The clinical variables evaluated were age, clinical picture, lesion characteristics, diagnostic methods, treatment and recurrence. **Results:** six patients diagnosed with primary umbilical endometriosis aged 28 to 45 years were operated on during the study period. They had lesions ranging from 1.0cm to 2.5cm in diameter, violet in five patients and erythematous-violaceous in one. The duration of the symptoms until diagnosis ranged from one to three years and in all the cases studied the diagnosis was made through the clinical manifestations and confirmed by histopathological analysis. No case was associated with neoplastic alterations. All patients evaluated had pain and umbilical bleeding in the menstrual period. **Conclusion:** umbilical endometriosis is an uncommon disease and should be included in the differential diagnosis of women as umbilical nodules. The treatment of choice is the total exeresis of the lesion.

Keywords: Endometriosis/surgery. Umbilicus. General Surgery.

REFERÊNCIAS

1. Goldberg JM, Bedaiwy MA. Recurrent umbilical endometriosis after laparoscopic treatment of minimal pelvic endometriosis: a case report. *J Reprod Med.* 2007;52(6):551-2.
2. Lee A, Tran HT, Walters RF, Yee H, Rosenman C, Sánchez MR. Cutaneous umbilical endometriosis. *Dermatol Online J.* 2008;14(10):23
3. Nácúl AP, Spritzes PM. Aspectos atuais do diagnóstico e tratamento da endometriose. *Rev Bras Ginecol Obstet.* 2010;32(6):298-307.
4. Romera-Barba E, Ramón-Llión JC, Pérez AS, Navarro-García I, Rueda-Pérez JM, Maldonado AJC, et al. Endometriosis umbilical primaria. A propósito de 6 casos. *Rev Hispanoam Hernia.* 2014;2(3):105-10.
5. Zollner U, Girschick G, Steck T, Dietl J. Umbilical endometriosis without previous pelvic surgery: a case report. *Arch Gynecol Obstet.* 2003;267(4):258-60.
6. Victory R, Diamond MP, Johns DA. Villar's nodule: a case report and systematic literature review of endometriosis externa of the umbilicus. *J Minim Invasive Gynecol.* 2007;14(1):23-32.
7. Abrão MS. Endometriose - uma visão contemporânea. Rio de Janeiro: Revinter; 2000.
8. Panizzardi A, Vallarino C, Vargas A, Casas J, Larralde M. Endometriosis umbilical primaria. *Dermatol Argent.* 2014;20(2):130-2.
9. Kyamidis K, Lora V, Kanitakis J. Spontaneous cutaneous umbilical endometriosis: report of a new case with imunohistochemical study and literature review. *Dermatol Online J.* 2011;15(7):5.
10. Fernández-Aceñero MJ, Córdova S. Cutaneous endometriosis: review of 15 cases diagnosed at a single institution. *Arch Gynecol Obstet.* 2011;283(5):1041-4.
11. Stojanovic M, Radojkovic M, Jeremic L, Zlatic A, Stanojevic G, Janjic D, et al. Umbilical endometriosis associated with large umbilical hernia. *Chirurgia (Bucur).* 2014;109(2):267-70.

12. Richard F, Collins J, Britt LD. Spontaneous umbilical endometriosis: a rare but clinically important entity. *Am Surg.* 2011;77(11):E246-7.
13. Silva DN, Paixão LQ, Laydner HK, Maciel LCL, Griebeler ML, Naconecy RM, et al. Estudo comparativo entre anestesia local e raquianestesia na herniorrafia inguinal. *Rev AMRIGS.* 2004;48(1):11-5.

Recebido em: 14/02/2018

Aceito para publicação em: 13/03/2018

Conflito de interesse: nenhum.

Fonte de financiamento: nenhuma.

Endereço para correspondência:

Paulo Vicente Filho

E-mail: paulovicentefilho@gmail.com /

marcelo_protasio@yahoo.com.br

