

# Estudo observacional de pacientes com fratura de côndilo occipital em centro de referência em trauma no Brasil

## *Observational study of patients with occipital condyle fracture at a Brazilian referral trauma center*

ANDREW VINÍCIUS DE SOUZA BATISTA<sup>1</sup>; GUILHERME BRASILEIRO AGUIAR<sup>1</sup> ; PRISCILLA BENNETT<sup>1</sup>; MÁRCIA RAMOS UMIGI<sup>1</sup>; JOSÉ CARLOS ESTEVES VEIGA<sup>1</sup>.

### R E S U M O

**Objetivo:** avaliar o perfil clínico-epidemiológico, o tratamento e a evolução de pacientes com fraturas do côndilo occipital (FCO) em um dos maiores centros especializados em trauma na América Latina. **Método:** este é um estudo observacional retrospectivo de FCO identificadas em casos de trauma que foram atendidos no período de Dezembro de 2011 a Dezembro de 2019 pela equipe de trauma de centro de trauma Tipo 3. **Resultados:** um total de vinte e oito fraturas do côndilo occipital foram identificadas em 26 pacientes. A incidência foi inferior a 0.2% ao ano e mais comum em pacientes do sexo masculino (proporção 4:1) envolvidos em acidentes de trânsito. A idade média foi de 42.08 anos. O Tipo II de Anderson e Montesano e o Tipo 1 de Tuli foram os mais frequentes (67.9% e 89.3%, respectivamente) e nenhum caso teve instabilidades C0C1C2. Todos os pacientes foram tratados com colar cervical por período de 3 a 6 meses. Cerca de 65% dos pacientes apresentaram boa evolução (Escala de Resultados de Glasgow maior ou igual a 4), e a gravidade da lesão cerebral foi o principal determinante para os resultados negativos. **Conclusão:** os achados deste estudo são similares a dados disponíveis na literatura. O uso de colar cervical para estabilização externa é reforçado para o tratamento de lesões estáveis, mesmo quando bilaterais. A avaliação dos resultados do acompanhamento dos pacientes na amostra estudada pode contribuir com informações úteis para o tratamento de fraturas de côndilo occipital.

**Palavras-chave:** Traumatismos Craniocerebrais. Fratura da Base do Crânio. Lesões Encefálicas Traumáticas. Articulação Atlantoccipital.

### INTRODUÇÃO

As fraturas do côndilo occipital (FCO) foram inicialmente descritas no contexto de estudos anatômicos em cadáveres, sendo o primeiro registro datado da primeira metade do século XIX<sup>1</sup>. O número de casos relatados na literatura antes da disponibilização da tomografia computadorizada é inferior a dez<sup>2</sup>, e isso pode estar relacionado à dificuldade de identificação dessas alterações em imagens radiográficas simples. Somente com o desenvolvimento de métodos de imagem mais precisos foi possível diagnosticar e estudar com exatidão as fraturas envolvendo o côndilo occipital. Ainda assim, esta entidade é considerada rara, mesmo em centros especializados<sup>3-5</sup>. O diagnóstico deve ser suspeitado quando há relato ou presença de trauma fechado secundário a mecanismo de alta energia, consciência alterada, dor cervical, movimento restrito do pescoço, disfunção de nervo craniano inferior e edema de partes moles retrofaringeas<sup>6</sup>.

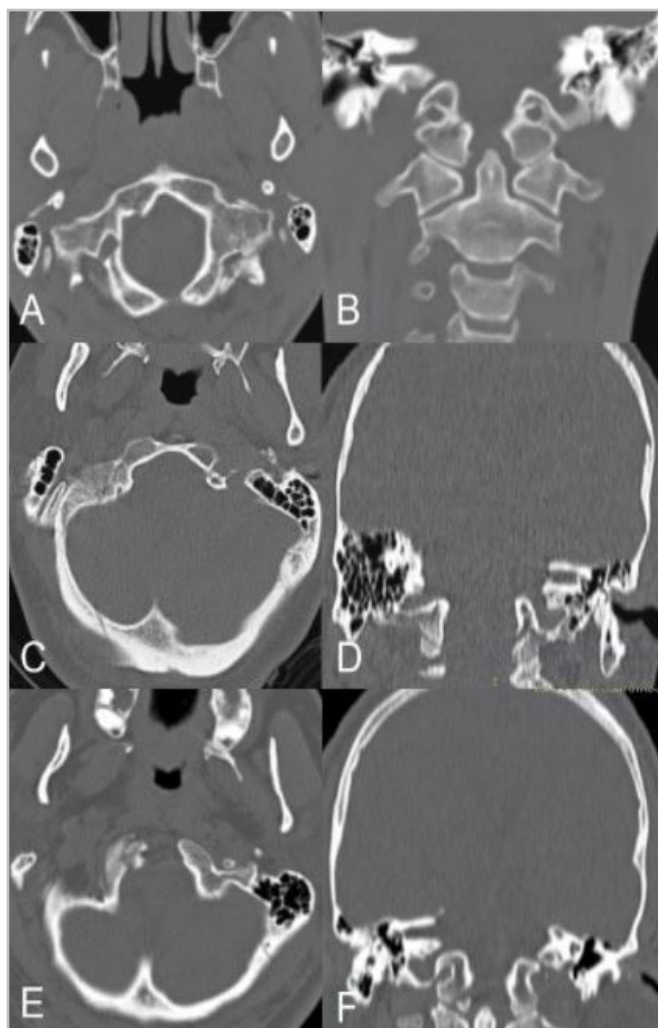
Em 1988, Anderson e cols.<sup>2</sup> classificaram a FCO de acordo com morfologia e mecanismo de lesão,

com base em análise retrospectiva de seis pacientes, esta sendo a classificação mais utilizada mundialmente para caracterizar FCO (Figura 1). As fraturas do Tipo I são cominutivas, com mínimo ou nenhum desalinhamento dos fragmentos ósseos, e são o resultado de força axial imposta ao côndilo. O Tipo II inclui os casos em que a FCO é extensão de fratura da base do crânio, secundária ao impacto direto e local. O Tipo III corresponde à avulsão de um fragmento das faces inferior e medial do côndilo em direção ao eixo do processo odontoide; neste caso, a biomecânica do trauma geralmente consiste na rotação lateral e/ou flexão da região cervical, ambas promovendo aumento da tensão no ligamento alar<sup>2</sup>.

Mais recentemente, Tuli e cols.<sup>7</sup> propuseram novo sistema de classificação, baseado no grau de lesão ligamentar decorrente da fratura, sugerido pelo deslocamento do fragmento e identificação da instabilidade cervico-occipital nos achados de imagem e com base em critérios definidos pelos autores (Figura 1). Assim, FCO Tipo 1 são aquelas em que os fragmentos não são deslocados e são considerados estáveis (o que inclui Anderson e cols.<sup>2</sup> Tipos I e II); As FCO Tipo 2 são

1 - Santa Casa de São Paulo School of Medical Science, Neurosurgery - São Paulo - SP - Brasil

caracterizadas pelo deslocamento de elementos ósseos e são subdivididas em IIA, quando não há instabilidade cervico-occipital, e IIB, quando o segmento C0C1C2 é instável<sup>7</sup>. Como Tuli e cols.<sup>7</sup>, outros autores tentaram estabelecer critérios para estudar a estabilidade da junção craniocervical e, assim, fornecer orientações para o tratamento desses casos.



**Figura 1.** Exemplos de fraturas do côndilo occipital. A primeira linha mostra as seções axial (A) e coronal (B) de um paciente com FCO A&M Tipo I no lado direito (Tuli Tipo I). A segunda linha (C e D), por sua vez, mostra uma fratura occipital linear do lado direito, estendendo-se até o côndilo occipital ipsilateral (A&M Tipo II, Tuli Tipo I). A última linha (E e F) mostra exemplo de avulsão de fragmento de côndilo occipital (A&M Tipo III, Tuli Tipo IIA). As fraturas são demonstradas por setas. FCO: fratura do côndilo occipital; A&M: Anderson e Montesano. Fonte: autores.

Embora não haja consenso sobre o melhor tratamento, a maioria dos pacientes é tratada de forma conservadora com colar cervical, o que leva a resultado satisfatório na prática clínica. O objetivo deste estudo foi descrever amostra de fraturas de côndilo occipital em

centro brasileiro especializado em trauma, e compará-las com os dados disponíveis na literatura.

## MÉTODO

Trata-se de estudo observacional retrospectivo realizado entre dezembro de 2011 e dezembro de 2019. Utilizamos o método de amostragem por conveniência em casos de trauma atendidos no pronto-socorro do Hospital Central da Santa Casa de Misericórdia de São Paulo, um centro de trauma Tipo 3. Todos os pacientes que preencheram os critérios para realização de tomografia computadorizada de crânio e/ou coluna cervical foram avaliados quanto à presença de FCO. Foram identificados 27 casos, mas um foi excluído por informações insuficientes no prontuário.

Os dados referentes à epidemiologia do trauma, ao estado clínico e neurológico dos pacientes e aos procedimentos adotados por cada equipe assistencial foram obtidos de prontuários de forma retrospectiva. As informações relacionadas à caracterização das lesões decorrentes do trauma, por sua vez, foram coletadas por meio da análise (por dois profissionais médicos distintos) de imagens (radiografia, tomografia e ressonância magnética) e dos laudos oficiais emitidos por radiologistas. A informação sobre a consolidação da fratura de côndilo não foi encontrada na maioria dos pacientes, o que inviabilizou a análise desta variável.

A análise estatística dos dados foi realizada por meio do software Statistical Package for the Social Sciences (SPSS), versão 21 para Windows®. O estudo foi aprovado pelo Comitê de Ética em Pesquisa da instituição (CAAE 20413513.9.0000.5479; parecer de aprovação nº 470.097).

## RESULTADOS

### Caracterização da amostra

Foram analisados dados de 26 pacientes com FCO (Tabela 1). Vinte e um eram do sexo masculino e a média de idade foi de  $42,08 \pm 18,42$  anos (Figura 2). Não foi possível determinar a prevalência exata de FCO na população estudada, mas estima-se que seja inferior a 0,2% e que a incidência seja inferior a 2/1.000 pacientes

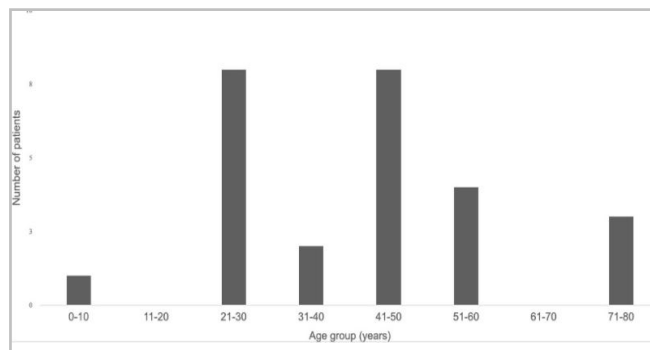
traumáticos por ano com base nos registros de casos de traumas da instituição<sup>8</sup>.

**Tabela 1.** Dados demográficos, caracterização das lesões traumáticas e acompanhamento dos pacientes.

Variáveis	n (%)
<b>Sexo*</b>	
Masculino	21 (80,8)
Feminino	5 (19,2)
<b>Mecanismo de trauma</b>	
Queda de altura	11 (42,3)
Atropelamento	8 (30,8)
Acidente de motocicleta	7 (26,9)
<b>Gravidade do TCE</b>	
Leve (ECG 14-15)	14 (53,8)
Moderado (ECG 9-13)	4 (15,4)
Grave (ECG 3-8)	8 (30,8)
<b>Tipo de FCO Anderson e cols.</b>	
Tipo I	6 (21,4)
Tipo II	19 (67,9)*
Tipo III	3 (10,7)
<b>Tipo de FCO Tuli e cols.</b>	
Tipo 1	25 (89,3)*
Tipo 2	
IIA	3 (10,7)
IIB	0
<b>Lateralidade da FCO</b>	
Direita	14 (53,8)
Esquerda	10 (38,5)
Bilateral	2 (7,7)
Presença de outras lesões intracranianas	20 (76,9)
Presença de lesões extracranianas	16 (61,5)
Fratura de coluna cervical associada	2 (7,7)
<b>ERG no momento da alta hospitalar</b>	
1 (morte)	8 (30,8)
<b>Causa da morte</b>	
TCE	6 (75)
Infecção	2 (25)
2	0

3	1 (3,8)
4	2 (7,7)
5	15 (57,7)

\*Côndilos foram contados separadamente em casos de fratura bilateral  
TCE: traumatismo cranioencefálico; ECG: Escala de Coma de Glasgow;  
FCO: fratura do côndilo occipital; ERG: Escala de Resultados de Glasgow.



**Figura 2.** Distribuição dos pacientes por faixa etária.

### Caracterização do trauma

Os mecanismos de trauma mais comumente associados foram as quedas de altura, seguidas de atropelamento e acidente motociclístico. Não foi possível verificar associação entre o mecanismo de trauma e o tipo de fratura do côndilo.

O traumatismo cranioencefálico foi considerado leve em 53,8% dos casos e grave em 30,8%. Além da fratura de côndilo, outras lesões foram encontradas nas imagens de tomografia computadorizada de crânio em 76,9% dos pacientes, três dos quais necessitaram de tratamento neurocirúrgico urgente devido a lesão cerebral.

Quanto às lesões extracranianas, foram encontradas em 16 pacientes (61,5%), dos quais nove foram encaminhados para tratamento intervencionista pelo cirurgião geral ou ortopédico. Três pacientes apresentavam fratura de coluna vertebral associada, sendo o segmento cervical o mais acometido (dois pacientes apresentavam fratura por compressão de C2).

### Apresentação clínica neurológica

O valor médio da escala de coma de Glasgow na admissão ao pronto-socorro foi de 10,6. Dois pacientes apresentavam anisocoria, um dos quais havia sofrido

parada cardiorrespiratria durante o atendimento pr-hospitalar.

Os sinais e sintomas neurolgicos mais frequentemente observados foram alteraes do nvel de conscincia, cefaleia e dor cervical. Nenhuma anormalidade foi descrita aos exames dos nervos cranianos.

### Caracterizao de fratura de cndilo

A avaliao das tomografias computadorizadas dos vinte e seis pacientes permitiu a identificao de 28 FCO, visto que em dois casos ambos os cndilos haviam sido afetados. Na maioria dos casos, o lado afetado foi o direito (53,8%, excluindo os casos de fratura bilateral).

Anderson Tipo II e Tuli Tipo 1 foram os mais prevalentes em cada sistema de classificao, respondendo por 67,9% e 89,3% das fraturas, respectivamente. Em um caso, a fratura envolveu o canal do nervo hipoglosso. Nenhuma das fraturas foi considerada instvel (Tuli IIB), pois no houve caso de compresso medular clinicamente expresso ou documentado por tcnicas de imagem.

As fraturas do Tipo II mostraram associao estatisticamente significativa entre traumatismo cranioenceflico grave e bito, mas no com a existncia de outras leses extracranianas secundrias ao trauma (Tabela 2). No foi possvel estabelecer uma relao estatisticamente significativa entre o tipo de FCO e o mecanismo de trauma.

**Tabela 2.** Associao entre a gravidade do traumatismo cranioenceflico e o tipo de fratura do cndilo occipital.

Variveis	Classificao FCO Anderson e cols.			Total	p-valor*
	Tipo I	Tipo II	Tipo III		
Classificao TCE					
Leve	6	5	3	14	0,017
Moderado	0	4	0	4	
Grave	0	8	0	8	
Presena de LEC					
Sim	4	10	2	16	0,999

No	2	7	1	10	
Resultado					
ERG 1 (morte)	0	8	0	8	0,045
ERG >1	6	9	3	18	

\*Teste exato de Fisher, com intervalo de confiana de 95%. FCO: fratura do cndilo occipital; TCE: traumatismo cranioenceflico; LCE: leso extracraniana; ERG: Escala de Resultados de Glasgow.

### Tratamento de fratura de cndilo

Considerando que nenhum caso foi classificado como instvel, todos os pacientes foram submetidos a tratamento no cirrgico. A imobilizao externa com colar cervical tipo Filadlfia foi usada por perodo que variou de trs a seis meses.

### Acompanhamento e resultado

O seguimento dos pacientes foi dificultado devido ao nmero excessivo de desistncias durante o seguimento, no sendo possvel avaliar adequadamente esta varivel.

A mortalidade hospitalar foi de 30,8%, sendo o traumatismo cranioenceflico a causa de 75% dos bitos. Em mdia, esses pacientes tiveram pontuao de 4,6 na escala de coma de Glasgow  chegada na unidade de emergncia. Os pacientes que morreram apresentavam fraturas do Tipo II, associadas a colees hemorrgicas intracranianas observadas na tomografia computadorizada de crnio. Alm disso, 75% deles tiveram leses extracranianas traumticas e, em 62,5%, foram atropelados por carro.

Pacientes que apresentaram bons resultados neurolgicos (com pontuao na Escala de Resultados de Glasgow maior ou igual a 4) representaram 65,4% da amostra. Um caso apresentou sequelas graves  alta hospitalar. Todas as fraturas classificadas como Anderson Tipos I e III, por sua vez, obtiveram pontuao na Escala de Resultados de Glasgow igual a 5 no momento da alta hospitalar.

Quanto a queixas relacionadas com a FCO, quase todos os pacientes que relataram dor cervical na admisso hospitalar apresentaram melhora, uma vez submetidos a

analgesia e depois de usarem colar cervical. Apenas um paciente necessitou de analgesia prolongada para dor cervical persistente, apesar da ausência de instabilidade radiológica durante o seguimento ambulatorial. Nenhum novo déficit neurológico foi observado nestes pacientes.

## DISCUSSÃO

A crescente disponibilidade e utilização de técnicas de diagnóstico por imagem tem, de fato, levado a aumento na identificação de FCO, a tal ponto que Ciappetta e cols.<sup>9</sup> atualmente a consideram lesão comum. No entanto, a maioria dos autores reconhece esse tipo de lesão como pouco frequente. Hanson e cols.<sup>4</sup> indicam prevalência de 0,1-0,2% entre pacientes com politraumatismo grave, enquanto Mueller e cols.<sup>5</sup> estimam que pelo menos 1% dos pacientes em centro de trauma de alta complexidade devem ter FCO. Uma série brasileira identificou esta lesão em 16,22% dos casos de trauma envolvendo a junção craniocervical avaliados entre 2010 e 2013<sup>10</sup>. Em contraste, em outra série com 438 tomografias pós-morte de vítimas de trauma analisadas retrospectivamente, a prevalência de FCO foi de 22,6%<sup>11</sup>. Nossos dados são compatíveis com os publicados por Malham e cols.<sup>12</sup>, que relataram uma incidência de 1,7 casos de FCO por 1.000 pacientes por ano.

As características demográficas dos pacientes com FCO em nosso estudo são semelhantes às relatadas por outros. Na literatura, há predominância do sexo masculino (2:1 a 5:1)<sup>2,4,11</sup>. No entanto, quando avaliada separadamente, a taxa de FCO entre vítimas de trauma não difere estatisticamente daquela observada no sexo feminino<sup>11</sup>. Os pacientes mais acometidos têm média de idade entre 20 e 50 anos<sup>2,4,7,13</sup>. Já para a população pediátrica, a idade média relatada em uma série de quinze casos foi de 10 anos<sup>14</sup>.

As causas mais elencadas de trauma subjacente aos casos de FCO envolvem acidentes de trânsito<sup>4,7,11,15</sup>, o que está de acordo com nossos achados se agruparmos os casos de vítimas atropeladas ou envolvidas em acidentes de motocicleta. Tendo em vista estes mecanismos usualmente estarem associados a lesões sistêmicas importantes, inclusive intracranianas, a presença de FCO é considerada um marcador de trauma de alta energia<sup>3,4,13</sup>. Essa observação explica os achados

de lesões múltiplas na maioria dos pacientes. Em nosso estudo, não foi possível determinar a gravidade dos traumas múltiplos por meio de escores consolidados, como o *Injury Severity Score* (ISS). Na série relatada por West e cols.<sup>13</sup>, o valor médio desse índice foi de 23,2.

Deve-se notar, entretanto, que a FCO pode ocorrer mesmo como resultado de traumas de baixa energia, como quedas da própria altura. Além disso, nem todos os pacientes têm lesões intracranianas graves associadas. Em mais da metade de nossa amostra, por exemplo, o traumatismo cranioencefálico foi considerado leve (com base na escala de coma de Glasgow) na admissão ao pronto-socorro. Estes dados devem chamar a atenção para a necessidade de se suspeitar do diagnóstico de FCO mesmo em indivíduos clinicamente bem. Dada a acurácia dos dispositivos de imagem na detecção de pequenas lesões, atualmente há menos pacientes com déficits neurológicos em comparação com relatos e séries de casos anteriores<sup>12,13,15</sup>. Nossos achados estão de acordo com os descritos por West e cols.<sup>13</sup> e Maserati e cols.<sup>15</sup>, sem déficits devido à compressão de estruturas neurais atribuíveis à FCO.

Em contraste, número considerável de autores descreve diferentes apresentações clínicas<sup>7,16-18</sup>. Algumas formas oligossintomáticas podem ser caracterizadas por dor cervical leve a moderada<sup>17,18</sup>. Ainda assim, há relatos de progressão catastrófica por lesões secundárias associadas à fratura, como hematomas de fossa posterior, que podem produzir síndromes de compressão de tronco encefálico ou hidrocefalia obstrutiva a montante<sup>19</sup>. Além disso, o envolvimento de outras estruturas cervicais também é descrito, como nos casos de hematomas retrofaríngeos<sup>20</sup>. A presença de contusão medular parece ser mais comum em crianças<sup>14</sup>.

Pode ocorrer envolvimento de um ou mais nervos cranianos inferiores, uni ou bilateralmente<sup>7,21,22</sup> (como na síndrome de Collet-Sicard)<sup>23</sup>, especialmente durante a fase aguda, o nervo hipoglosso sendo o mais comumente afetado (até 74% dos casos)<sup>24</sup>. O aparecimento tardio de déficit de nervos cranianos pode ser indicativo de deslocamento do fragmento fraturado<sup>24</sup>.

O diagnóstico de FCO deve ser feito preferencialmente por meio de tomografia computadorizada da junção craniocervical (nível II, *American Association of Neurological Surgeons – AANS*)<sup>3</sup>.

A tcnica de imagem permite que os mdicos avaliem a morfologia da fratura e os ajuda a prever a existncia de instabilidade local. A ressonncia magntica  til para verificar a integridade ligamentar (nvel III, AANS)<sup>3</sup> e deve ser solicitada principalmente em casos com risco significativo de deslocamento de fragmentos sseos. Nesta situao, o estudo da biomecnica atlantoaxial por meio de radiografias dinmicas tambm  valioso.

As fraturas mais comumente encontradas em nossa srie foram Anderson Tipo II, conforme observado por Maserati e cols.<sup>15</sup> e Borowska-Solonyanko e cols.<sup>11</sup> (41% e 75,7% dos casos, respectivamente). Hanson e cols.<sup>4</sup> classificaram aproximadamente 75% de sua amostra como avulses de cndilo (Tipo III), valor no reproduzido entre as maiores sries de nossa investigao. Conforme afirmado por esses autores, s vezes  difcil diferenciar entre as fraturas da FCO do Tipo I no cominutivas e do Tipo III com pequeno deslocamento dos fragmentos<sup>4</sup>, o que gera diferenas entre os examinadores.

Embora o sistema de Anderson e cols.<sup>2</sup> seja o mais comumente utilizado, a classificao em torno da morfologia da fratura nem sempre  suficiente para determinar com preciso a estabilidade da juno craniocervical, o que pode ser prejudicial para definir a melhor abordagem teraputica. Ao propor novo modelo de classificao, Tuli e cols.<sup>7</sup> criticam, por exemplo, a inaplicabilidade prtica da distino entre os Tipos I e II de Anderson e cols.<sup>2</sup>, cujos tratamentos so iguais<sup>7</sup>.

Na tentativa de sistematizar o manejo da FCO, outros autores sugeriram novos sistemas de classificao, tambm centrados na estabilidade da juno craniocervical. Mueller e cols.<sup>5</sup> categorizaram a FCO em trs tipos, baseados no envolvimento de fraturas unilaterais ou bilaterais e com base na presena de instabilidade atlanto-occipital. Hanson e cols.<sup>4</sup> sugerem que a presena de fratura bilateral pode ser usada como marcador de instabilidade, alm de outros dados disponveis, como dissociao atlanto-occipital >2mm ou dissociao atlantoaxial >3mm.

De acordo com o algoritmo de Tuli e cols.<sup>7</sup>, as fraturas do Tipo I (sem deslocamento) no requerem testes complementares alm da tomografia ou estabilizao. Fraturas com deslocamento devem ser analisadas posteriormente quanto  biomecnica.

No caso de fraturas estveis (IIA), h indicao clara para aplicar colar rgido, enquanto no caso de fraturas instveis (IIB), colete halo vest ou operao so indicados alternativamente<sup>7</sup>. Em nosso estudo, os pacientes foram avaliados quanto  presena de instabilidade, que no foi observada em nenhum deles. Por isto, foram submetidos a tratamento conservador com colar cervical do tipo Filadlfia. West e cols.<sup>13</sup> trataram 82,6% dos casos com colar cervical rgido, enquanto os demais pacientes foram mantidos sob vigilncia.

Em uma reviso das diretrizes da AANS, quarenta e trs dos 259 pacientes listados no receberam tratamento inicial para FCO. Destes, nove (20,9%) deles desenvolveram dficits dentro de dias a semanas (quatro tiveram fraturas do Tipo II e os outros quatro tiveram fraturas do Tipo III). Dos 190 casos tratados com colar cervical, 68 (sobre os quais havia informaes de acompanhamento) tiveram recuperao completa. Portanto, entre as recomendaes das diretrizes, postula-se o uso de imobilizao cervical externa para todos os tipos de FCO (nvel III)<sup>3</sup>.

Reviso sistemtica em ingls comparou os resultados de 25 estudos abrangendo 240 pacientes tratados com imobilizao externa. Proporcionalmente, o colete halo vest foi o mtodo mais utilizado, por um tempo mdio de 11,7 semanas. Oitenta pacientes usaram o colar semirrgido, e 63, o rgido. A maioria dos pacientes teve boa evoluo ou apresentou dficit leve a moderado, no havendo diferena estatstica entre os dois tipos de imobilizaes em relao aos desfechos clnicos neurolgicos<sup>25</sup>. Alm disso, Mueller e cols.<sup>5</sup> no encontraram diferenas significativas em nenhum dos trs tipos de Anderson<sup>2</sup>, pois as fraturas tratadas com colar cervical rgido tiveram os mesmos resultados em termos de ISS, taxa de mortalidade e evoluo radiolgica e clnica (SF-36).

As indicaes para o tratamento cirrgico podem variar de acordo com a opinio dos especialistas. Vaccaro e cols.<sup>26</sup> chegaram a defender a indicao primria de fixao cervico-occipital para FCO Tipo III. Atualmente, o tratamento cirrgico  reservado apenas para casos em que no h evidncia de leso do ligamento atlanto-occipital, instabilidade da juno crniocervical (nvel III, AANS)<sup>3</sup>, ou compresso de estruturas neurovasculares, situaes em que a

abordagem cirúrgica deve ser executada com urgência. Também é importante destacar a existência de fraturas concomitantes da coluna cervical, que podem contribuir para a instabilidade do segmento. No entanto, a ocorrência de fraturas cervicais com importância biomecânica não parece ser frequente<sup>13</sup>.

Na última revisão publicada pela AANS, foram citados dezesseis casos tratados cirurgicamente, sendo a fixação cervico-occipital o procedimento de escolha em mais de 82,3% dos pacientes. Nos demais casos, a operação foi indicada para descompressão do tronco encefálico nas fraturas dos tipos II e III<sup>3</sup>. Por outro lado, em relação à FCO bilateral, existem controvérsias quanto à terapia de escolha. Conforme mencionado, a natureza potencialmente instável dessas lesões é reforçada, e a integridade do ligamento alar e da membrana tectoica deve ser investigada em ambos os lados<sup>3,4</sup>. Alguns autores já relataram resultados satisfatórios com o tratamento não cirúrgico<sup>15,27</sup>. No entanto, recomenda-se imobilização cervical mais rígida (nível III, AANS)<sup>3</sup>.

No geral, o prognóstico da FCO per se é favorável, com boa recuperação funcional. Estudo observacional envolvendo 31 casos, com seguimento prospectivo por um ano, mostrou que a qualidade de vida não foi afetada pela FCO, mas sim pelas comorbidades e pela gravidade do trauma<sup>5</sup>. Em nossa série, a evolução desfavorável de alguns pacientes parece estar relacionada à gravidade do traumatismo cranioencefálico. Conforme atestado, o Tipo II foi estatisticamente associado a este desfecho,

possivelmente devido à incidência direta da energia do trauma na base do crânio.

As fraturas do côndilo occipital são lesões incomuns da junção craniocervical e geralmente relacionadas a traumas de alta energia. A condição clínica relacionada geralmente varia entre os pacientes, portanto, deve-se suspeitar de FCO mesmo em pacientes oligossintomáticos. O diagnóstico é confirmado por exame de tomografia computadorizada, que permite a análise da morfologia da fratura e orienta o tratamento adequado. Este é ainda mais aprimorado com o auxílio de métodos de imagem complementares, como a ressonância magnética. Parte significativa dos pacientes evolui bem com imobilização cervical com colar rígido; porém, nos casos de instabilidade atlanto-occipital, deve-se avaliar colete halo vest e operação para fixação interna. Considerando que as informações disponíveis na literatura a respeito da fratura do côndilo occipital baseiam-se principalmente na opinião de especialistas e, portanto, não há evidências sólidas sobre o melhor tratamento, mais estudos são necessários.

## LIMITAÇÕES

Entre as limitações do presente estudo estão o componente retrospectivo e o fato de ser a representação de amostra unificada. Ainda assim, a falta de seguimento padronizado, devido às perdas ao longo do tempo, restringiu a análise da segurança do tratamento conservador.

## ABSTRACT

**Objective:** to evaluate the clinical-epidemiological characteristics, treatment, and evolution of patients with occipital condyle fracture (OCF) at one of the largest referral trauma centers in Latin America. **Methods:** this was a retrospective observational study of OCF identified from trauma cases admitted between December 2011 and December 2019 by the neurosurgery team at a Type 3 trauma center. **Results:** a total of twenty-eight occipital condyle fractures were identified in twenty-six patients. The incidence was less than 0.2% per year and more common in male patients (4:1 ratio) involved in traffic accidents. The mean age was 42.08 years. Anderson and Montesano type II and Tuli type 1 were the most frequent (67.9% and 89.3%, respectively) and no case presented C0-C1-C2 instability. All patients were treated with a cervical collar for 3 to 6 months. About 65% of the patients exhibited good progression (Glasgow Outcome Scale equal to 4), and the severity of traumatic brain injury was the main determinant for negative outcomes. **Conclusion:** the findings of this study are in accordance with available literature data. The use of external stabilization with a cervical collar is reinforced for the treatment of stable lesions, even when these are bilateral. Assessment of the patients' follow-up results in the studied sample may contribute with useful information for the treatment of occipital condyle fractures.

**Keywords:** Craniocerebral Trauma. Basilar Skull fracture. Traumatic Brain injuries. Atlanto-Occipital Joint.

## REFERNCIAS

1. Bell C. Surgical observations. *Middlesex Hospital Journal*. 1817;4:469-70.
2. Anderson PA, Montesano PX. Morphology and treatment of occipital condyle fractures. *Spine (Phila Pa 1976)*. 1988;13(7):731-6. doi: 10.1097/00007632-198807000-00004.
3. Theodore N, Aarabi B, Dhall SS, Gelb DE, Hurlbert RJ, Rozzelle CJ, et al. Occipital condyle fractures. *Neurosurgery*. 2013;72 Suppl 2:106-13. doi: 10.1227/NEU.0b013e3182775527.
4. Hanson JA, Deliganis AV, Baxter AB, Cohen WA, Linnau KF, Wilson AJ, et al. Radiologic and clinical spectrum of occipital condyle fractures: retrospective review of 107 consecutive fractures in 95 patients. *AJR Am J Roentgenol*. 2002;178(5):1261-8. doi: 10.2214/ajr.178.5.1781261.
5. Mueller FJ, Fuechtmeier B, Kinner B, Roszkopf M, Neumann C, Nerlich M, et al. Occipital condyle fractures. Prospective follow-up of 31 cases within 5 years at a level 1 trauma centre. *Eur Spine J*. 2012;21(2):289-94. doi: 10.1007/s00586-011-1963-7.
6. Occipital Condyle Fractures. *Neurosurgery*. 2002;50(3 Suppl):S114-9. doi: 10.1097/00006123-200203001-00019.
7. Tuli S, Tator CH, Fehlings MG, Mackay M. Occipital condyle fractures. *Neurosurgery*. 1997;41(2):368-76; discussion 376-7. doi: 10.1097/00006123-199708000-00006.
8. Parreira JG, Campos T, Perlingeiro JAG. Implantao de registro de trauma como ferramenta para melhorar a qualidade do atendimento a traumatizados: os primeiros 12 meses. *Rev Col Bras Cir*. 2015;42(4):265-72. doi: 10.1590/0100-69912015004012.
9. Ciappetta P, Alsagheir M, Signorelli F, Visocchi M. The Decision-Making Process in Traumatic Lesions of the Craniovertebral Junction: An Evidence-Based Approach? Part I. *Acta Neurochir Suppl*. 2019;125:309-11. doi: 10.1007/978-3-319-62515-7\_44.
10. Esteves LA, Joaquim AF, Tedeschi H. Retrospective analysis of a case series of patients with traumatic injuries to the craniocervical junction. *Einstein (So Paulo)*. 2016;14(4):528-33. doi: 10.1590/S1679-45082016AO3396.
11. Borowska-Solonyanko A, Prokopowicz V, Samoowicz D, Brzozowska M, ytkowski J, Lombarski L. Isolated condylar fractures diagnosed by post mortem computed tomography. *Forensic Sci Med Pathol*. 2019;15(2):218-23. doi: 10.1007/s12024-019-00104-7.
12. Malham GM, Ackland HM, Jones R, Williamson OD, Varma DK. Occipital condyle fractures: incidence and clinical follow-up at a level 1 trauma centre. *Emerg Radiol*. 2009;16(4):291-7. doi: 10.1007/s10140-008-0789-z.
13. West JL, Palma AE, Vilella L, Fargen KM, Branch CL, Wolfe SQ. Occipital Condyle Fractures and Concomitant Cervical Spine Fractures: Implications for Management. *World Neurosurg*. 2018;115:e238-43. doi: 10.1016/j.wneu.2018.04.025.
14. Momjian S, Dehdashti AR, Kehrlı P, May D, Rilliet B. Occipital condyle fractures in children. Case report and review of the literature. *Pediatr Neurosurg*. 2003;38(5):265-70. doi: 10.1159/000069825.
15. Maserati MB, Stephens B, Zohny Z, Lee JY, Kanter AS, Spiro RM, et al. Occipital condyle fractures: clinical decision rule and surgical management. *J Neurosurg Spine*. 2009;11(4):388-95. doi: 10.3171/2009.5.SPINE08866.
16. Aguiar GB, Paiva AL, Madeiro Filho MA, Guirado VM, Veiga JC. Occipital condyle fractures in traumatic brain injury – a review. *Arq Bras Neurocir*. 2015;34:203-7. doi: 10.1055/s-0035-1560027.
17. Stroobants J, Fidlers L, Storms JL, Klaes R, Dua G, Van Hoyer M. High cervical pain and impairment of skull mobility as the only symptoms of an occipital condyle fracture. Case report. *J Neurosurg*. 1994;81(1):137-8. doi: 10.3171/jns.1994.81.1.0137.
18. Chou CW, Huang WC, Shih YH, Lee LS, Wu C, Cheng H. Occult occipital condyle fracture with normal neurological function and torticollis. *J Clin Neurosci*. 2008;15(8):920-2. doi: 10.1016/j.jocn.2007.03.014.
19. Bulthuis VJ, Cornips EMJ, Dings J, van Santbrink H, Postma AA. Unexpected death after occipital condylar fracture. *Acta Neurochir (Wien)*.



- 2017;159(6):1163-6. doi: 10.1007/s00701-017-3165-5.
20. De Wyngaert R, Mulkens T, Baeyaert M, Bellinck P, Salgado R, Ghijssen D, et al. Bilateral occipital condylar fracture with associated haematomas. *Emerg Radiol*. 2006;13(2):79-82. doi: 10.1007/s10140-006-0516-6.
21. Bozkurt G, Hazer B, Yaman ME, Akbay A, Akalan N. Isolated paralysis of glossopharyngeal and vagus nerve associated with II occipital condyle fracture: case report. *Childs Nerv Syst*. 2010;26(5):719-22. doi: 10.1007/s00381-009-1070-9.
22. Utheim NC, Josefsen R, Nakstad PH, Solgaard T, Roise O. Occipital condyle fracture and lower cranial nerve palsy after blunt head trauma - a literature review and case report. *J Trauma Manag Outcomes*. 2015;9:2. doi: 10.1186/s13032-015-0024-3.
23. Barna M, Štulík J, Kryl J, Vyskočil T, Nesnídal P. Collet-Sicard Syndrome Due to Occipital Condyle Fracture. Case Report. *Acta Chir Orthop Traumatol Cech*. 2015;82(6):440-2.
24. Caroli E, Rocchi G, Orlando ER, Delfini R. Occipital condyle fractures: report of five cases and literature review. *Eur Spine J*. 2005;14(5):487-92. doi: 10.1007/s00586-004-0832-z.
25. Musbahi O, Khan AH, Anwar MO, Chaudery H, Ali AM, Montgomery AS. Immobilisation in occipital condyle fractures: A systematic review. *Clin Neurol Neurosurg*. 2018;173:130-9. doi: 10.1016/j.clineuro.2018.08.013.
26. Vaccaro AR, Lim MR, Lee JY. Indications for surgery and stabilization techniques of the occipito-cervical junction. *Injury*. 2005;36 Suppl 2:B44-53. doi: 10.1016/j.injury.2005.06.014.
27. Capuano C, Costagliola C, Shamsaldin M, Maleci A, Lorenzo ND. Occipital condyle fractures: a hidden nosologic entity. An experience with 10 cases. *Acta Neurochir (Wien)*. 2004;146(8):779-84. doi: 10.1007/s00701-004-0289-1.

Recebido em: 31/03/2021

Aceito para publicação em: 30/06/2021

Conflito de interesses: não.

Fonte de financiamento: não.

**Endereço para correspondência:**

Guilherme Brasileiro Aguiar

E-mail: guilhermebraguiar@yahoo.com.br

