

Avaliação dos efeitos da terapia com prednisona em cães utilizando análises ultrasonográfica, citopatológica e histopatológica

Bruna Junca Pereira¹, Louisiane de Carvalho Nunes², Sebastião Martins Filho³, Fabiano Séllos Costa⁴

RESUMO

Os glicocorticóides são muito utilizados para fins antiinflamatórios e imunossuppressores, porém apresentam importantes efeitos colaterais no fígado. O exame ultrasonográfico é um método não-invasivo que avalia a anatomia intra-hepática e possibilita a caracterização de alterações no parênquima decorrentes dos efeitos indesejáveis dos glicocorticóides. O histograma é uma mensuração ultrasonográfica que minimiza a subjetividade do exame, permitindo uma avaliação quantitativa da ecotextura e da ecogenicidade do órgão. Exames citopatológicos e histopatológicos podem auxiliar no diagnóstico de lesões hepáticas induzidas por corticóides. O objetivo deste trabalho foi avaliar os efeitos da terapia com prednisona no fígado de cães por meio de exames citopatológicos, histopatológicos e ultrasonográficos. Para isto, administrou-se em 11 cães adultos prednisona na dose de 2 mg/kg a cada 24 horas durante 14 dias, sendo feita análise ultrasonográfica pela técnica de histograma e coletadas amostras guiada por ultrassom para avaliação citopatológica e histopatológica no primeiro e último dia de administração do medicamento. A partir dessas mensurações pelo histograma, foi possível detectar um significativo aumento da ecogenicidade hepática ao final do protocolo experimental. As análises citopatológicas e histopatológicas demonstraram presença de vacuolização e granulação citoplasmática promovendo um aumento no tamanho dos hepatócitos. Verificou-se que mesmo em curtos períodos e em dosagens terapêuticas, a prednisona promove importantes efeitos colaterais sobre o parênquima hepático.

Palavras-chaves: Prednisona, histograma, ultrasonografia, citopatologia, histopatologia.

ABSTRACT

The effects of prednisone therapy on dogs: a prospective study using ultrasonography, cytopathology and histopathology

Glucocorticoids are commonly used due to their anti-inflammatory and immunosuppressive activity, but have important side effects in the liver. The ultrasonographic exam is a non invasive method that evaluates the intrahepatic anatomy and allows the characterization of parenchymal alterations secondary to the glucocorticoids side effects. The histogram is an ultrasonographic measurement that minimizes the subjectivity of this exam and allows a quantitative evaluation of the liver echotexture and echogenicity. Cytopathological and histopathological exams can assist in the diagnosis of hepatic lesions induced by corticoids. The objective of this study was to evaluate the effect of prednisone therapy in dog's liver by cytopathological, histopathological and ultrasonographic exams. For this purpose, a daily dose of 2mg/kg prednisone was administered to 11 adult dogs for 14 days. Ultrasonographic analyses were carried out using the histogram technique and liver samples were collected under ultrasound guidance for cytopathological and

Recebido para publicação em 17/11/2008 e aprovado em 09/08/2011

¹ Médica Veterinária. Centro de Ciências Agrárias da Universidade Federal do Espírito Santo, Rua Ruth Esteves Neves, 73; Bairro Arnaldo Bastos, 29934-120, São Mateus, Espírito Santo, Brasil. brunajpvet@hotmail.com

² Médica Veterinária, Doutora. Centro de Ciências Agrárias da Universidade Federal do Espírito Santo, Departamento de Medicina Veterinária, Alto Universitário, s/n, 29500-000, Alegre, Espírito Santo, Brasil. louisianeecn@yahoo.com.br

³ Engenheiro-Agrônomo, Doutor. Centro de Ciências Agrárias da Universidade Federal do Espírito Santo, Departamento de Medicina Veterinária, Alto Universitário, s/n, 29500-000, Alegre, Espírito Santo, Brasil. fabianosellos@hotmail.com

⁴ Médico Veterinário, Doutor. Universidade Federal de Viçosa, Centro de Ciências Exatas e Tecnológicas, Departamento de Informática, Avenida Peter Henry Rolfs, s/n, Campus Universitário, 36570-000, Vicoso, Minas Gerais, Brasil. martinsfilho@ufv.br

** Trabalho extraído de dissertação de monografia de conclusão de curso.

histopathological evaluation in the first and in the last day of corticoid administration. A significant increase in liver echogenicity was observed at the end of the experimental protocol. Cytopathological and histopathological analyses showed cytoplasmatic vacuolization and granulation, promoting an increase in hepatocytes. It was found that, even in short intervals and in therapeutic doses, prednisone cause important side effects in the liver parenchyma.

Key words: Cytopathology, histopathology, histogram, prednisone, ultrasonography.

INTRODUÇÃO

Os glicocorticóides são comumente prescritos na rotina clínica de animais de companhia sendo frequentemente indicados em casos de insuficiência da adrenal. Na grande maioria dos casos onde o uso desta droga é empregado, procura-se que se tenham os efeitos antiinflamatórios e imunossupressores (Andrade, 2002).

Apesar dos benefícios em determinadas enfermidades, o uso dos glicocorticóides pode desencadear uma série de efeitos colaterais. Tanto o uso prolongado de corticóides exógenos como a ocorrência de hiperadrenocorticismo são capazes de promover alterações clínicas e laboratoriais na espécie canina. Especificamente no fígado, são descritas a ocorrência de hepatomegalia e degeneração dos hepatócitos, promovendo elevação dos níveis séricos das enzimas alanina aminotransferase, fosfatase alcalina e gama-glutamilttransferase (Scherk & Center, 2005).

A avaliação do fígado é uma das principais aplicações da ultrassonografia abdominal em pequenos animais. Suas indicações incluem presença de hepatomegalia, massas abdominais, icterícia, ascite, suspeita de ruptura diafragmática, perda de peso, pesquisa de metástases hepáticas, guia para biópsias e monitoração de tratamentos (Mamprim, 2004).

O exame ultrassonográfico é um método que avalia a anatomia intra-hepática de maneira segura e não-invasiva, acrescentando informações ao diagnóstico, mesmo antes de serem observadas alterações pela radiografia convencional ou nos exames laboratoriais (Mamprim, 2004). A ultrassonografia permite avaliar no fígado alterações em sua dimensão, forma, contornos, penetração dos feixes e arquitetura interna, incluindo alterações na ecogenicidade do parênquima e na vascularização do órgão (Partington & Biller, 1995; Mamprim, 2004; Nyland *et al.*, 2004).

O parênquima hepático normal apresenta ecotextura homogênea, levemente mais grosseira que o baço. A ecogenicidade do fígado é igual ou discretamente maior em relação ao córtex renal e menor em relação ao baço e ao ligamento falciforme. A comparação entre a ecogenicidade destes órgãos é fundamental para a caracterização de possíveis alterações ultrassonográficas nos mesmos (Mamprim, 2004; Nyland *et al.*, 2004).

Doenças que normalmente causam um aumento da ecogenicidade hepática incluem esteatose, hepatopatia por esteróide, diabetes melito e linfoma. Essas alterações geralmente ocorrem com dimensão hepática normal ou aumentada (Partington & Biller, 1995; Mamprim, 2004; Nyland *et al.*, 2004). As doenças inflamatórias difusas são as mais difíceis de serem diagnosticadas ao exame ultrassonográfico, e por isso tem-se pesquisado intensamente a precisão deste exame (Joseph *et al.*, 1991).

Uma avaliação subjetiva do fígado tende a erro devido à variabilidade tanto de equipamentos ultrassonográficos quanto da experiência do operador. Métodos quantitativos para a mensuração da ecogenicidade do fígado em humanos foram investigados com o uso da análise de histograma (Maeda *et al.*, 1998; Nyland *et al.*, 2004). Essa técnica pode ser aplicável em animais por causa de sua simplicidade quando comparada com outros métodos (Nyland *et al.*, 2004). A análise foi utilizada para mensurar quantitativamente as mudanças no conteúdo de gordura hepática por meio da avaliação da atenuação do ultrassom e do coeficiente de dispersão de retorno acústico do tecido hepático durante a indução de obesidade e a restrição alimentar em gatos (Nicoll *et al.*, 1998) e em cães com hepatopatia induzida por esteróide (Lu *et al.*, 1997; Syakalima *et al.*, 1997).

O histograma é uma mensuração que mostra a distribuição de frequência na intensidade do eco na região de interesse. A avaliação quantitativa da intensidade de eco pelos significados dos histogramas tem sido relatada como forma de superar a variação devido à avaliação subjetiva do observador (Osawa & Mori, 1996). Conforme citado na literatura (Maeda *et al.*, 1998; Monteiro *et al.*, 2010), variações quanto à profundidade da região avaliada, marcas de aparelhos ultrassonográficos e o ganho utilizado durante o exame não influenciam estatisticamente nos resultados obtidos pela análise em histograma dos níveis de cinza.

A ultrassonografia é uma ferramenta válida para o reconhecimento ou diferenciação de doenças difusas do fígado, entretanto, a realização de exames citopatológicos e/ou histopatológicos é quase sempre necessária para o estabelecimento de um diagnóstico definitivo (Nyland *et al.*, 2004). Frequentemente tem-se realizado avaliação citopatológica hepática para obtenção de diagnóstico, particularmente em doenças infiltrativas difusas. A aspi-

ração guiada por ultrassom melhorou a sensibilidade da técnica, apresentando em humanos uma acurácia de 89% no diagnóstico (Burkhard & Meyer, 1996).

A biopsia ou citologia aspirativa por agulha fina (CAAF) guiadas por ultra-som são utilizadas para avaliação de doença hepática inflamatória, neoplasia e lesões focais (Kerwin, 1995). A CAAF pode também ser indicada na drenagem de cistos e no diagnóstico de lesões complexas altamente vascularizadas ou difusas (Nyland *et al.*, 2004).

Um estudo em 50 pacientes humanos revelou que, para obter uma alta correlação dos padrões ultrassonográficos do fígado com os resultados histológicos, a realização da biopsia deve ser em até 24 horas após o exame ultrassonográfico, pois o padrão de esteatose pode ser alterado após este período (Joseph *et al.*, 1991).

O tratamento de cães com glicocorticóide, em trabalho realizado por Rutgers *et al.* (1995), resultou em alterações progressivas podendo comprometer a função dos hepatócitos. Essa terapia pode estar associada ao acúmulo de glicogênio hepático (Burkhard & Meyer, 1996; Rogers & Ruebner, 1977; Meyer, 2003) e presença de vacuolização do citoplasma, promovendo, conseqüentemente, o aumento dos hepatócitos (Rutgers *et al.*, 1995; Burkhard & Meyer, 1996; Meyer, 2003; Scherk & Center, 2005). O aumento na estocagem de glicogênio em resposta a hipercortisolemia ou à administração de corticosteróides exógenos é uma causa comum de rarefação citoplasmática hepatocelular em fígado de cães, sendo observado ao exame citopatológico (Meyer, 2003).

O presente trabalho teve como objetivo avaliar a ocorrência de alterações hepáticas causadas pelo uso terapêutico da prednisona por meio da avaliação ultrassonográfica pela técnica de histograma e correlacionar estes achados com possíveis alterações citopatológicas e histopatológicas.

MATERIAL E MÉTODOS

Foram utilizados neste estudo 11 cães adultos, sem distinção de sexo, raça, ou peso, provenientes do Centro de Zoonoses de Cachoeiro de Itapemirim - ES. Os animais ficaram alojados no canil experimental do Hospital Veterinário do Centro de Ciências Agrárias da Universidade Federal do Espírito Santo. Todos os cães foram submetidos à terapia por via oral com prednisona na dosagem de 2 mg/kg/dia, durante um período de 14 dias.

Utilizou-se o aparelho ultrassonográfico HS-2000 da marca Honda®, com o transdutor convexo na frequência de 7,0 MHz. As medidas ultrassonográficas foram realizadas pela técnica de histograma em uma área quadrangular de 5mm² lateralmente a vesícula biliar e a 2 cm de distância da superfície do transdutor (Figura 1). A partir da região selecionada, mensurou-se: Nmost (número de pontos lu-

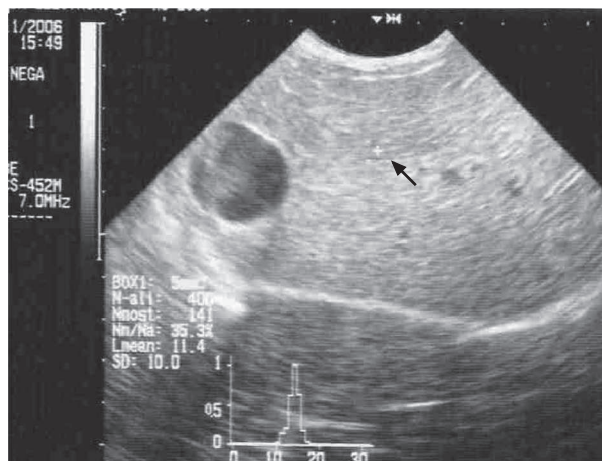


Figura 1. Ultrassonografia do fígado de cão após terapia com prednisona demonstrado região selecionada para análise quantitativa da ecotextura e ecogenicidade pela técnica de histograma (seta).

minosos que mais se repetem), Nall (total de pontos luminosos na área), Nmost/Nall (relação entre as duas variáveis indicativa da ecotextura do órgão) e Lmean (ecogenicidade média da área selecionada).

As medidas de histograma hepático foram realizadas em dois momentos, o momento inicial (M0), imediatamente antes do início do tratamento, e o momento final (M1), após 14 dias do início da administração oral de prednisona. Adicionalmente, para fins comparativos, realizou-se nos dois momentos análise pela técnica de histograma do baço e do córtex renal no grupo experimental.

Antes da realização dos exames, ampla tricotomia do abdome foi realizada a partir da apófise xifóide dos animais. Os mesmos foram colocados em decúbito dorsal para a realização da varredura do fígado. O transdutor foi colocado perpendicular à cartilagem xifóide, e angulado de 30 a 45° com o plano dorsal para a visualização do órgão.

Após realização do exame ultrassonográfico e análise pela técnica de histograma, os animais foram anestesiados com a associação de acepromazina¹ (0,05 mg/kg) e fentanil² (0,001mg/kg) para a sedação e de propofol³ (10mg/kg) para indução e manutenção anestésica para coleta de amostras para as análises citopatológicas e histopatológicas.

As coletas foram realizadas antes do início do tratamento (M0), e após 14 dias (M1), sendo guiadas pelo exame ultrassonográfico para minimizar os riscos do procedimento e melhor selecionar o ponto de coleta do material.

As amostras citopatológicas foram obtidas por via percutânea por meio de uma agulha 22G acoplada a uma

¹ Acepran® 1%, Univet S/A Indústria Veterinária.

² Fentanil®. Fentanest

³ Propofol®. Propovan

seringa de 10 mL através do citoaspirador. O material coletado foi depositado sobre lâmina para a realização do esmagamento (squash) e posteriormente fixado em álcool metílico e corado com Giemsa.

Para as biopsias utilizaram-se agulhas do tipo Tru-Cut⁴ 14G. O material coletado foi fixado em formol a 10%, processado na parafina e corado com Hematoxilina e Eosina (HE).

A análise das lâminas foi realizada na microscopia de luz, em aumento de 400 vezes e, para a classificação da lesão de cada amostra, utilizou-se escala semi-quantitativa de acordo com a intensidade da lesão observada, sendo: 1 (discreta), 2 (moderada) e 3 (intensa). Os critérios observados em cada amostra foram: vacuolização citoplasmática, granulação citoplasmática e dimensão do hepatócito, sendo eles analisados separadamente em cada amostra.

Para cada variável analisada neste estudo utilizou-se o teste não paramétrico de Wilcoxon a 5% para dados pareados, analisando-se diferenças entre os dois momentos experimentais. Ressalta-se que neste delineamento experimental não existiu a necessidade de grupo controle para a análise estatística, sendo os próprios animais no momento inicial controle deles mesmos, minimizando desta forma o número de animais utilizados conforme orientação da Colégio Brasileiro de Experimentação Animal.

RESULTADOS

Uma acurada avaliação clínica diária foi realizada diariamente em todos os animais durante o período experimental, não sendo observadas alterações ao exame que pudessem estar associada à doença hepática ou nos demais órgãos. Ao término da administração oral de prednisona foi constatado aumento significativo da ecogenicidade do parênquima hepático pela técnica de histograma entre os momentos experimentais, entretanto, a sua ecotextura não variou significativamente. Não foram observadas alterações na ecotextura e na ecogenicidade do baço e do córtex renal dos cães durante o tratamento com prednisona (Tabela 1).

Conforme demonstrado nas tabelas 2 e 3, as avaliações citopatológicas e histopatológicas das amostras não revelaram alterações estatísticas significativas, porém, morfológicamente, foram observadas alterações nos hepatócitos avaliados (Figuras 2 e 3). No exame citopatológico, quatro (36,4%) das amostras apresentaram material insuficiente para estudo no M0 e uma (9,1%) no M1. No exame histopatológico apenas duas (18,2%) das amostras em M0 não foram consideradas representativas para análise também por apresentarem material insuficiente para análise.

Observou-se que alguns animais apresentaram variações no grau de vacuolização, granulação e/ou dimensão dos hepatócitos, e um dos animais apresentou fibrose discreta no espaço periportal ao final do protocolo experimental.

DISCUSSÃO

No estudo realizado observou-se que a terapia com prednisona, na dose de 2 mg/kg/dia durante 14 dias, causa aumento difuso da ecogenicidade do parênquima hepático, fato comprovado pelo aumento de Lmean no histograma. Este resultado constata que a hepatopatia esteroideal torna o órgão mais hiperecogênico, conforme citado por Syakalima *et al.* (1997); Nyland *et al.* (2004), e Mamprim (2004). Estes dados comprovaram que este protocolo terapêutico provoca alterações ultrassonográficas no parênquima hepático mesmo em curto período de tratamento.

Os animais apresentaram, no momento inicial, parênquima hepático hipoeecogênico em relação ao baço, e isoecogênico ou discretamente hiperecogênico em relação a córtex renal, indicando normalidade hepática, conforme citado por Mamprim, (2004) e Nyland *et al.* (2004). Porém após o término da administração de prednisona, a ecogenicidade do parênquima hepático apresentava-se aumentada quando comparada a ecogenicidade esplênica e renal, evidenciando alterações nos padrões de normalidade hepática observados no momento inicial do estudo.

Tabela 1. Valores de ecotextura e ecogenicidade obtidos pela ultra-sonografia quantitativa do fígado, baço e córtex renal pela técnica de histograma em cães submetidos à terapia com prednisona no momento inicial (M0) e no momento final (M1)

MENSURAÇÕES	FÍGADO		BAÇO		CÓRTEX RENAL	
	M0	M1	M0	M1	M0	M1
Nmost/Nall*	28.46A	28.1A	23.63A	23.02A	27.35A	27.31A
Lmean**	9.67B	11.01A	11.96A	11.19A	10.23A	9.85A

*Nmost/Nall: medida quantitativa referente a ecotextura da região avaliada

**Lmean: medida quantitativa referente a ecogenicidade da região avaliada

Letras iguais nos momentos inicial e final indicam que não houve diferença significativa, enquanto letras diferentes indicam que houve diferença.

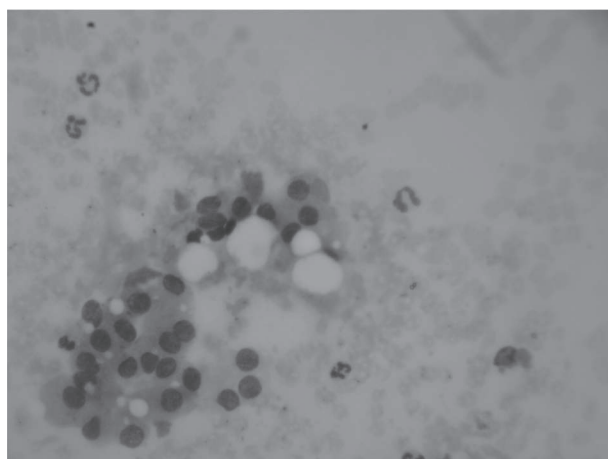
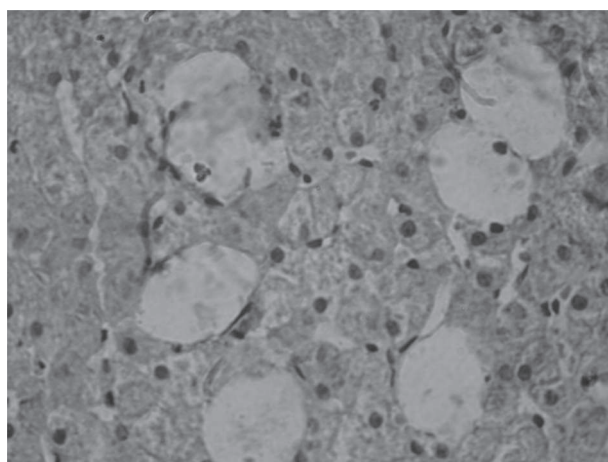
⁴ Agulha Tru-Cut 14 G – Bloodline - Itália

Tabela 2. Valores percentuais referentes a avaliação citopatológica de acordo com a escala semi-quantitativa do fígado de cães submetidos à terapia com prednisona no momento inicial (M0) e no momento final (M1)

INTENSIDADE	GRANULAÇÃO		VACUOLIZAÇÃO		DIMENSÃO	
	M0	M1	M0	M1	M0	M1
Discreta	85.7%	80%	85.7%	60%	57.1%	40%
Moderada	14.3%	20%	14.3%	40%	28.6%	40%
Intensa	-	-	-	-	14.3%	20%

Tabela 3. Valores percentuais referentes à avaliação histopatológica de acordo com a escala semi-quantitativa do fígado de cães submetidos à terapia com prednisona no momento inicial (M0) e no momento final (M1)

INTENSIDADE	GRANULAÇÃO		VACUOLIZAÇÃO		DIMENSÃO	
	M0	M1	M0	M1	M0	M1
Discreta	44.4%	27.3%	66.7%	36.4%	88.9%	36.4%
Moderada	33.3%	54.5%	33.3%	27.3%	11.1%	45.4%
Intensa	22.2%	18.3%	-	36.4%	-	18.2%

**Figura 2.** Fotomicrografia do fígado de cão no momento final (M1). Citologia aspirativa por agulha fina. Presença de hepatócitos aumentados de volume com vacuolização e granulação citoplasmática moderada. Coloração de Giemsa. Objetiva de 40X.**Figura 3.** Fotomicrografia do fígado de cão no momento final (M1). Biópsia. Presença de hepatócitos aumentados de volume, citoplasma granuloso e com vacuolização intensa. Coloração de Hematoxilina-Eosina. Objetiva de 40X.

De acordo com Osawa & Mori (1996) e Nyland *et al* (2004) o histograma é de grande importância para esta análise, visto que ocorre grande variação nos equipamentos ultrassonográficos e principalmente na avaliação subjetiva do observador, tornando tardio o diagnóstico da hepatopatia em muitos casos. Neste experimento a técnica de histograma também demonstrou ser eficaz permitindo a caracterização de alterações precoces de ecogenicidade do parênquima.

O aumento da ecogenicidade hepática observado pelo histograma foi acompanhado de alterações nos exames citopatológicos e histopatológicos que também revelaram a existência de lesões hepáticas após a terapia com prednisona. Estes dados reforçam que a ultrassonografia quantitativa pela técnica de histograma pode contribuir para a avaliação de hepatopatias difusas, sendo um método preciso e não-invasivo. Ressalta-se que os animais não foram anestesiados previamente às avaliações ultrassonográficas, uma vez que algumas drogas promovem congestão no fígado e alteram sua ecogenicidade.

A avaliação citopatológica e histopatológica das amostras neste estudo revelaram que não houve diferenças significativas nas alterações hepáticas entre os momentos M0 e M1. No entanto, morfológicamente, tanto na análise citopatológica quanto na histopatológica verificou-se a existência de alterações hepáticas relevantes. Estes dados estão de acordo com Rogers & Ruebner (1977), Rutgers *et al.* (1995), Burkhard & Meyer (1996) e Scherk & Center (2005) que afirmaram que a terapia com corticóide promove um aumento significativo da vacuolização citoplasmática e acúmulo de glicogênio e, conseqüentemente, a um aumento na dimensão dos hepatócitos. Entretanto, Syakalima *et al.* (1997) afirmaram que estas alterações se restringem apenas a vacuolização citoplasmática.

A hepatopatia por esteróides é citada como causa de aumento de ecogenicidade difusa do parênquima hepático devido à vacuolização presente nos hepatócitos (Syakalima *et al*, 1997). Os dados observados neste estudo também revelaram aumento da vacuolização citoplasmática, porém não foi possível a comprovação do conteúdo destes vacúolos devido à técnica de coloração histopatológica empregada. É provável que o aumento da ecogenicidade hepática observado nos achados ultrassonográficos seja decorrente de degeneração gordurosa, uma vez que o acúmulo de gordura nos diferentes tecidos promove maior reflexão das ondas sonoras.

Não há na literatura consultada a utilização da CAAF para avaliação de hepatopatia esteroideal, porém, neste estudo constatou-se que a citopatologia é uma técnica menos invasiva e que permitiu a caracterização de algumas lesões hepáticas induzidas pelo uso de prednisona. Por outro lado, as amostras histopatológicas foram mais representativas e possibilitaram melhor caracterização das alterações.

CONCLUSÃO

Com base nos exames realizados, foi possível observar que a terapia com prednisona, mesmo em dosagens terapêuticas e em pequenos períodos de tratamento, é capaz de causar aumento da ecogenicidade hepática, presença de vacúolos citoplasmáticos, granulação citoplasmática e, conseqüente aumento nos hepatócitos. Desta forma, é importante analisar o equilíbrio entre os efeitos benéficos do medicamento e os seus prováveis efeitos colaterais, sendo importante uma precisa avaliação clínica de cada caso.

Conclui-se também que a citopatologia aspirativa é uma técnica útil no diagnóstico das alterações hepáticas decorrentes da prednisona, porém, amostras histopatológicas permitem uma melhor caracterização das alterações. O exame ultrassonográfico do fígado pela técnica de histograma é um método não-invasivo e de grande importância para a análise do parênquima do órgão, podendo ser realizada de forma seqüencial nos pacientes submetidos à terapia com glicocorticóides, possibilitando um melhor monitoramento dos efeitos colaterais desta droga.

REFERÊNCIAS

- Andrade MMJ (2002) Antiinflamatórios esteroidais. In: Spinosa HS, Górnaiak SL & Brenardi MM (Eds.) Farmacologia aplicada a Medicina Veterinária. 3.ed. Rio de Janeiro, Guanabara. p.247.
- Burkhard MJ & Meyer DJ (1996) Invasive cytology of internal organs. *Veterinary Clinics of North America: Small Animal Practice*, 26:1203-1215.
- Joseph AEA, Saverymuttu SH, Al-Sam S, Cook MG & Maxwell JD (1991) Comparison of histology with ultrasonography in assessing diffuse parenchymal liver disease. *Clinical Radiology*, 43:26-31.
- Kerwin SC (1995) Hepatic aspiration and biopsy techniques. *Veterinary Clinics of North America: Small Animal Practice*, 25:275-291.
- Lu ZF, Zagzebski JA, O'Brien RT & Steinberg H (1997) Ultrasound attenuation and backscatter in the liver during prednisone administration. *Ultrasound in Medicine & Biology*, 23:1-8.
- Mamprim MJ (2004) Fígado e Vesícula Biliar. In: Carvalho CF (Ed.) *Ultra-sonografia em pequenos animais*. São Paulo, Roca. p.51-73.
- Maeda K, Utsu M & Kihale PE (1998) Quantification of sonographic echogenicity with grey-level histogram width: a clinical tissue characterization. *Ultrasound in Medicine & Biology*, 24:225-234.
- Meyer DJ (2003) Fígado. In: Raskin RE & Meyer DJ (Ed.) *Atlas de citopatologia de cães e gatos*. 1 ed. São Paulo, Roca. p.193-211.
- Monteiro JNM, Santos WG, Oliveira DC, Borlini DC, Filho SM, Machado FM & Costa FS (2010) Ultrassonografia quantitativa do fígado de gatos hípidos – Nota prévia. *Brazilian Journal of Veterinary Research and Animal Science*, 2038:367-370.
- Nicoll RG, Jackson MW, Knipp BS, Zagzebski JA, Steinberg H & O'Brien RT (1998) Quantitative ultrasonography of the liver in cats during obesity induction and dietary restriction. *Research in Veterinary Science*, 64:1-6.
- Nyland TG, Mattoon JS, Herrgesell EJ & Wisner ER (2004) Fígado. In: Nyland TG & Mattoon (Eds.) *JS Ultra-som Diagnóstico em Pequenos Animais*. 2. ed. São Paulo, Roca. p.95-127.
- Osawa H & Mori Y (1996) Sonographic diagnosis of fatty liver using a histogram technique that compares liver and renal cortical echo amplitudes. *Journal Clinical Ultrasound*, 24:25-29.
- Partington B P & Biller DS (1995) Hepatic imaging with radiology and ultrasound. *Veterinary Clinics of North America: Small Animal Practice*, 25:305-335.
- Rogers WA & Ruebner BH (1977) Retrospective study of probable glucocorticoid – induced hepatopathy in dogs. *Journal of the American Veterinary Medical Association*, 170:603-606.
- Rutgers C, Batt RM, Vaillant C & Riley JE (1995). Subcellular pathologic features of glucocorticoid-induced hepatopathy in dogs. *American Journal of Veterinary Research*, 56:898-907.
- Scherk MA & Center SA (2005) Toxic, metabolic, infectious, and neoplastic liver diseases. In: Ettinger SJ & Feldman EC (Eds.) *Textbook of Veterinary Internal Medicine*. 6. ed. St. Louis, Elsevier Saunders. p.1464-78.
- Syakalima M, Tackiguchi M, Yasuda J, Morita Y & Hashimoto A (1997) Comparison of attenuation and liver-kidney contrast of liver ultrasonographs with histology and biochemistry in dogs with experimentally induced steroid hepatopathy. *The Veterinary Quarterly*, 20:18-22.