

## ESTUDO TEÓRICO DA DEMARCAÇÃO DO ESTOMA INTESTINAL

THEORETICAL STUDY ON THE INTESTINAL STOMA DEMARCATION  
ESTUDIO TEÓRICO DE LA DEMARCACIÓN DEL ESTOMA INTESTINAL

*Creusa Aparecida Meirelles<sup>1</sup>*  
*Clarice Aparecida Ferraz<sup>2</sup>*

---

**RESUMO:** Este trabalho enfoca o estudo da demarcação do estoma intestinal, reconstruindo o desenvolvimento histórico do conhecimento produzido, a partir dos avanços implementados na área de cirurgia abdominal com proposta de exteriorização de segmentos intestinais. Demarcar o estoma na parede abdominal significa delimitar uma região ideal e proceder a demarcação com uma caneta especial, com o objetivo de favorecer, durante o ato cirúrgico a confecção de uma abertura anatomicamente adequada que permita a adaptação de dispositivos para a coleta dos efluentes com o mínimo de desconforto para o paciente. A escolha do local do estoma, fundamentada em princípios científicos, considera a estrutura do músculo reto-abdominal e a distância de áreas críticas. Para finalizar apresentamos as técnicas de demarcação do estoma intestinal mais utilizadas, descrevendo o procedimento a ser seguido pelo enfermeiro estomaterapeuta.

---

**PALAVRAS-CHAVE:** demarcação, estoma intestinal, cuidado de enfermagem

### ASPECTOS HISTÓRICOS DAS ESTOMIAS

O termo "stomoun" é oriundo do grego que significa "abertura ou boca", sendo empregado para indicar a exteriorização de qualquer segmento ileal ou cólico na parede abdominal ou perineo, com desvio do conteúdo fecal para o meio externo (BOCCHINI, 1994). Dependendo do segmento corporal de onde provém o estoma, este recebe diferentes denominações.

Neste trabalho, vamos nos deter aos estomas intestinais, os quais abarcam as **ileostomias** que se localizam no íleo ou intestino delgado e as **colostomias** que são derivadas do cólon ou intestino grosso (TODD, 1978, BOCCHINI, 1994, SOUSA JR. et al., 1994).

De acordo com as patologias a serem tratadas, os objetivos a serem alcançados e o segmento intestinal a ser exteriorizado, os estomas podem ser classificados em **temporários** ou **definitivos**, **terminal** ou **em alça abdominal** ou **perineal** (SOUSA JR. et al., 1994).

Apreendemos na literatura que o surgimento dos estomas deu-se a partir do séc. XVIII, com algumas controvérsias em relação às datas. A primeira cirurgia de estoma foi realizada por Heister, cirurgião alemão atuante na guerra com Flanders em 1707, que exteriorizou o intestino danificado através da parede abdominal não permitindo a retração da alça intestinal para a cavidade peritoneal, observando que desta forma as fezes não eram excretadas pelo ânus e sim através do estoma (BLACK, 1994).

O cirurgião francês Littré, em 1710, foi o primeiro a recomendar a realização de uma colostomia por obstrução intestinal, em uma criança de seis dias, que veio a falecer devido a uma atresia anal. Contudo tornou-se conhecido como o "pai da colostomia", uma vez que, após

---

<sup>1</sup> *Enfermeira Especialista em Estomaterapia pela Escola de Enfermagem da Universidade de São Paulo.*

<sup>2</sup> *Profa. Dra. Junto ao Departamento de Enfermagem Geral e Especializada da Escola de Enfermagem de Ribeirão Preto da Universidade de São Paulo.*

ter realizado a autópsia no recém-nascido, descobriu que poderia exteriorizar as alças intestinais à parede abdominal. Entretanto foi Pillore, um cirurgião de Rouen, na França, em 1776, o primeiro a realizar uma colostomia – cecostomia para alívio de uma obstrução intestinal (KRETSCHMER, 1980).

Alguns escritos revelam que a primeira colostomia foi realizada na esposa de um pescador em 1750, devido a uma hérnia encarcerada. Um deles proclama que o professor Duret, francês responsável pela cadeira de Cirurgia do Hospital Militar da Marinha de Brest, foi o precursor da técnica de ostomia ao realizar com êxito uma colostomia íleo-lombar, no ano de 1793, em um bebê de três dias com diagnóstico de ânus imperfurado. Descreve ainda a ocorrência de prolapso do estoma, sendo identificada como a primeira complicação. Tal procedimento cirúrgico mesmo com complicação foi tido como de grande sucesso, uma vez que garantiu a sobrevivência do paciente até aos 45 anos (VUKOVICH, GRUBB, 1977; KRETSCHMER, 1980, ANDERSON, 1982). Registra-se que em 1797, na Suíça, o Dr. Fine realizou acidentalmente a primeira colostomia transversa, ao tentar descomprimir uma obstrução produzida por um carcinoma do reto em uma paciente, suturando por engano o cólon transverso na parede abdominal. Apaciente foi a óbito três meses mais tarde (KRETSCHMER, 1980).

As pesquisas prosseguiram e após estudos exaustivos em 1839, o cirurgião francês Amussat propõe para alívio da obstrução intestinal a realização de colostomia lombar, realizada por via extra-peritoneal obtendo resultados positivos, colocando esta operação na linha de escolha durante meio século. A retrospectiva descrita pelo autor aponta também que o cirurgião Luke foi o primeiro a realizar uma colostomia abdominal no ano de 1850, na Inglaterra, conduzindo a alça do sigmóide para fora do músculo reto esquerdo através da parede abdominal. Ainda em relação à técnica cirúrgica, encontramos citações de que o ch. Mayo<sup>3</sup>, em 1904, nos Estados Unidos, descreveu a técnica da ressecção abdomino-perineal do reto indicada para casos de câncer retal resultando em colostomia permanente. Posteriormente o cientista Miles, em 1907, na Inglaterra, modificou esse procedimento, sendo considerado o criador da referida operação nos países anglo-americanos (KRETSCHMER, 1980).

Percebe-se, através da literatura, que as ileostomias começaram a ser realizadas quase cem anos depois da primeira colostomia, idealizadas pelo alemão Baum de Danzig no ano de 1879, quando, pela primeira vez, um paciente com câncer obstrutivo no cólon ascendente foi submetido à ileostomia procedendo-se a derivação fecal. Após oito semanas ressecou-se o cólon ascendente e anastomosou-se o íleo terminal ao cólon transverso, determinando o óbito durante o pós-operatório, pela ocorrência de deiscência de anastomose (MCGARITY, 1993a).

Em 1883, em Viena, Áustria, Maydl relatou o primeiro paciente a recuperar-se com a realização de uma ileostomia em combinação com ressecção ileal devido ao câncer no cólon (MCGARITY, 1993a).

Em 1889, no Johns Hopkins Hospital, o cirurgião Fimney introduziu a ileostomia em alça nivelada à pele para pacientes com obstrução intestinal associada à peritonite e abscesso no apêndice. As bordas do íleo aberto foram suturadas à parede abdominal, resultando em fistula fecal, levando a grave escoriação da pele e dor. Essa técnica nunca se estabeleceu (MCGARITY, 1993a).

Nos primeiros anos deste século, os estomas eram feitos apenas esporadicamente. Somente em 1912, quando John Young Brown do Hospital St Louis, relatou que dez pacientes haviam sido submetidos à ileostomia, o procedimento obteve apoio e passou a ser utilizado. A técnica desenvolvida prevê a confecção da ileostomia na extremidade final da incisão cirúrgica com protusão de 2 ou 3 polegadas de intestino além da parede abdominal. A técnica de Brown foi utilizada durante quase quatro décadas (MCGARITY, 1993a).

<sup>3</sup> ch. Mayo, EUA, descreveu a técnica da ressecção abdômino-perineal.

Durante as décadas de 20 e 30, as ileostomias não foram amplamente utilizadas, uma vez que o procedimento era considerado precário e as taxas de morbi-mortalidade eram elevadas, principalmente no grupo de pacientes com colite ulcerativa (MCGARITY, 1993a). Relata a autora que no final da década de 30, a confecção de ileostomias avançou muito na Clínica Mayo, a partir da técnica de Brown datada de 1913. Entretanto, os progressos importantes surgiram nos anos 50 com o desenvolvimento da ileostomia com eversão completa da mucosa ileal, padronizada por Turnbull, em Cleveland e, Brooke, em Londres, sendo esta técnica cirúrgica adotada até os dias atuais, o qual melhorou a qualidade de vida dos ileostomizados (GILL-THOMPSON, 1990, MCGARITY, 1993a).

Com relação aos aspectos históricos da demarcação do estoma na literatura pesquisada não há relato do marco inicial, no entanto, Turnbull, Hill, Mahoney, Fowler, May, Greer, Rice, Kodner, Weakley e Kretschmer, fornecem breves instruções em relação a localização dos estomas e sugerem que eles sejam construídos no quadrante inferior direito ou esquerdo do abdome, distante do umbigo, proeminências ósseas, dobras abdominais ou cicatrizes (WATT, 1982).

Quanto aos cuidados com a estomia os relatos são escassos na literatura médica e de enfermagem. Os dispositivos de estomia eram descritos como sendo enormes sacos de borracha cimentados ao corpo ou mantidos com faixas, chegando-se ao ápice da precariedade com a adaptação de latas de sardinhas para a coleção de efluentes (ANDERSON, 1982).

Surgem também na década de 50 as primeiras publicações da área médica acerca dos cuidados pós-operatórios, balanço hidroeletrólítico, manuseio de bolsa coletora e controle de dor, demonstrando maior sensibilidade e consciência das reais necessidades do paciente estomizado (TURNBULL; TURNBULL, 1993). Entretanto não havia, nessa época, enfermeira especializada para reabilitação de pacientes estomizados, sendo esta uma especialidade recente para a enfermagem.

Foi em Cleveland, Ohio, na Cleveland Clinic Foundation, 1958, que a estomaterapia surge como especialidade na área da saúde, sob a iniciativa do Dr. Rupert Turnbull. Preocupado com o crescente aumento dos problemas dos seus pacientes estomizados, convidou Norma Gill, uma ileostomizada reabilitada, para realizar atividades de aconselhamento na clínica Cleveland, em seu serviço de cirurgia colo retal, objetivando alcançar a melhoria do atendimento.

Assim a Estomaterapia ou Terapia Enterostomal nasceu com Norma Gill, considerada a primeira estomaterapeuta, tendo como progenitor o Dr. Turnbull (GILL-THOMPSON, 1990). Os irmãos Turnbull comentam sobre a necessidade de se reconhecer que os pacientes precisam de empatia, informações em relação ao auto-cuidado, instrução personalizada para uma vida íntegra, orientação acerca da sexualidade, gravidez, controle de odor, troca dos dispositivos e vestimentas adequadas (TURNBULL; TURNBULL, 1993).

No final da década de 60, os primeiros terapeutas enterostomais foram formados pela Fundação Clínica Cleveland, os quais, estimulados por Turnbull, reuniram-se em 1968 criando a primeira organização formal, a "American Association for Enterostomal Therapist" - AAET, que em 1969 passou a ser chamada "North American Association of Enterostomal Therapist" - NAAET, em 1971 tornou-se a "International Association of Enterostomal Therapists" - IAET e atualmente "Wound Ostomy and Continence Nursing Society" - WOCNS (TURNBULL; TURNBULL, 1993, GILL-THOMPSON, 1990, MCGARITY, 1993b).

Em 1978 foi criado um órgão representativo em nível internacional, designado "World Council of Enterostomal Therapist" - WCET, que tem como objetivo realizar intercâmbios entre os especialistas promovendo o desenvolvimento técnico e científico acerca dos cuidados para estomizados, portadores de feridas, incontinência fecal e urinária, tendo também como finalidade a promoção da identidade da estomaterapia. Este conselho não tem sede fixa, alocando-se a cada dois anos, em um país diferente (ANDERSON, 1982, GILL-THOMPSON, 1990, TURNBULL; TURNBULL, 1993).

Com o número crescente de indivíduos estomizados, a estomaterapia, embora recentemente instituída, tem progredido como especialidade na área da saúde fazendo-se representar social e politicamente a partir da década de 70, através das organizações para a melhoria da qualidade assistencial. Como especialidade para enfermagem, foi regulamentada pelo "World Council of Enterostomal Therapy" - WCET, em 1980, possibilitando assim ao enfermeiro o título de estomaterapeuta - ET.

A atuação do enfermeiro estomaterapeuta, no sistema de saúde tem-se expandido para além da assistência aos estomizados, incorporando o cuidado aos problemas de pele em geral, de feridas e fístulas. Cabe ressaltar sua atuação pedagógica, estabelecendo-se como agente multiplicador desse processo de formação e desenvolvimento contínuo.

No Brasil, na década de 90, a expansão dos movimentos gerados pelas associações de estomizados favoreceu a criação da Sociedade Brasileira de Ostomizados - SOB, devendo-se destacar sua participação junto ao governo federal no direcionamento das atividades relacionadas à compra e distribuição dos dispositivos, entre outras (SANTOS, 1996).

### **CONCEITOS E PRINCÍPIOS DA DEMARCAÇÃO DO ESTOMA**

"Demarcação é a determinação ou delimitação dos limites por meio de marcas" (BUENO, 1996). Demarcar o estoma na parede abdominal significa delimitar uma região ideal e proceder a demarcação com uma caneta especial, com o objetivo de favorecer, durante o ato cirúrgico a confecção de uma abertura anatomicamente adequada que permita a adaptação de dispositivos para a coleta dos efluentes com o mínimo de desconforto para o paciente.

Em 1976, a "United Ostomy Association" - UOA, de acordo com o original de Bayfront Medical Center Ostomy Fair, Flórida – E.U.A., publicou a declaração de direitos do estomizado outorgando-lhe entre outros o direito de receber orientações no pré-operatório, ter o estoma adequadamente demarcado e bem construído (BROADWELL; JACKSON, 1982).

No pré-operatório procede-se a demarcação e, posteriormente, pode-se optar pela colocação de um dispositivo com característica e diâmetro semelhantes àquele a ser utilizado no pós-operatório imediato a fim de conferir a demarcação. Tal procedimento deve ser autorizado pelo paciente (VUKOVICH; GRUBB, 1977, GARCIA, 1989, BEYERS; DUDAS, 1989, CLICK, 1981, SANTOS, 1993).

A seguir passamos a delinear os aspectos técnicos de maior relevância para a demarcação do estoma.

### **SELEÇÃO DO LOCAL DO ESTOMA**

Conceitualmente, o termo seleção significa "escolha fundamentada" (BUENO, 1996). Todo paciente portador de estoma pode apresentar problemas físicos e psicossociais em decorrência de uma localização inadequada do estoma, dessa forma esta deve se dar antes da intervenção cirúrgica, portanto deve constituir-se em um procedimento de rotina nas cirurgias eletivas e de urgência (VALENTIN, 1989). Segundo esse mesmo autor, para a seleção do local do estoma, devemos avaliar as características individuais do paciente e considerar os critérios gerais para uma boa localização técnica.

A demarcação do estoma intestinal deve ser feita no músculo reto-abdominal onde será inserido o estoma, evitando assim prolapso ou desenvolvimento de hérnia periestomal (BEYERS; DUDAS, 1989). O músculo reto do abdome é um músculo achatado e estreito localizado na face ventral da parede abdominal (SPENCE, 1991). Para tanto, destacamos que os músculos da parede anterior e lateral do abdome incluem o oblíquo externo e interno, transversos abdominal, reto-abdominal e o piramidal, sendo que as fibras de cada um deles correm em diferentes direções, produzindo resistência adicional.

Apontam-se seis fatores básicos a serem avaliados na escolha do local do estoma: a região do abdome e tipo de cirurgia proposta, localização do músculo reto-abdominal, superfície de aderência do abdome, visibilidade do local, distância adequada de áreas críticas e presença de próteses ou aparelhos ortopédicos (SMITH, 1992).

#### REGIÃO DO ABDOME E TIPO DE CIRURGIA PROPOSTA

A indicação da cirurgia programada nos permitirá conhecer a porção do trato intestinal a ser exteriorizada e, conseqüentemente, o quadrante abdominal mais indicado, direito ou esquerdo, inferior ou superior. Dependendo do segmento intestinal a ser exteriorizado, uma região diferente no abdome será selecionada e demarcada (VALENTIN, 1989).

QUADRO 1 - APRESENTAÇÃO DOS SEGMENTOS INTESTINAIS A SEREM EXTERIORIZADOS SEGUNDO PROPOSTA DE ESTOMAA SER REALIZADO E A REGIÃO DO ABDOME A SER DEMARCADA

<b>SEGMENTOS INTESTINAIS A SEREM EXTERIORIZADOS</b>	<b>ESTOMAS PROPOSTOS</b>	<b>REGIÕES DO ABDOME A SEREM DEMARCADAS</b>
Íleo	Ileostomia	Quadrante inferior direito
Ceco	Cecostomia	Quadrante inferior direito
Cólon ascendente	Colostomia ascendente	Quadrante inferior direito
Cólon transverso	Transversostomia	Quadrante superior direito ou esquerdo
Cólon descendente	Colostomia descendente	Quadrante inferior esquerdo
Cólon sigmóide	Sigmoidostomia	Quadrante inferior esquerdo

Adaptação de: Valentin, M.T. Localización de las estomas In: FOULKES, B. RAGUE, J. M., ORTIZ, H. *Indicaciones y cuidados de los estomas*. 1989. p. 364.

No quadro 1 observamos os segmentos intestinais a serem exteriorizados de acordo com os estomas propostos e regiões do abdome a serem demarcadas. Contudo deve-se considerar as possibilidades de modificações do local de demarcação após avaliação detalhada da topografia abdominal em relação ao tamanho do abdome, presença de cicatrizes, pregas abdominais e outros.

#### LOCALIZAÇÃO DO MÚSCULO RETO-ABDOMINAL

O músculo reto-abdominal é um marco importante para a localização da área a ser demarcada, podendo ser identificado pela inspeção e palpação. A delimitação do músculo torna-se facilitada quando o paciente na posição deitada eleva a cabeça, possibilitando evidenciá-lo de forma mais proeminente. É importante que na demarcação se delimitem as bordas externas do músculo reto-abdominal, a fim de garantir que o estoma seja exteriorizado através deste músculo, reduzindo o potencial de risco para a ocorrência de prolapso e hérnia periestomal (HAMPTON, 1992).

## ÁREA DO ABDOME PARA ADERÊNCIA DO DISPOSITIVO

A área do abdome para aderência do dispositivo pode ser delimitada através da utilização de anéis adesivos das bolsas coletoras ou anéis plásticos de fixação. Para o adulto, usualmente, demarca-se uma superfície de aproximadamente 4 a 5 cm em relação aos pontos críticos que devem ser evitados, facilitando a colocação do futuro dispositivo (Watt, 1982, Santos, 1993).

## VISIBILIDADE DO LOCAL

O local do estoma deve estar visível ao paciente para que ele posteriormente possa tornar-se independente no auto-cuidado. Deve-se dar atenção especial às mulheres devido as mamas, particularmente, para àquelas que as possuem grandes e pêndulas e, também aos obesos (WATT, 1982, WINKLER, 1987, BEYERS; DUDAS, 1989).

## DISTÂNCIA ADEQUADA DE ÁREAS CRÍTICAS

Ao demarcar um estoma devemos evitar as proeminências ósseas, rebordo costal, depressão umbilical, zona média do púbis, áreas da pele afetada por processos crônicos de pele, incisões cirúrgicas ou qualquer outra cicatriz, dobras abdominais e linha da cintura (BLACK, 1994, BRECKMAN, 1987, SMITH, 1992, VALENTIN; LAGUNA, 1988). Tais orientações estão apresentadas na figura 1.

## TÉCNICAS E PROCEDIMENTOS PARA DEMARCAÇÃO DO ESTOMA

Após tratarmos da seleção do local a ser realizado o estoma, passamos a descrever as técnicas mais utilizadas de demarcação, deixando explícita a responsabilidade do enfermeiro estomaterapeuta quanto a essa decisão. Para tanto, deve-se levar em conta a condição física, postura ergonômica, profissão, antecedentes culturais e práticas de lazer dos pacientes.

O importante é simular previamente a demarcação do estoma com o paciente em várias posições - deitado, sentado, em pé realizando movimentos de maior expansão, tidos como habituais, permitindo a modificação dos contornos abdominais (WATT, 1982, BLACK, 1994, BRECKMAN, 1987, HAMPTON, 1992, SMITH, 1992). Tais modificações devem ser levadas em conta porque elas podem comprometer o local previsto preliminarmente como ideal. Esses autores descrevem que a posição do estoma na parede abdominal em adultos que deambulam e possuem peso normal deve manter a distância mínima de 4 a 5 cm dos pontos críticos.

A demarcação exige o emprego de um método para que a marca ou sinal após sua realização permaneça indelével durante o período intra-operatório. A técnica escolhida deve ser segura (VUKOVICH; GRUBB, 1977, WATT, 1982, SMITH, 1992, com o mínimo de desconforto ao paciente e claramente identificável pelo cirurgião no momento do ato cirúrgico (SANTOS, 1993). A técnica de demarcação pode se dar de várias formas, conforme apresentadas a seguir:

## TATUAGEM

Consiste em injetar 0,01 ml de azul de metileno intradérmico, com seringa tuberculínica, após a anti-sepsia da pele com álcool a 70%. A vantagem desta técnica é produzir uma marca permanente, facilmente reconhecível, que não desaparece com o banho ou anti-sepsia da pele na sala de cirurgia. É um processo doloroso e o seu uso não está indicado quando não há certeza na confecção do estoma por se tratar de uma tatuagem permanente, além disto, tem-se o risco de ocorrências posteriores de lesões e necrose.

## LACERAÇÃO

Nesta técnica faz-se a escarificação da epiderme com agulha esterilizada de fino calibre, em diversos pontos formando uma cruz, produzindo uma marca semi-permanente, identificável pelo cirurgião facilmente. Tem como desvantagem a sensação dolorosa, o rompimento da integridade da pele e o potencial para infecção local.

## CANETA ESPECIAL OU MARCADOR

Esta é uma técnica à prova d'água, sendo a mais utilizada em nosso meio em função de suas vantagens. É indolor, não invasiva e econômica, permitindo demarcar o local com uso de aros do tamanho aproximado ao dos estomas, conforme preconizado: 25 mm para o estoma do intestino delgado e 32 mm para os estomas do intestino grosso. A demarcação produzida é semi-permanente, resistente ao preparo da pele no pré-operatório, podendo-se utilizar de película protetora da pele para aumentar a proteção da marca, desde que o paciente não tenha potencial para desenvolver alergia. Podemos utilizar tinta usada para delinear varizes ou em radioterapia que são resistentes à higienização e preparo pré-operatório imediato.

## PROCEDIMENTO PARA DEMARCAÇÃO

O procedimento para a demarcação consiste nos seguintes passos (SMITH, 1992, SANTOS, 1993, CEZARETTI et al., 1997):

- explicar o procedimento e finalidade ao paciente;
- avaliar a área abdominal nas posições: deitada, em pé e sentada;
- dividir o abdome em quadrantes, delimitando a seguir a linha da cintura e o músculo reto-abdominal;
- delimitar a distância mínima de 4 a 5 cm em relação aos pontos críticos a serem evitados;
- assinalar o local selecionado provisoriamente com um X ou com um círculo de mais ou menos 2,5 cm;
- solicitar ao paciente que fique em pé e sentado para avaliar a visibilidade do local;
- demarcar o local definitivo com caneta especial.

A demarcação do local do estoma requer conhecimento científico, muito embora constitua-se em procedimento simples que pode ser realizado por enfermeiros sem formação em estomaterapia, desde que comprometidos com a assistência individualizada do paciente estomizado. A figura 2 ilustra o procedimento de demarcação para um estoma no colon descendente.

Segundo orientações nacionais e internacionais, existe um movimento de sistematização das funções do estomaterapeuta englobando as relacionadas à assistência, educação, administração e pesquisa, reafirmando que sua atuação é imprescindível na equipe multidisciplinar (ANDERSON, 1982). Tem-se tornado imperativo que as enfermeiras estomaterapeutas demonstrem domínio dos conhecimentos teóricos e práticos, utilizando abordagens para resolução dos problemas (STEGINGA, 1993).

## CONSIDERAÇÕES FINAIS

Para a obtenção de melhores resultados, a demarcação do estoma deve ser realizada juntamente com o cirurgião no dia em que antecede a cirurgia ou horas antes, sendo este um cuidado essencial na prevenção de complicações posteriores relacionadas ao auto-cuidado, ajustamento e adequação do dispositivo coletor, manutenção das condições da pele periestomal,

contribuindo com a sua reabilitação e retorno mais rápido às atividades laborais (SANTOS, 1993).

Para assegurar uma melhor qualidade de vida ao estomizado é necessário uma posição correta do estoma no abdome, destacando que uma vez mal localizado criará problemas na aderência do dispositivo, provocando vazamento do efluente, o que inevitavelmente levará a lesões periestomal, dificultando sua reabilitação e adaptação na sociedade (WATT; STANFORD, 1986, BLACK, 1985).

A localização adequada do estoma constitui-se provavelmente no fator mais importante para o paciente, assegurando o uso do dispositivo com segurança e o retorno mais precoce à vida normal. A reabilitação é um dos principais objetivos da Terapia Enterostomal, assim o local do estoma deve ser selecionado cuidadosamente no pré-operatório, levando em consideração as atividades do paciente, limitações físicas e sua constituição anatômica (CLICK, 1981).

Alguns autores relacionam a seleção e a demarcação do local do estoma, a higienização, a adaptação do dispositivo e a facilidade do manuseio, como fatores essenciais para reabilitação e segurança do estomizado (WINKLER, 1987, BEYERS; DUDAS, 1989, VALENTIN; LAGUNA, 1988).

### DEMARCAÇÃO E LOCALIZAÇÃO DE ESTOMA INTESTINAL

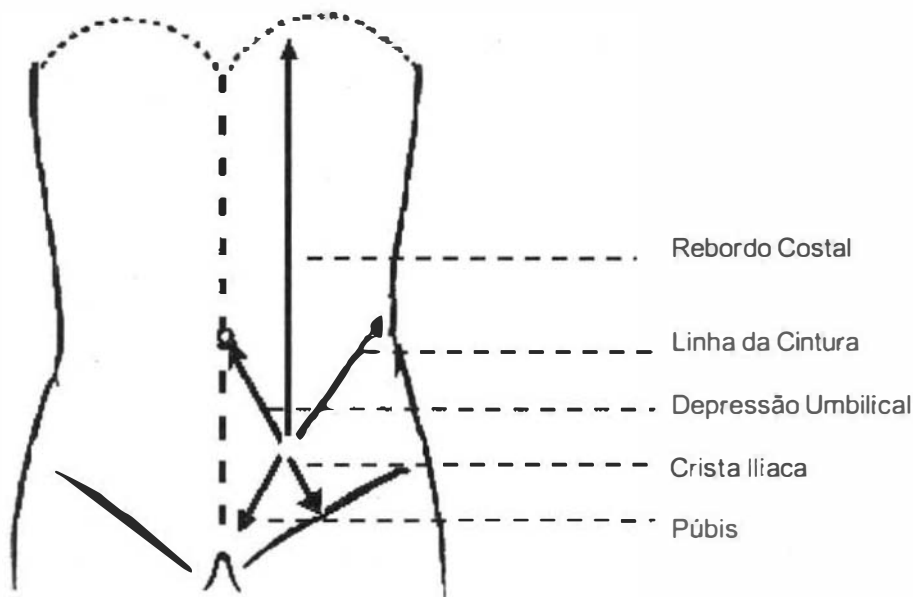


FIGURA 1 - Esquema das áreas críticas para demarcação de estoma intestinal

Fonte: VALENTIN, M.T. Localización de las estomas. In: FOULKES, B.; RAGUE J. M.; ORTIZ, H. *Indicaciones y cuidados de los estomas*, 1989, p. 360.



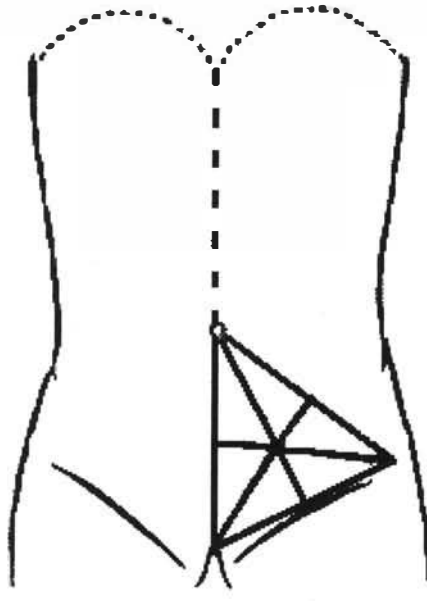


FIGURA 2 - Localização do no colon descendente

Fonte: VALENTIN, M.T. Localización de las estomas. In: FOULKES, B.; RAGUE J. M.; ORTIZ, H. *Indicaciones y cuidados de los estomas*, 1989. p. 364.

---

**ABSTRACT:** The present research focuses on the study of intestinal stoma demarcation. It reviews the historical development of the knowledge produced in this field, considering the advancement implemented in the area of abdominal surgeries which proposes the externalization of intestinal segments. In order to make the demarcation of intestinal stoma, it is necessary to limit the ideal region and to perform it with a special pen which will propitiate the making of an anatomically appropriate opening. The stoma should favor the adaptation of devices which do the collection of effluents from the patient's intestines with a minimum of discomfort to the patient. The choice for the localization of the stoma, which is based on scientific principles, is made taking into consideration the structure of the recto-abdominal muscle and the distance from critical areas. At last, the most performed techniques of demarcation of the intestinal stoma are presented, as well as the procedures to be followed by the nurse or by the stoma therapist nurse.

---

**KEYWORDS:** demarcation, intestinal stoma, nursing care

---

**RESUMEN:** Este trabajo enfoca el estudio de la demarcación del estoma intestinal, reconstruyendo el desarrollo histórico del conocimiento producido, a partir de los avances implementados en el área de cirugía abdominal con propuesta de exteriorización de segmentos intestinales. Demarcar el estoma en la pared abdominal significa delimitar una región ideal en una cirugía y hacer la demarcación con una pluma especial, para que se pueda hacer una apertura anatómicamente adecuada, que permita adaptar los dispositivos para recoger efluvios con un mínimo de incomodidad para el paciente. La elección del lugar del estoma, fundamentada en principios científicos, implica en considerar la estructura del músculo recto-abdominal y la distancia de las áreas críticas. Para finalizar, presentamos las técnicas de demarcación del estoma intestinal más utilizadas y se describe el procedimiento que será implementado por el enfermero estomaterapeuta.

---

**PALABRAS CLAVE:** demarcación, estoma intestinal, cuidado de enfermería

## REFERÊNCIAS BIBLIOGRÁFICAS

- ANDERSON, F.J. History of enterostomal therapy. In: BROADWELL, D.C.; JACKSON, B.S. *Principles of ostomy care*. Saint Louis: Mosby, 1982. Cap. 3, p. 14-5
- BEYERS, M.; DUDAS, S. *Enfermagem médico cirúrgica: tratado da prática clínica*. 2. ed. Rio de Janeiro: Guanabara Koogan, 1989. V. 3, cap. 34, p. 718-85: Distúrbios do trato gastrointestinal
- BLACK, P. Stoma care. Selecting a site. *Nurs. Mirror*, v. 161, n. 9, p. 321-8. 1985.
- BLACK, P. K. History and evolution of stomas. *Br. J. Nur.*, v. 3, n. 1, p. 6-11. 1994.
- BOCCHINI, S.F. Colostomias e ileostomias. In: PINOTTI, H.W. (Coord.). *Gastroenterologia cirúrgica fundamentos*. São Paulo: Contexto, 1994. Cap. 14, p. 326-32.
- BRECKMAN, B. *Enfermeira del estoma*. Madrid: Interamericana Mc Graw-Hill. 1987. p. 67-77.
- BROADWELL, D.C.O.; JACKSON, B.S. In: Philosophy and Issues in ostomy care. *Principles of ostomy care*. St. Louis: C.V. Mosby, 1982. p. 3-7.
- BUENO, S. *Minidicionário da língua portuguesa*. São Paulo: FTD, 1996.
- CEZARETTI, I.V.R. et al. Enfermagem e o processo de cuidar de estomizados. In: REMA, E.; SILVA, R. *Estomas: uma abordagem interdisciplinar*. Uberaba: Pinté, 1997. Cap. 9. p. 127-41.
- CLICK, C. Care of the patient with a urinary diversion. *Cancer Bull.* v. 33, n. 1, p. 6-8, 1981.
- GARCIA, S.P. *Ileostomias: atención preoperatoria*. Madrid, Curso de Especialización (Enfermería en Estomoterapia), 1989. (Mimeografado).
- GILL-THOMPSON, N. Enterostomal therapy: from the bible until today. *World Counc. Enterostomy Ther. J.*, v. 10, n. 3, p. 30-4, 1990.
- HAMPTON, B.G. Distinguishing among ostomy architectures and assessment findings a primer for nurses. *Progressions*, v. 4, n. 4, p. 3-12, 1992.
- KRETSCHMER, K.P. *Estomas intestinais*. Rio de Janeiro: Interamericana, 1980. p. 3-84.
- McGARITY, W. The evolution of continence following total colectomy. Part 1: *World Counc. Enterostm. Ther. J.*, v. 13, n. 3, p. 12-6, 1993a.
- \_\_\_\_\_. The evolution of continence following total colectomy. Part 2: *World Counc. Enterostm. Ther. J.*, v. 13, n. 4, p. 10-6, 1993b.
- SANTOS, V.L.C de G. *A bolsa na mediação "Estar estomizado" estar profissional análise de uma estratégia pedagógica*. São Paulo, 1996. 191 p. Tese (Doutorado) – Escola de Enfermagem, Universidade de São Paulo.
- \_\_\_\_\_. Buscando o lugar certo. *Rev. Paul. Enfermagem*, v. 12, n. 3, p. 103-6, 1993.
- SPENCE, A.P. *Anatomia humana básica: músculos do tronco*. São Paulo: Manole, 1991. p. 211-4.
- SOUSA Jr., A.H. da S. et al. Ileostomias e colostomias. In: PINOTTI, H.W. (Coord.). *Tratado de clínica cirúrgica do aparelho digestivo*. São Paulo: Atheneu, 1994. cap. 144, p. 1156-61.

STEGINGA, S. Stomalthrapy – specialty nursing or special nursing? *World Counc. Enterostomy Ther. J.*, v. 13, n. 4, p. 8-9, 1993.

SMITH, D.B. Psychosocial adaptation. In: HAMPTON, B.G.; BRYANT, R.A. *Ostomies an continent diversions: nursing management*. St. Louis: Mosby Year Book. 1992. Cap. 1, p. 1-21.

TODD, I.P. (Coord.) *Intestinal stomas*. London: W.H. Medical Books, 1978. Cap. 1, p. 1-15.

TURNBULL, R.W. ; TURNBULL, G.B. The history and current status of paramedical support for the ostomy patient. *JET Nurs.*, v. 20, n. 3, p. 102-4, 1993.

VALENTIN, M.T. Localizacion de losestomas. In: ORTIZ, H.; RAGUE, J.M.; FOULKER, B. *Indicaciones y cuidados de los estomas*. Barcelona: JIMS, 1989. p. 359-66.

VALENTIN, M.T., LAGUNA, M.V. *El rol de enfermeira frente a pacientes ostomizados*. Barcelona: Edicones Rol, 1988 p. 17-36.

VUKOVICH, V.C. ; GRUBB, R.D. *Care of ostomypatient*. St. Louis: Mosby, 1977. cap. 6, p. 74-8.

WATT, C.R. Stoma placement. In: BROADWELL, D.C.; JACKSON, B.S. *Principles of ostomy care*. St Louis: C.V. Mosby, 1982. Cap. 24, p. 329-99.

WATT, C.R., STANFORD, C.A. Challenging stoma placement. *J. Enterostomy Ther.*: v. 13, p. 20-22, 1986.

WINKLER, R. *Ostomias*. 3. ed. Barcelona: Doyma, 1987. p. 9-11.

---

*Recebido em maio de 2001*  
*Aprovado em setembro de 2001*