

## FEO-HIFOMICOSE SUBCUTÂNEA POR *EXOPHIALA JEANSELMEI*. REGISTRO DE TRÊS CASOS EM TRANSPLANTADOS RENAIIS

Emil SABBAGA (1), Leontina Margarido TEDESCO-MARCHESI (2), Carlos da Silva LACAZ (3), Luiz Carlos CUCÉ (4), Alberto SALEBIAN (5), Elisabeth Maria HEINS-VACCARI (5), Miriam Nacagami SOTTO (6), Neusa Yuriko Sakai VALENTE (7), Edward PORTO (5) & Maurício LEVY NETO (8)

---

### RESUMO

São registrados três casos de feo-hifomicose subcutânea em transplantados renais provocados pela *Exophiala jeanselmei* (Langeron) McGinnis et Padhye 1977, fungo demácio capaz, também, de produzir raramente eumicetoma de grãos pretos.

Este fungo, segundo KWON-CHUNG & BENNETT, 1992<sup>27</sup> é antigenicamente muito heterogêneo, sendo identificados até o presente momento três sorotipos com subgrupos dentro de cada um deles.

A feo-hifomicose subcutânea vem se tornando cada vez mais freqüente em transplantados renais, submetidos a terapêutica imunodepressora. Como a *Exophiala jeanselmei* já foi isolada do meio ambiente, torna-se difícil explicar a patogenia desses casos por um despertar ou reativação de processos quiescentes.

Os Autores fizeram ampla revisão da literatura, registrando principalmente os casos de feo-hifomicose publicados no Brasil. Sugerem também, eventual ação fungistática da ciclosporina A sobre a *Exophiala jeanselmei*.

**UNITERMOS:** Feo-hifomicose; Feo-hifomicose subcutânea; *Exophiala jeanselmei*; Transplantados renais.

---

### INTRODUÇÃO

A feo-hifomicose, caracterizada pelo desenvolvimento de uma coloração marrom-oliva a preta na parede celular das células vegetativas ou conídios de determinados fungos, denominados demácios, vem ganhando grande importância em Micologia Médica, pela freqüência de suas diversas formas clínicas, principal-

mente em pacientes imunocomprometidos. A doença ocorre tanto na espécie humana como em animais. Revisões sobre a matéria são encontradas nos trabalhos de ZIEFER & CONNOR (1980)<sup>63</sup>, SCHELL (1983)<sup>52</sup>, de HOOG (1983)<sup>14</sup>, MCGINNIS (1983, 1985, 1986)<sup>36,37,38</sup>, MATSUMOTO *et al.* (1984)<sup>33,34</sup>, (1987)<sup>35</sup>, AJELLO

---

(1) Chefe da Unidade de Transplante Renal do Hospital das Clínicas da Faculdade de Medicina da Universidade de São Paulo.

(2) Médica do Depto. de Dermatologia da Universidade de São Paulo.

(3) Chefe do Laboratório de Micologia Médica do Instituto de Medicina Tropical de São Paulo e do LIM-53 do HCFMUSP.

(4) Prof. associado de Clínica Dermatológica da Faculdade de Medicina da Universidade de São Paulo.

(5) Pesquisador científico do Instituto de Medicina Tropical da Universidade de São Paulo.

(6) Patologista de Clínica Dermatológica do HCFMUSP.

(7) Médica do LIM-53 HCFMUSP.

(8) Médico reumatologista do HCFMUSP.

**Endereço para correspondência:** Prof. Carlos da Silva Lacaz, Laboratório de Micologia Médica, Instituto de Medicina Tropical de São Paulo, Av. Dr. Enéas de Carvalho Aguiar 470, 05403-000 São Paulo, SP, Brasil.

(1986) <sup>1</sup>, WEITZMAN (1986) <sup>60</sup>, BENEDICT *et al.* (1992) <sup>3</sup>, KWON-CHUNG & BENNETT (1992) <sup>27</sup> e SUDDUTH *et al.* (1992) <sup>56</sup>.

Os fungos demácios, agentes de feo-hifomicose são isolados frequentemente do solo e de vegetais (DIXON *et al.*, 1980) <sup>16</sup> e até de lentes de contato, a exemplo da *Exophiala jeanselmei* (HURTADO & MAGRAN, 1989) <sup>22</sup>, e de água de esgoto e lama (NISHIMURA *et al.*, 1987) <sup>41</sup>.

A identificação dos fungos demácios é feita geralmente através dos caracteres micromorfológicos dos cultivos, incluindo microscopia eletrônica de varredura para melhor estudo da conidiogênese, temperatura ótima de crescimento das colônias (termotolerância) e raramente por citometria de fluxo (TAGUCHI *et al.*, 1988) <sup>58</sup> ou, então, através de provas imunoquímicas (com exoantígeno específico), hidrólise da tirosina e hibridização de DNA.

O presente trabalho registra três casos de feo-hifomicose subcutânea em transplantados renais, com evolução favorável através de tratamento cirúrgico (exereses da lesão) em dois. O fungo agente das lesões foi identificado como *Exophiala jeanselmei* (Langeron) MCGINNIS *et al.*, 1977.

Excepcionalmente, a feo-hifomicose pode ser provocada por outros fungos, como *Bipolaris spicifera* (MCGINNIS *et al.*, 1992) <sup>39</sup>, e *Xylohypha bantiana* (SEKHON *et al.*, 1992) <sup>54</sup>, *Arthrobotrys oligospora* (THOMAS & KURIAKOSE, 1990) <sup>59</sup> espécies diversas do gênero *Alternaria* (WUEST *et al.*, 1987) <sup>61</sup> e, excepcionalmente, *Anyhopsis deltoides* (KWON-CHUNG & DROLLER, 1984) <sup>26</sup>.

#### REGISTRO DOS CASOS\*

**Caso 1** - J.J.M. - RG 2.284.136 - D - Hospital das Clínicas da Faculdade de Medicina da USP, 44 anos/masculino. Transplantado renal, a 01.02.1983 com doador vivo, não parente. Imuno-supressão com azatioprina e prednisona. Nódulo na mão direita, com dor, rubor e calor. Secreção purulenta. **Exame histopatológico:** Feo-hifomicose. Cultivo

positivo para *Exophiala jeanselmei*. Tratamento cirúrgico, com exereses da lesão.

**Caso 2** - A.D.L. - RG 2.316.320 - I - Hospital das Clínicas da Faculdade de Medicina da USP, 47 anos/feminino. Transplantada renal, a 05.01.1984, com rim de cadáver. Imuno-supressão com azatioprina e prednisona. Nódulo no cotovelo es-

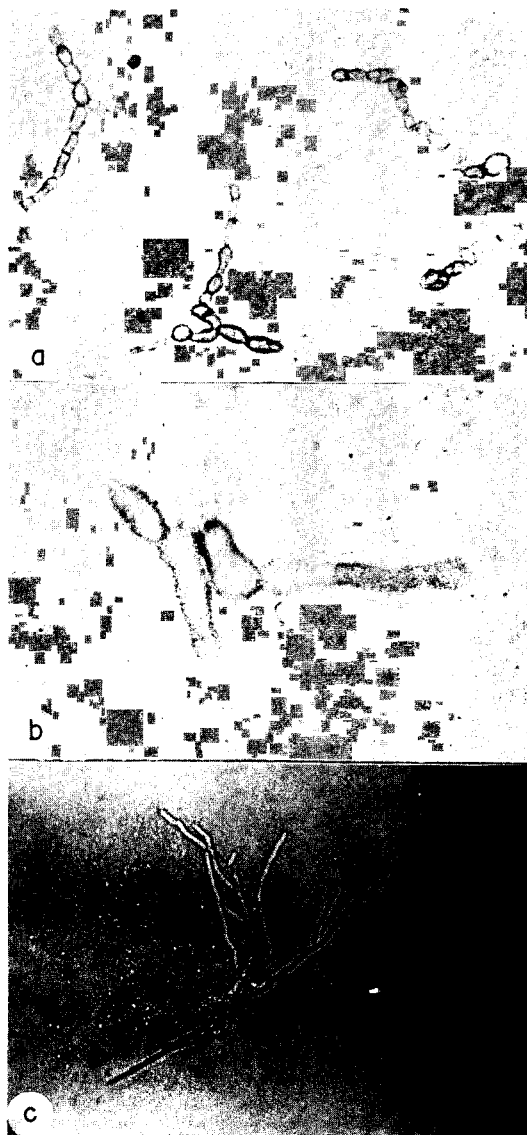

Fig. 1 - *Exophiala jeanselmei*. Exame direto com hidróxido de potássio a 10%, mostrando:

- a - (Caso 1) - Hifas moniliformes, ocre. 200 X (ampliadas três vezes).
- b - (Caso 2) - Hifas com dilatações. 200 X (ampliadas três vezes)
- c - (Caso 3) - Hifas ramificadas, ocre. 160 X.

\* As culturas dos casos 1 e 2 foram identificadas pelo Prof. M. R. McGinnis do -Mycology Section, Clinical Microbiology Laboratories, Department of Pathology, University of Texas Medical Branch, Galveston, Texas 77550, with the numbers 3225 and 3224.

quedo, com secreção purulenta. **Exame histopatológico:** Feo-hifomicose. Cultivo positivo para *Exophiala jeanselmei*. Tratamento: infiltração local com anfotericina B, sem resultado. Cirurgia com exereses da lesão.

**Caso 3** - Y.S. - RG 2.424.483 - B - 50 anos, amarela, natural de Itapevicirica da Serra, procedente de São Paulo. Doente com insuficiência renal há 10 anos.

Após 4 anos de hemodiálise foi transplantada há 6 anos com rim do irmão. Por 4 anos após o transplante recebeu prednisona e azatioprina. Nesta ocasião apresentou nódulos hiperqueratósicos no dorso do antebraço direito com lesões subcutâneas violáceas. Artrite interfalangeana distal do terceiro dedo da mão D e artrite do punho E com limitação progressiva.

A radiografia das mãos e punhos revelou lesão osteolítica das falanges, média e distal de 3º dedo D com lesões erosivas em ossos do carpo E. Culturas negativas para fungos e bacilos álcool ácido resistentes. Exame histopatológico revelou tecido conjuntivo fibroadiposo vascularizado com focos de hialinização e proliferação vascular. Das lesões cutâneas, infiltrado inflamatório denso com hiperplasia pseudoepiteliomatosa. Células gigantes de corpo estranho, algumas contendo estruturas redondas, acastanhadas, sugestivas de corpos fumagóides. O diagnóstico inicial foi de cromomicose.

Reverendo a lâmina verificamos tratar-se de feo-hifomicose com cultivo para *Exophiala jeanselmei*. Tratamento: o esquema imunossupressor foi mudado para ciclosporina A e prednisona e após essa conduta, a paciente foi melhorando gradativamente de suas lesões cutâneas e do processo articular, alcançando cura completa sem qualquer medicação.

## DISCUSSÃO

*E. jeanselmei* (Langeron) MCGINNIS et PADIYE, 1977, é um fungo demácio que faz parte da microbiota exógena tendo sido isolado principalmente de lesões cutâneas, sob a forma de: feo-hifomicose ou de eumicetoma de grãos pretos. Raramente o referido fungo é isolado de lesões extracutâneas, como de pulmões, esôfago, coração, ossos e articulações, peritônio e periodonto, conforme dados de SUDDUTH *et al.*, 1982<sup>56</sup> e MANIAN & BRISCHETO, 1993<sup>32</sup>.

De acordo com KWON-CHUNG & BENNETT (1992)<sup>27</sup>, é a seguinte a sinonímia deste fungo demácio: *Torula jeanselmei* Langeron 1928; *Pullularia jeanselmei* (Langeron) Dodge, 1935; *Phialophora jeanselmei* (Langeron) Emmons, 1945; *Phialophora gougerotti* Borelli, 1955; *Phaeoanellomyces elegans* McGinnis & Schell, 1987. Quando isolado pela primeira vez, foi de um caso de micetoma de grãos pretos por

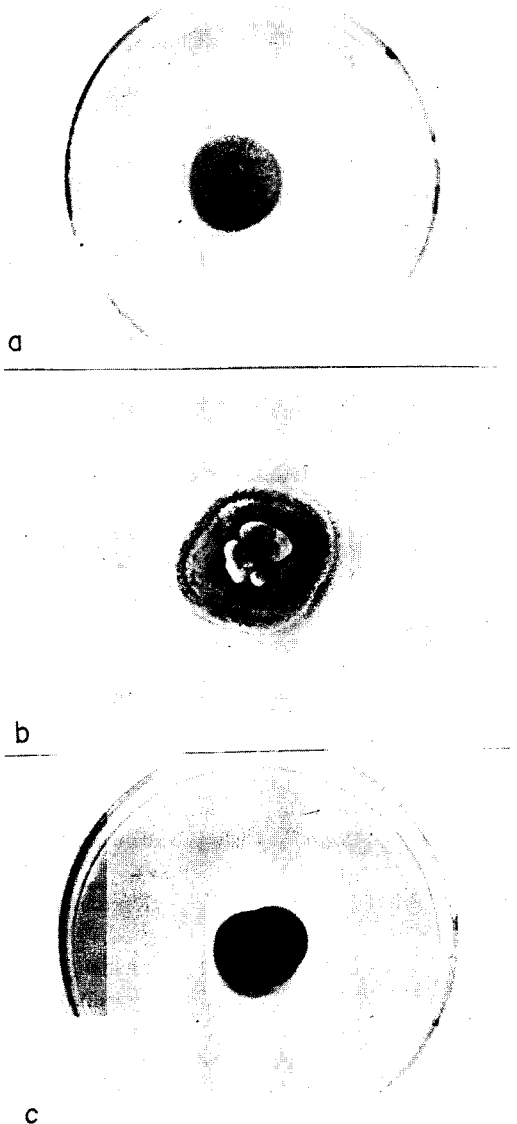


Fig. 2 - (a,b,c) - Colônias gigantes de *Exophiala jeanselmei*, mostrando pequenas variações nos diâmetros. Aspecto macroscópico em geral velutino e tonalidade de marrom-escuro (a,c) a cinza-marrom (b).

Jeanselme (1928) e denominada de *Torula jeanselmei* por Langeron, no mesmo ano (in KWON-CHUNG & BENNETT, 1992) <sup>27</sup>.

Este fungo, em vida saprofítica, possui as seguintes características: anelóforos semimacronematoso ou macronematoso, ramificados ou não, laterais e terminais, sub-hialinos, apresentando em seus ápices afilados, agrupados em forma de bolas, aneloconídios elípticos, unicelulares e hialinos. Presença de hifas torulóides. As colônias podem ser leveduriformes ou aveludadas. Hifas acinzentadas.

Em vida parasitária, nos casos de feo-hifomicose são encontrados células globosas, em brotamento, de parede celular espessa e hifas moniformes ou hifas distorcidas, geralmente no centro de material necrótico.

Fungo antigenicamente heterogêneo, com três sorotipos.




Fig. 3 - (a,b) - Cultivos em lâmina de *Exophiala jeanselmei*, notando-se anelóforos não ramificados, alguns ramificados, laterais e terminais, subhialinos, tendo em seus ápices afilados, agrupados em forma de bolas, aneloconídios elípticos, unicelulares e hialinos (200 e 400 X).

Estudos sobre seu DNA mostram subgrupos em cada sorotipo (KWON-CHUNG & BENNETT, 1992) <sup>27</sup>.

Além da *E. jeanselmei* a literatura registrou casos de feohifomicose por:

*Exophiala dermatitidis* (Kano) de Hoog, 1977 = *Wangiella dermatitidis*.

*Exophiala spinifera* (Nielsen et Conant) McGinnis, 1977

*Exophiala moniliae* de Hoog, 1977

*Exophiala pisciphila* McGinnis et Ajello, 1974

As lesões cutâneas ocorrem geralmente sob forma cística sendo dominantes em transplantados ou diabéticos.

A título de exemplos citamos alguns casos da literatura provocados pelas espécies de *Exophiala* anteriormente referidas.

***Exophiala jeanselmei* (Langeron) McGinnis et Padhye, 1977.**

- HIRONAGA *et al.* (1982) <sup>20</sup> - Lesão em placa na planta do pé. Associação com síndrome nefrótica e hepatite crônica.
- IWATSU & MIYAJI (1984) <sup>23</sup> - Cisto subcutâneo.
- SAUTTER *et al.* (1984) <sup>51</sup> - Lesões de esôfago em diabéticos (três casos).
- ZACKHEIM *et al.* (1985) <sup>62</sup> - Cisto subcutâneo.
- RONCORONI & SMAYEVSKY (1988) <sup>49</sup> - Artrite e endocardite.
- HACHIISUKA *et al.* (1990) <sup>19</sup> - Lesão nodular no dedo (transplantado renal).
- SUDDUTH *et al.* (1992) <sup>56</sup> - Abscesso no antebraço direito com eritema estendendo-se até o cotovelo (transplantado cardíaco).

***Exophiala dermatitidis* (Kano) de Hoog, 1977 = (*Wangiella dermatitidis*).**

- HOHL *et al.* (1983) <sup>21</sup> - Cisto subcutâneo em paciente diabético (revisão da literatura).
- MATSUMOTO *et al.* (1984) <sup>34</sup> - Revisão de 21 casos.
- SCOTT *et al.* (1986) <sup>53</sup> - Cisto subcutâneo.
- KENNEY *et al.* (1992) <sup>24</sup> - Lesões generalizadas em pacientes com doença granulomatosa crônica.

***Exophiala spinifera* (Nielsen et Conant) McGinnis, 1977.**

- PADIHYE *et al.* (1983) <sup>42</sup> - Lesão subcutânea (El Salvador)
- PADIHYE *et al.* (1984) <sup>43</sup> - Lesões cutâneas

- KOTYLO *et al.* (1989)<sup>25</sup> - Lesão cutânea, nodular, no dedo (face dorsal).

#### *Exophiala moniliae* de Hoog, 1977.

- MATSUMOTO *et al.* (1984)<sup>33</sup> - Dois casos no Japão de lesões cutâneas.

#### *Exophiala pisciphila* McGinnis *et Ajello*, 1974.

- SUGHAYER *et al.* (1991)<sup>57</sup> - Lesões cutâneas em transplantado de fígado.

No Brasil, foram registrados 29 casos de feo-hifomicose sendo que em dois, houve o isolamento de *Exophiala jeanselmei* (ver relação anexa).

### CASOS DE FEO-HIFOMICOSE PUBLICADOS NO BRASIL

**Caso 1** - FRANÇA NETTO *et al.* (1953)<sup>18</sup> - Diagnóstico histopatológico. Reação meningoencefálica, com provável foco tumoral intratentorial.

**Caso 2** - QUEIRÓZ *et al.* (1979)<sup>48</sup> - Diagnóstico histopatológico. Abscesso cerebral, envolvendo a cápsula interna.

**Caso 3** - PORTO *et al.* (1979)<sup>44</sup> - *Phialophora bubakii*. Masculino, 38 anos. São Paulo. Lesão nodular, violácea, no antebraço esquerdo. Transplantado com rim de um irmão. Tratado com 5-Fc. Ligeira melhora clínica. Feo-hifomicose subcutânea.

**Caso 4** - MEIRA *et al.* (1980)<sup>40</sup> e DIAS *et al.* (1983)<sup>15</sup> - *Cladosporium bantianum*. Abscesso cerebral do lobo direito.

**Casos 5, 6, 7, 8** - BAMBIRRA *et al.* (1983)<sup>2</sup> - Diagnóstico histopatológico. Quatro casos de cistos localizados, confinados ao tecido celular subcutâneo.

- a) 83/F. Cisto sebáceo, joelho direito;
- b) 64/F. Cisto sebáceo, região poplitéia esquerda;
- c) 65/M. Lesão cotovelo da sinóvea, lado direito;
- d) 7/F. Lesão poplitéia direita.

**Caso 9** - BOPP *et al.* (1983)<sup>4</sup> e BORELLI (1983)<sup>5</sup> - *Taeniolella boppii*. Feminino, 51 anos, Rio Grande do Sul. Lesão no dorso do pé. Placa infiltrada e vegetante. Perna e coxa, nódulos no trajeto linfático.

**Caso 10** - CASTRO & GOMPertz (1984)<sup>8</sup> - *Cladosporium elatum*. Masculino, 55 anos. Bahia. Nódulo supra-maleolar da perna esquerda. Ressecção da lesão, com enxerto e cura.

**Caso 11** - LACAZ *et al.* (1984)<sup>28</sup> - *Exophiala spinifera*. Feminino, 5 anos, Goiânia. Início com lesões infiltrativas na face. Processo generalizado. Prováv-

vel comprometimento cerebral. Tumoração ao nível do tálamo e núcleos da base, comprimindo a cápsula interna.

**Caso 12** - CUCÉ *et al.* (1986)<sup>13</sup> - *Exophiala dermatitidis*. Feminino, 29 anos, São Paulo. Nódulos fistulizados no dorso do pé direito. Transplantada renal. Tratada com anfotericina B, com regressão clínica das lesões. Feo-hifomicose subcutânea.

**Caso 13** - PORTO *et al.* (1986)<sup>45</sup> - *Phialophora parasitica*. Feminino, 27 anos, São Paulo. Placas de alopecia na região fronto-occipital parietal, com secreção crostosa amarelada. Feo-hifomicose subcutânea, simulando favo do couro cabeludo.

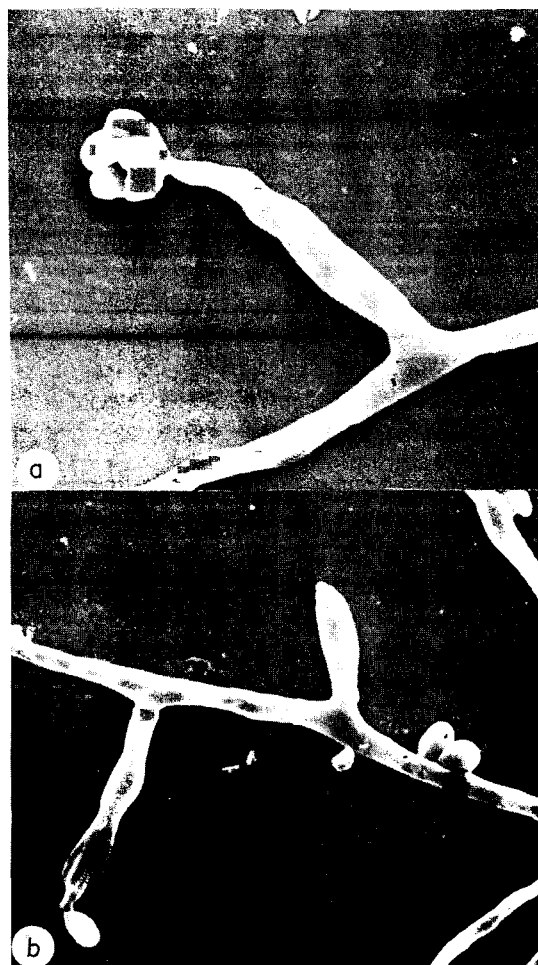


Fig. 4 - (Caso 2 - a) - a) Anelóforo não ramificado tendo em seu ápice, aneloconídios agrupados, exógenos e unicelulares (2590 X). b) Anelóforos laterais com ápices afilados no local dos anelídios, um com aneloconídio no ápice. Microscopia eletrônica de varredura (1820 X).

**Caso 14** - LONDERO (1987)<sup>30</sup> - *Exophiala jeanselmei*. Masculino, 67 anos, Rio Grande do Sul. Nódulo no dorso do pé.

**Caso 15** - PORTO *et al.* (1987)<sup>46</sup> - *Cladosporium bantianum*. Feminino, 53 anos, São Paulo. Lesão úlcero-gomosa na perna esquerda. Transplantada renal. Evolução favorável após exereses da lesão. Feo-hifomicose subcutânea.

**Casos 16, 17, 18** - SEVERO *et al.* (1987)<sup>55</sup> - *Exophiala jeanselmei*. Foi isolada em um dos três casos.

- Masculino, 16 anos, Rio Grande do Sul. Lesões no pé direito. Diagnóstico histopatológico.
- Masculino, 59 anos, Rio Grande do Sul. Cisto sebáceo no pé direito. Diagnóstico histopatológico.
- Masculino, 67 anos, Rio Grande do Sul. Cisto sebáceo no pé esquerdo. Diagnóstico histopatológico. Cultivo: *Exophiala jeanselmei*.

**Caso 19** - COSTA *et al.* (1988)<sup>10</sup> - *Chaetomium globosum*. Feminino, 64 anos, São Paulo. Lesão úlcero-crostosa no antebraço direito, sem sinais de imunodeficiência. Tratamento tópico com oxiconazol. Cura completa.

**Caso 20** - COSTA *et al.* (1988)<sup>10</sup> - *Chaetomium perpulchrum*. Feminino, 62 anos, São Paulo. Lesões ungueais (unhas da mãos) com coloração preta. Tratamento tópico com várias drogas antifúngicas, sem sucesso.

**Caso 21** - COSTA *et al.* (1988)<sup>9</sup> - *Scytalidium lignicola*. Masculino, 37 anos, Paraíba. Lesões intertriginosas no pé.

**Casos 22, 23** - COSTA *et al.* (1989)<sup>9, 11</sup> - *Scytalidium lignicola*.

- Feminino, 61 anos, Rio de Janeiro. Lesões intertriginosas do pé. Lesões ungueais.
- Feminino, 38 anos, Sergipe. Onicomicose no dedo do pé.

**Caso 24** - LOPES *et al.* (1989)<sup>31</sup> - *Cladosporium trichoides*. Diagnóstico histopatológico. Masculino, 25 anos, com síndrome de compressão medular, meningite granulomatosa crônica, com hifas septadas, suspeitas de *Cladosporium trichoides*.

**Casos 25, 26, 27** - FONSECA *et al.* (1990)<sup>17</sup>. Diagnóstico histopatológico.

- Masculino, 40 anos, Piauí. Lesão tuberosa na perna direita.
- Masculino, 28 anos, Piauí. Lesão simulando cisto sebáceo.
- Feminino, 72 anos, Piauí. Lesão nodular no dorso do 5º quirodáctilo direito.

**Caso 28** - COSTA *et al.* (1991)<sup>12</sup> - *Bipolaris hawaiiensis*. Masculino, 61 anos. São Paulo. Lesões úlcero-verrucosas no pé esquerdo. Tratado com eletrocoagulação da lesão, seguida de cura. Feo-hifomicose subcutânea.

**Caso 29** - SAÉNZ-MADRID *et al.* (1992)<sup>50</sup> - *Phialophora parasitica*. Masculino, 64 anos, com nódulos subcutâneos no cotovelo, braço e joelho esquerdo. Paciente não imunocomprometido. Diagnóstico histopatológico e micológico.

**Nota:** CALHEIROS (1986)<sup>6</sup> e CALHEIROS *et al.* (1987)<sup>7</sup> estudaram a chamada "cromomicose cística" em cinco pacientes. Na opinião dos ilustres colegas a "cromomicose cística" é entidade patológica distinta do cisto feohifomicótico. Na opinião de LACAZ *et al.* (1991)<sup>29</sup> é a de que em alguns dos casos registrados por CALHEIROS (1986)<sup>6</sup> e CALHEIROS *et al.* (1987)<sup>7</sup> podemos falar do ponto de vista histopatológico, em feo-hifomicose cística, pois hifas estavam presentes nas lesões. Em nenhum dos casos foi isolado o fungo. Por este fato, excluímos tais observações de nossos registros.

No que diz respeito à terapêutica da feo-hifomicose por *E. jeanselmei* um dado interessante deve ser considerado, qual seja o da eventual ação da ciclosporina A sobre este fungo, pois, cura completa do terceiro caso por nós registrado se deu após a administração desta droga. Esperamos realizar provas "in vitro" para avaliar a atividade antifúngica deste medicamento sobre a *E. jeanselmei* e outros fungos potencialmente patogênicos.

## SUMMARY

### Subcutaneous phaeohyphomycosis caused by *Exophiala jeanselmei*. Report of three cases in kidney transplant patients

We report three cases of subcutaneous phaeohyphomycosis due to *Exophiala jeanselmei* (Langeron) McGinnis et Padhye 1977, in kidney transplant patients.

*Exophiala jeanselmei* is a dematiaceous fungus having also ability to rarely procedure eumycetoma (black grains).

According to KWON-CHUNG & BENNETT (1992)<sup>27</sup> such fungus is antigenically very heterogeneous, since so far three serotypes have been identified; each serotype including subgroups.

Subcutaneous phaeohyphomycosis is becoming more and more frequent in kidney transplant patients submitted to an immunosuppressive treatment. As *Exophiala jeanselmei* has already been isolated from the environment it becomes difficult to explain the pathogenicity of these cases by a reactivation of quiescent processes. The authors suggest an occasional fungistatic action of cyclosporine A upon *Exophiala jeanselmei*.

A review of the literature was carried out with the report mainly of cases published in Brazil.

### AGRADECIMENTOS

Ao Dr. Gildo Del Negro pela versão do resumo em inglês e Creusa P. Siqueira pelo trabalho de datilografia e computação.

### REFERÊNCIAS BIBLIOGRÁFICAS

1. AJELLO, L. - Hyalohyphomycosis and Phaeohyphomycosis: two global disease entities of public health importance. *Eur. J. Epidemiol.*, 2: 243-251, 1986.
2. BAMBIRRA, E. A.; MIRANDA, D.; NOGUEIRA, A. M. M. F. & BARBOSA, C. S. P. - Phaeohyphomycotic cyst: a clinicopathologic study of the first four cases described from Brasil. *Amer. J. trop. Med. Hyg.*, 32: 794-798, 1983.
3. BENEDICT, L. M.; KUSNES, S.; TORRE-CISNEROS, J. & HUNT, S. J. - Primary cutaneous fungal infection after solid-organ transplantation. Report of five cases and review. *Clin. Infect. Dis.*, 15: 17-21, 1992.
4. BOPP, C.; VETORATTO, E. & BORELLI, D. - Cromoblastomicose causada por nova espécie *Taeniolella boppii*. *Med. cut. ibero lat-amer.*, 11: 221-226, 1983.
5. BORELLI, D. - *Taeniolella boppii*, nova espécie, agente de cromomicose. *Med. cut. ibero lat-amer.*, 11: 227-232, 1983.
6. CALHEIROS, L. - Contribuição ao estudo da cromomicose cística. Belo Horizonte, 1986. (Dissertação de Mestrado em Dermatologia - Faculdade de Medicina da Universidade Federal de Minas Gerais).
7. CALHEIROS, L.; FURTADO, T. & PIVA, N. - Cromomicose cística. Estudo de cinco casos. *An. bras. Derm.*, 62: 31-36, 1987.
8. CASTRO, R. M. & GOMPERTZ, O. F. - Feo-hifomicose subcutânea por *Cladosporium elatum*. Relato de um caso. *An. bras. Derm.*, 59: 235-237, 1984.
9. COSTA, A. R.; PIRES, M. C.; PORTO, E. et al. - Interdigital, cutaneous phaeohyphomycosis due to *Scytalidium lignicola* Pesente 1957. A case report. *Mycoses*, 31: 604-612, 1988.
10. COSTA, A. R.; PORTO, E.; LACAZ, C. da S. et al. - Cutaneous and ungual phaeohyphomycosis caused by species of *Chaetomium Kunze* (1817) ex Fresenius, 1829. *J. med. vet. Mycol.*, 26: 261-268, 1988.
11. COSTA, E. F.; WANKE, B.; MONTEIRO, P. C. F. et al. - Cutaneous phaeohyphomycosis caused by *Scytalidium lignicola*. Report of the first three cases in Brazil. *Mem. Inst. Oswaldo Cruz*, 84: 135-136, 1989.
12. COSTA, A. R.; PORTO, E.; TABUTI, A. H. et al. - Subcutaneous phaeohyphomycosis caused by *Bipolaris hawaiiensis*. A case report. *Rev. Inst. Med. trop. S. Paulo*, 33: 74-79, 1991.
13. CUCÉ, L. C.; SALEBIAN, A.; PORTO, E.; MELO, N. T. de & LACAZ, C. da S. - Feo-hifomicose em transplantada renal por *Exophiala dermatitidis* (Kano) de Hoog, 1977. *An. bras. Derm.*, 61: 207-211, 1986.
14. De HOOG, G. S. - On the potentially pathogenic dematiaceous hyphomycetes. In: HOWARD, D. H. & HOWARD, L. F., ed. - *Fungi pathogenic for humans and animals*. Part A. *Biology*. New York, Marcell Dekker, 1983.
15. DIAS, L. B.; ARAÚJO, R. de; ARAÚJO, M. T. F. & PINHEIRO, F. de P. - Cladosporiose (Demaciomicose) cerebral. Estudo de reprodução experimental da doença. *Hiléia méd.*, 5: 65-70, 1983.
16. DIXON, D. M.; SHADOMY, H. J. & SHADOMY, S. - Dematiaceous fungal pathogens isolated from nature. *Mycopathologia (Den Haag)*, 70: 153-161, 1980.
17. FONSECA, A. de P. M. da; FONSECA, W. S. M. da; SILVA, J. G. da et al. - Feohifomicose subcutânea. Relato de três casos. *An. bras. Derm.*, 65: 303-307, 1990.
18. FRANÇA NETTO, A. S.; BRITO, T. de & ALMEIDA, F. P. de - Cromomicose do sistema nervoso. estudo anatomo-clínico de um caso. *Arq. Neuro-psiquiat.* (S. Paulo), 11: 265-277, 1953.
19. HACHISUKA, H.; MATSUMOTO, T.; KUSUHARA, M. et al. - Cutaneous phaeohyphomycosis caused by *Exophiala jeanselmei* after renal transplantation. *Int. J. Derm.*, 29: 198-200, 1990.
20. HIRONAGA, M.; MOCHIZUKI, T. & WATANABE, S. - Cutaneous phaeohyphomycosis of the sole caused by *Exophiala jeanselmei* and its susceptibility to amphotericin B, 5-FC and Ketoconazole. *Mycopathologia (Den Haag)*, 79: 101-104, 1982.
21. HOHL, P. E.; HOLLEY Jr., H. P.; PREVOST, E.; AJELLO, L. & PADHYE, A. A. - Infections due to *Wangiella dermatitidis* in humans: report of the first documented case from the United States and a review of the literature. *Rev. infect. Dis.*, 5: 854-864, 1983.
22. HURTADO, I. & MAGRAN, B. L. - Invasion of a soft contact lens by *Exophiala jeanselmei*. *Mycopathologia (Den Haag)*, 105: 171-173, 1989.
23. IWATSU, T. & MIYAJI, M. - Phaeomycotic cyst. A case with a lesion containing a wooden splinter. *Arch. Derm.*, 120: 1209-1211, 1984.
24. KENNEY, R. T.; KWON-CHUNG, K. J.; WAYTES, A. T. et al. - Successful treatment of systemic *Exophiala dermatitidis* infection in a patient with chronic granulomatous disease. *Clin. infect. Dis.*, 14: 235-242, 1992.
25. KOTYLO, P. K.; ISRAEL, K. S.; COHEN, J. S. & BARTLETT, M. S. - Subcutaneous phaeohyphomycosis of the finger caused by *Exophiala spinifera*. *Amer. J. clin. Path.*, 91: 624-627, 1989.
26. KWON-CHUNG, K. L. & DROLLER, D. D. - Infection of the

- olecraon Bursa by *Anthopsis deltoidea*. *J. clin. Microbiol.*, 20: 271-273, 1984.
27. KWON-CHUNG, K. J. & BENNETT, J. E. - *Medical mycology*. Philadelphia, Lea & Febiger, 1992.
28. LACAZ, C. da S.; PORTO, E.; ANDRADE, J. G. de & TELLES FILHO, F. de Q. - Feohifomicose disseminada por *Exophiala spinifera*. *An. bras. Derm.*, 59: 238-243, 1984.
29. LACAZ, C. da S.; PORTO, E. & MARTINS, J. E. C. - *Micologia médica. Fungos, actinomicetos e algas de interesse médico*. 8. ed. São Paulo, Sarvier, 1991.
30. LONDERO, A. T. - Feo-hifomicose. Interesse em dermatologia. *An. bras. Derm.*, 62: 327-331, 1987.
31. LOPES, M. B. S.; BARBOSA, R. F.; VELLASCO, O. & ROSEMBERG, S. - Compression médullaire due à *Cladosporium trichoides*. Observation anatomo-clinique. *Ann. Path. (Paris)*, 9: 275-278, 1989.
32. MANIAN, F. A. & BRISCHETTO, M. J. - Pulmonary infection due to *Exophiala jeanselmei*: successful treatment with ketoconazole. *Clin. infect. Dis.*, 16: 445-446, 1993.
33. MATSUMOTO, T.; NISHIMOTO, K.; KIMURA, K. et al. - Phaeoophomycosis caused by *Exophiala moniliae*. *Sabouraudia*, 22: 17-26, 1984.
34. MATSUMOTO, T.; PADHYE, A. A.; AJELLO, L. & STANDARD, P. G. - Critical review of human isolates of *Wangiella dermatitidis*. *Mycologia*, 76: 232-249, 1984.
35. MATSUMOTO, T.; PADHYE, A. A. & AJELLO, L. - Medical significance of the so-called black yeasts. *Europ. J. Epidem.*, 3: 87-95, 1987.
36. MCGINNIS, M. R. - Chromoblastomycosis and phaeoophomycosis. New concepts, diagnosis, and mycology. *J. Amer. Acad. Derm.*, 8: 1-16, 1983.
37. MCGINNIS, M. R. - Dermatiaceous fungi. In: LENNETTE, E. H., ed. - *Manual of clinical microbiology*. 4. ed., Washington, American Society for Microbiology, 1985.
38. MCGINNIS, M. R. - Taxonomy and nomenclature of selected etiologic agents of phaeoophomycosis. In: INTERNATIONAL CONFERENCE ON THE MYCOSES, 6., Cartagena, 1983. *Proceedings*. Washington, Pan American Health Organization/World Health Organization, 1986. p. 110-116.
39. MCGINNIS, M. R.; CAMPBELL, G.; GOURLEY, W. K. & LUCIA, H. L. - Phaeoophomycosis caused by *Bipolaris spicifera*: an informative case. *Europ. J. Epidem.*, 8: 383-386, 1992.
40. MEIRA, G. M.; NEVES, A. C. A.; DIAS, L. B. et al. - Cladosporiose (demaciomicose) cerebral. Novo caso encontrado no Brasil. *Rev. Inst. Med. trop. S. Paulo*, 22: 310-318, 1980.
41. NISHIMURA, K.; MIYAJI, M.; TAGUCHI, H. & TANAKA, R. - Fungi in bathwater and sludge of bathroom drainpipes. *Mycopathologia (Den Haag)*, 97: 17-23, 1987.
42. PADHYE, A. A.; AJELLO, L.; CHANDLER, F. W. et al. - Phaeoophomycosis in El Salvador caused by *Exophiala spinifera*. *Amer. J. trop. Med. Hyg.*, 32: 799-803, 1983.
43. PADIYE, A. A.; KAPLAN, W.; NEUMAN, M. A.; CASE, P. & RADCLIFFE, G. N. - Subcutaneous phaeoophomycosis caused by *Exophiala spinifera*. *Sabouraudia*, 22: 493-500, 1984.
44. PORTO, E.; LACAZ, C. da S.; SABBAGA, E. et al. - *Phialophora bubakii*. Isolamento de abscesso subcutâneo, em transplantado renal. *Rev. Inst. Med. trop. S. Paulo*, 21: 106-109, 1979.
45. PORTO, E.; LACAZ, C. da S.; UTIYAMA, Y.; ASSUMPCÃO, S. B. P. de & MELO, N. T. de - Feo-hifomicose do couro cabeludo por *Phialophora parasitica*. Registro de um caso. *An. bras. Derm.*, 61: 91-96, 1986.
46. PORTO, E.; CUCÉ, L. C.; LACAZ, C. da S.; SALEBIAN, A. & MORAIS, M. M. de - Feo-hifomicose por *Cladosporium bantianum (Xylohypha bantiana)*. Registro de um caso em transplantada renal. *An. bras. Derm.*, 62: 173-179, 1987.
47. PORTO, E. & LACAZ, C. da S. - Feo-hifomicose. Aspectos clínicos, micológicos e histopatológicos. *An. bras. Derm.*, 63: 175-182, 1988.
48. QUEIROZ, L. S.; NUCCI, A.; SILVEIRA, M. L.; BRANCHINI, M. L. M. & FACURE, N. O. - Cromomicose cerebral: registro de um caso. In: CONGRESSO DA SOCIEDADE BRASILEIRA DE MEDICINA TROPICAL, 15., Campinas, 1979.
49. RONCORONI, A. J. & SMAYEVSKY, J. - Arthritis and endocarditis from *Exophiala jeanselmei* infection. *Ann. intern. Med.*, 108: 773, 1988.
50. SAÉNZ-MADRID, M. C.; SILVA Jr., O. de C.; SALEBIAN, A.; SOTTO, M. N. & VALENTE, M. Y. S. - Feohifomicose subcutânea por *Phialophora parasitica*. In: CONGRESSO BRASILEIRO DE DERMATOLOGIA, 47., Rio de Janeiro, 1992. *Resumos*. p. 232.
51. SAUTTER, R. E.; BLISS, M. D.; MORROW, D. & LEE, R. E. - Isolation of *Exophiala jeanselmei* associated with esophageal pathology. Three cases, laboratory and clinical features. *Mycopathologia (Den Haag)*, 87: 105-109, 1984.
52. SCHELL, W. A. - Medically important dematiaceous fungi: synopsis of distinctive characters. In: PAN AMERICAN CONFERENCE ON THE MYCOSES/PAN AMERICAN ORGANIZATION, 6., Cartagena, 1983.
53. SCOTT, J. W.; LUCKIE, J.; PFISTER, W. C. et al. - Phaeoophomycotic cyst caused by *Wangiella dermatitidis*. *Mykosen*, 29: 243-247, 1986.
54. SEKHON, A. S.; GALBRAITH, J.; MIELKE, B. W.; GARG, A. K. & SHEEHAN, G. - Cerebral phaeoophomycosis caused by *Xylohypha bantiana*, with a review of the literature. *Europ. J. Epidem.*, 8: 387-390, 1992.
55. SEVERO, L. C.; GEYER, G.; SOUZA, A. L. de & BALBINOTTI, M. - Feo-hifomicose subcutânea. Relato dos três primeiros casos do Rio Grande do Sul, Brasil. *An. bras. Derm.*, 62: 37-40, 1987.
56. SUDDUTH, E. J.; CRUMBLEY III, A. J. & FARRAR, W. E. - Phaeoophomycosis due to *Exophiala* species: clinical spectrum of disease in humans. *Clin. infect. Dis.*, 15: 639-644, 1992.
57. SUGHAYER, M.; DeGIROLAMI, P. C.; KRETTRY, U. et al. - Human infection caused by *Exophiala pisciphila*: case report and review. *Rev. infect. Dis.*, 13: 379-382, 1991.



58. TAGUCHI, H.; TANAKA, R.; NISHIMURA, K. & MIYAJI, M. - Application of flow cytometry to differentiating *Exophiala dermatitidis*, *E. moniliae* and *E. jeanselmei* from each other. *Mycopathologia* (Den Haag), 103: 87-90, 1988.
59. THOMAS, P. A. & KURIAKOSE, T. - Keratitis due to *Arthrotrix oligospora* Frs. 1850. *J. med. vet. Mycol.*, 28: 47-50, 1990.
60. WEITZMAN, I. - Saprophytic molds as agents of cutaneous and subcutaneous infection in the immunocompromised host. *Arch. Derm.*, 122: 1161-1168, 1986.
61. WIEST, P. M.; WIESE, K.; JACOBS, M. R. et al. - *Alternaria* infection in a patient with acquired immunodeficiency syndrome: case report and review of invasive *Alternaria* infectious. *Rev. infect. Dis.*, 9: 799-803, 1987.
62. ZACKHEIM, H. S.; HALDE, C.; GOODMAN, R. S.; MARCHASIN, S. & BUNCKE Jr., H. J. - Phaeohyphomycotic cyst of the skin caused by *Exophiala jeanselmei*. *J. Amer. Acad. Derm.*, 12: 207-212, 1985.
63. ZIEFER, A. & CONNOR, D. H. - Phaeomycotic cyst. A clinicopathologic study of twenty-five patients. *Amer. J. trop. Med. Hyg.*, 29: 901-911, 1980.
- Recebido para publicação em 30/08/1993.  
Aceito para publicação em 21/10/1993.