

PARACOCCIDIOIDOMICOSE PULMONAR AGRESSIVA, ENDOTRAQUEITE ESTENOSANTE E COR-PULMONALE SUBAGUDO. DESCRIÇÃO DE UM CASO

E. P. CAMPOS (1), L. N. TORCHIO (2), A. J. M. CATANEO (3) & L. A. PEROTTI (4)

RESUMO

A paracoccidioidomicose (Pbmicose) atinge os pulmões pela via inalatória, onde se estabelece o complexo primário semelhante ao da tuberculose. A traquéia comprometida pela via tubohemolinfática desenvolveria reação inflamatória em processo granulomatoso levando à obstrução estenosante com asfixia. Acompanhou-se um doente, masculino, 32 anos, branco, natural de Sarutaiá (SP), lavrador, que há 8 meses desenvolveu tosse expectorativa branco-amarelada, diária, sem fatores de melhora ou piora e dispnéia inicial discreta. Há 4 meses, anorexia, fraqueza e astenia. Há 1 mês a dispnéia se agravou. Perdeu 15 kg. Tabagista e etilista há 16 anos. Exame físico revelou: PA — 10/7 mmHg, FR = 28 bpm, peso 31 kg, hipocratismo digital e hipotrofia muscular. Tórax enfisematoso e síndrome obstrutivo aos testes de função pulmonar. Coração: P2 desdobrada e hiperfonética. Hepatesplenomegalia. Desenvolveu cor-pulmonale e insuficiência adrenal à internação, evoluindo após 45 dias para óbito em insuficiência respiratória aguda asfixiante, apesar da terapia antifúngica ter sido completa. A literatura médica revista não mostrou registro de caso semelhante de cor-pulmonale e insuficiência adrenal de evolução subaguda.

UNITERMOS: Paracoccidioidomicose humana — Pulmão — Traquea (Traquite estenosante) Cor pulmonale sub-agudo

INTRODUÇÃO

A paracoccidioidomicose é doença progressiva crônica que compromete pulmões, tegumentos, sistema retículo-endotelial e vísceras.

A infecção pulmonar primária acompanhada de disseminação da doença foi demonstrada em modelos experimentais por MACKINNON¹¹ e RESTREPO¹³.

A existência do complexo de Ghon assim como sua reativação diante de condições de

imunodepressão foram relatadas por SEVERO¹⁴ e SEVERO & col.¹⁵.

As vias de penetração bucofaringea e inalatória constituem decididamente as principais portas de entrada do fungo 1,2,6,7,9,10,11,13.

Não se encontrou na literatura descrição de caso de Pbmicose pulmonar agressiva de evolução subaguda com pneumonia cavitária e enfi-

- (1) Professor Adjunto — Moléstias Infecciosas e Parasitárias — Faculdade de Medicina — UNESP, Botucatu, São Paulo, Brasil
- (2) Residente de 1.º ano de Moléstias Infecciosas e Parasitárias — Faculdade de Medicina — UNESP
- (3) Professor Assistente Doutor — Departamento de Cirurgia — Disciplina de Cirurgia Torácica — Faculdade de Medicina — UNESP
- (4) Residente de 1.º ano de Anatomia Patológica — Faculdade de Medicina — UNESP.

sema evoluindo para endotraqueíte granulomatosa obstrutiva e cor-pulmonale.

DESCRIÇÃO DO CASO CLÍNICO

J.B., masculino, 32 anos, branco, casado, natural e procedente de Sarutaiá (SP), lavrador (trabalha em lavoura de café, milho e arroz).

Q.D. — Tosse com expectoração há 8 meses, fraqueza há 4 meses. **H.P.H.A.** — Há 8 meses tosse com expectoração branco-amarelada, em quantidade moderada, diária, mais intensa à noite, sem fatores desencadeantes e sem fatores de piora ou melhora. De fatores acompanhantes referia apenas discreta falta de ar. Negava febre e hemoptise. Há 4 meses, além dos sintomas referidos, começou a apresentar anorexia, indisposição para o trabalho e fraqueza. Há um mês notou intensificação da dispnéia, não conseguindo caminhar mais de 50 metros. Há 10 dias fez RX de tórax e exame de escarro no Posto de Saúde de Sarutaiá, sendo de lá encaminhado para este H.C. Refere que perdeu \pm 15 quilos desde o início do quadro.

I.S.D.A. — ardor e queimação ao se alimentar, pois tinha uma fissura na língua. Antecedentes pessoais: fuma desde os 8 anos de idade, há 24 anos portanto, cerca de um maço de cigarro por dia. Bebeu de 1/2 a 1 copo de pinga dos 16 aos 30 anos de idade, há 2 anos não bebe. Sempre morou em Sarutaiá, nunca visitou outras áreas do Brasil. Negava contato com tuberculose. Antecedentes familiares: sem interesse para o caso.

Exame Físico Geral: PA = 10x7 mmHg; P=FC= 80 bpm; FR = 28 mpm; peso = 31 kg. Paciente em REG, caquético, hidratado. Mucosas descoradas ++, edema: ausente; extremidades: hipocratismo digital. Exame físico especial: dentes em mau estado de conservação. Torax tipo enfisematoso: FTV aumentado nos campos médios, bilateral. elasticidade e expansibilidade torácicas diminuídas globalmente. Presença de submacicez nos campos pulmonares médios, hipersonoridade nas bases. O restante som claro pulmonar. MV presente e diminuído globalmente, presença de estertores subcrepitantes nos dois pulmões. Bulhas rítmicas hiperfonéticas com desdobramento de P2. Fígado palpável a \pm 4 cm do RCD na LHCD e a \pm 8cm do apên-

dice xifóide, características normais, indolor; baço percutível e palpável há \pm 3cm do RCE, indolor, pouco endurecido. Exame neurológico normal. Hipóteses diagnósticas: Desnutrição protéico-calórica. Enfisema pulmonar. Paracoccidioidomicose pulmonar? Tuberculose pulmonar?

Conduta: internação para investigação clínico-laboratorial, seguida de terapia pela anfotericina B.

Exames Subsidiários

24/11/83 — Hemograma: Ht = 39%; Hb = 11,2 g%; GB = 21000mm³.

25/11/83 — Uréia = 16 mg%; Creatinina = 0,9 mg%.

01/12/83 — Hemograma: Ht = 38%; Hb = 9,9 g%; VHS = 41 mm 1a. hora; GB = 16.600; contagem diferencial: bastão = 8%; segmentado = 73%; basófilos = 2%; linfócito = 10%; monócito = 7%. OBS: neutrófilos com moderada granulação tóxica e 1% de linfócito atípico.

Bioquímicos: Na = 135 mEq/l; K = 4,7 mEq/l; Ca = 9,0 mEq/l

Fosfatase alcalina = 378 U (15-69 N)

BD = 0,06 mg%; BI = 0,69 mg%; TGO = 60 U; TGP = 68 U.

Em 03/12/83 chegaram os resultados dos exames citopatológicos de escarro que revelaram em 3 amostras pesquisadas, grande quantidade de *Paracoccidioides brasiliensis*.

Os exames de escarro para pesquisa de BK foram todos negativos — 4 amostras.

Radiologia Torácica

Partes moles e óssea — nada digno de nota. Campos pulmonares: enfisema de bases com retificação das cúpulas diafragmáticas; mediastino: desviado para a esquerda, sinal da silhueta cardíaca e ângulo de carina modificado, traquéia: discreta diminuição da luz, lesão apical cavitária direita, exsudatos intersticiais floccotonosos fibrolineares bilaterais, bronquiectasias prováveis de lobo inferior direito e de lobo médio. Evolução radiológica: reação endotraqueal com diminuição da luz, fibrose pulmonar

no final da terapia e sinais indiretos de hipertensão.

Evolução

Na primeira semana de fevereiro, o paciente apresentou crise de insuficiência respiratória aguda por obstrução alta que cursou para o êxito letal.

Exame Anátomo patológico

Macroscopia — os pulmões exibiram intensa fibrose de localização perihilar, estendendo-se de maneira homogênea do campo pulmonar médio até a pleura. Os ápices mostraram múltiplas cavitações bronquiectásicas e enfisema sub-pleural. Os lobos inferiores continham numerosas condensações puntiformes, brancacentas confluentes de distribuição miliar. A traquéia exibiu mucosa de aspecto granuloso e intensa estenose cicatricial proximal com redução da luz. Notou-se moderada quantidade de secreção catarral na luz traqueobrônquica. O cor-pulmonale foi documentado pela hipertrofia ventricular direita e pela congestão passiva crônica do fígado. Os linfonodos do hilo pulmonar e a supra-renal esquerda apresentaram lesões nodulares brancacentas necróticas.

Microscopia — a histologia dos pulmões demonstrou fibrose com formação de cavidades bronquiectásicas parcialmente epitelizadas, granulomas confluentes contendo numerosas células gigantes com *P. brasiliensis*, fragmentados ou íntegros. Observaram-se focos broncopneumônicos e traqueobronquite crônica catarral com metaplasia escamosa. Inflamação granulomatosa paracoccidioidica com destruição parcial dos anéis cartilaginosa e intensa cicatrização fibrótica determinaram estenose da luz traqueal. Os linfonodos do hilo pulmonar e supra-renal esquerda exibiram extensa necrose, margeada por granulomas contendo fungos fragmentados.

COMENTÁRIOS

A Pbmicose pulmonar parece ter história natural semelhante à da tuberculose, de acordo com as observações descritas por FIALHO⁶, LIMA⁹ e outros^{2,14}, podendo ser primária benigna,

progressiva aguda ou crônica e disseminada, segundo LONDERO & col.¹⁰. A forma progressiva conduziria ao agravamento da lesão pulmonar e a disseminação para os diversos órgãos.

Formas graves disseminadas da Pbmicose foram assinaladas nas fases crônicas e de inoculação traumática do fungo^{4,6,9,10,14,15}.

O presente caso desenvolveu pneumonia progressiva tipo agressiva, caracterizada por enfisema, bronquiectasias, cavitação, miliarização, endotraqueíte e hipertensão pulmonar seguida de cor-pulmonale.

O enfisema observado na Pbmicose parece depender de dois fatores: da própria doença e do tabagismo. Este último facilitaria a progressão da lesão pulmonar preexistente produzida pela Pbmicose^{1,2,4,6,8,9}.

Bronquiectasias e cavitação seriam oriundas da atividade da doença no aparelho respiratório. A miliarização configuraria disseminação e doença paracoccidioidomycótica ativa. Formas cavitárias e miliarizadas sugeririam doentes debilitados^{2,4,6,7,9,10,14}.

A hipertensão pulmonar precoce verificada há 4 meses do início da doença paracoccidioidomycótica chamou-nos atenção. Após 20 dias da internação configurou-se cor-pulmonale clínico com "p" pulmonale ao traçado eletrocardiográfico. O cor-pulmonale na Pbmicose parece ser descrito habitualmente na fase crônica da doença como assinalaram alguns Autores^{1,4,8}.

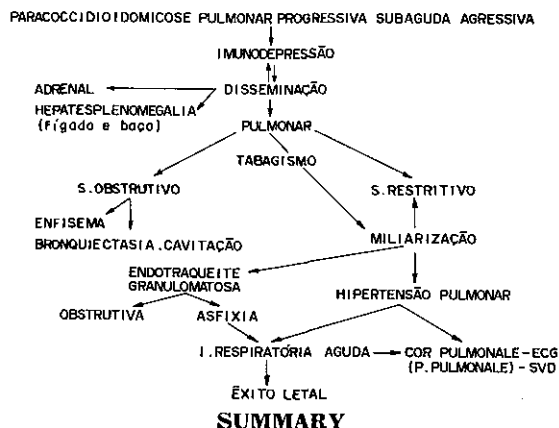
É preciso salientar esse fato não habitual que denunciou a grave lesão pulmonar existente precocemente acompanhada de cor-pulmonale.

A endotraqueíte inicialmente discreta à internação evoluiu para obstrução total das vias aéreas superiores conduzindo o paciente ao êxito letal por insuficiência respiratória asfíxica apesar do exame otorrinolaringológico ter sido normal a internação. A gravidade da endotraqueíte granulomatosa se deveu a disseminação observada no presente caso durante sua evolução fatal. Reação endotraqueal foi descrita à internação de um doente por MONTESSI & col.¹². A endoscopia mostrou massa tumoral cuja biópsia revelou granuloma paracoccidioidomycótico.

A hepatesplenomegalia descrita ao exame clínico assim como o comprometimento adrenal evidenciado ao anátomo patológico seriam explicados pela disseminação precoce da Pbmico-se observada no doente. O envolvimento pre-coce da supra-renal em doentes de Pbmico-se, fora da forma crônica, foi sugerido por CAM-POS & col.⁴. A lesão anatomopatológica inicial da supra-renal estaria na dependência da Pbmico-se pulmonar progressiva assinalada no doente^{3,4}, visto que essa glândula é atingida mais comumente em doentes com micose de Lutz de longa duração^{2,4,5,6,7}.

O uso de corticóide em dose baixa contribuiu para acentuar a imunodepressão assim como justificar a hipopotassemia assinalada durante esse período no paciente^{4,16}. A infusão de Anfotericina B associada ao corticóide acentuaria a hipocalemia possivelmente por siner-gismo de ação espoliativa sobre esse elemento químico, segundo sugeriram TREZZA & col.¹⁶.

Nosso caso clínico poderia ser esquemati-camente apresentado da seguinte maneira:



Aggressive pulmonary paracoccidioidomycosis, stenosing tracheitis and subacute Cor pulmonale. Report of a case.

Paracoccidioidomycosis (Pbmycosis) reaches the lungs through the respiratory tract where it initiates the primary infection. Although the disease produces a variety of extra-pulmonary manifestations, the lungs are involved in a large number of cases. The trachea is affected by Pbmycosis lymphohematogenic dissemination causing a granulomatous process

leading to airway obstruction and secondary asphyxia. A 32 years old male, farm worker coming from Sarutaia (S.P.) was studied in our hospital. The patient has developed, since 8 months ago a white productive daily cough and a mild dyspnea. Four months later, the mentioned symptoms worsened and anorexia and asthenia appeared. One month previously to hospital admission the dyspnea increased and a weight loss of 15 kg was observed. He has been a heavy smoker and a heavy drinker during the last 16 years. On physical examination it was observed: blood pressure = 100/70 mm/Hg, respiratory rate = 28 pm, body weight = 31 Kg. Pulmonary emphysema, clubbing, loud an splitting S2, right ventricular hypertrophy on E.K.G., hepatosplenomegaly and signs of obstructive pulmonary disease allowed the diagnosis of a "Cor pulmonale" — like syndrome. Amphotericin B was administered at the dose of 1 mg/Kg body weight. A relative adrenal insufficiency was observed early during the treatment. 45 days after hospitalization the patient developed an acute respiratory insufficiency caused by tracheal obstruction and aggravated Cor pulmonale. In spite of intensive care he died. The tracheal stenosis and sub acute Cor pulmonale reported in this patient is a rare manifestation of human pulmonary pbmycosis.

REFERENCIAS BIBLIOGRÁFICAS

1. AFONSO, J. E.; NERY, L. E.; ROMALDINI, H.; BOGOSIAN, M. & RIBEIRO-RATTO, O. — Função pulmonar na paracoccidioidomicose (blastomicose sul-americana). *Rev. Inst. Med. trop. S. Paulo*, 21: 269-280, 1979.
2. BRASS, K. — Observaciones sobre la anatomía patológica, patogenesis y evolucion de la paracoccidioidomycosis. *Mycopathologia (Den Haag)*, 37: 119-138, 1969.
3. CAMPOS, E. P.; CARNEIRO, A. C.; RAMOS, M. D.; MENDES, R. P. & MEIRA, D. A. — Avaliação da função supra-renal na vigência do tratamento da blastomicose sul-americana pela Anfotericina B. In: *JORNADA CIENTÍFICA DA FACULDADE DE CIÊNCIAS MÉDICAS E BIOLÓGICAS DE BOTUCATU*, 5., Botucatu, 1975. p. 74.
4. CAMPOS, E. P.; SARTOR, J. M.; HECHT, M. L. & FRANCO, M. F. — Aspectos clínicos e evolutivos de 47 doentes tratados pela Anfotericina B. *Rev. Inst. Med. trop. S. Paulo*, 26: 212-216, 1984.
5. DEL NEGRO, G. — *Localização supra-renal da blastomicose sul-americana*. São Paulo, Saraiva, 1961. (Tese de livre-docência — Faculdade de Medicina da Universidade de São Paulo).

6. FIALHO, A. S. — Localizações pulmonares da "Micose de Lutz". Anatomia patológica e patogenia. Importância de seu estudo na patologia pulmonar. Rio de Janeiro, 1946. (Tese).
7. FRANCO, M. F. & MONTENEGRO, M. R. G. — Anatomia patológica. In: DEL NEGRO, G.; LACAZ, C. S. & FIORILLO, A. M. — Paracoccidioidomicose. Blastomicose sul-americana. São Paulo, Sarvier; EDUSP, 1982. cap. 9, p. 97-115.
8. LEMLE, A.; WANKE, B.; MIRANDA, J. L.; KROFF, G. L.; MANDEL, M. B. & MANDEL, S. — Pulmonary function in paracoccidioidomycosis (South American Blastomycosis). An analysis of the obstructive defect. *Chest*, 83: 827-828, 1983.
9. LIMA, F. X. P. — Contribuição ao estudo clínico e radiológico da blastomicose pulmonar. São Paulo, 1952. (Tese de doutoramento — Faculdade de Medicina da Universidade de São Paulo).
10. LONDERO, A. R.; RAMOS, C. D. & LOPES, J. O. — Paracoccidioidomicose. Classificação das formas clínicas. *Rev. urug. Pat. clín. microbiol.*, 14: 3-9, 1976.
11. MACKINONN, J. E. — Pathogenesis of South American Blastomycosis. *Trans. roy. Soc. trop. Med. Hyg.*, 53: 484-494, 1959.
12. MONTESSI, A.; SOUZA, L. R. G. L.; GUIMARÃES, A.; JANINI, M. C. R. & GUEDES E SILVA, J. B. — Paracoccidioidomicose endobronquica. Apresentação de um caso. XXI Congresso Brasileiro de Pneumologia, São Paulo. *J. Pneumol. (Supl.)*: 198, 1982.
13. RESTREPO, M. A.; GREER, D. L. & VASCONCELLOS, M. — Paracoccidioidomycosis — a review. *Rev. med. Vet. Mycol.*, 8: 97-123, 1973.
14. SEVERO, L. C. — Paracoccidioidomicose. Estudo clínico e parasitológico das lesões pulmonares e seu diagnóstico. Porto Alegre, 1979. (Dissertação de mestrado — Universidade Federal do Rio Grande do Sul).
15. SEVERO, L. C.; PALOMBINI, B. C.; UTZ, E. & BRAUN, S. M. — Paracoccidioidomicose pulmonar resultante da reativação de foco quiescente em paciente imunossuprimido. *J. Pneumol.*, 6: 21-22, 1980.
16. TREZZA, E.; DILLON, N. L. & CAMPOS, E. P. — Alterações eletrocardiográficas durante o uso de Anfotericina B. Congresso Brasileiro de Cardiologia, Curitiba, 1972. p. 28.

Recebido para publicação em 2/7/1985.