

## ESPOROTRICOSE DO GATO DOMÉSTICO (*Felis catus*): TRANSMISSÃO HUMANA

Silvio Alencar MARQUES (1), Sonia R.V.S. FRANCO (2), Rosângela M. Pires de CAMARGO (1), Lisette D. Figueiredo DIAS (1), Vidal HADDAD JÚNIOR (1) & Viciany Erique FABRIS (3).

### RESUMO

No presente trabalho relata-se caso de paciente, funcionário de hospital veterinário, infectado através de arranhadura de gato doméstico portador de esporotricose. Inquérito domiciliar junto aos proprietários do animal fonte de infecção, revelou dois outros casos presuntivos de esporotricose humana transmitida por gatos, e confirmou o diagnóstico, por cultivo do *Sporothrix schenckii*, em 3 gatos domésticos adicionais. A esporotricose felina caracteriza-se por lesões cutâneas ulceradas e tendência à disseminação sistêmica e evolução fatal. A transmissão intra e inter-espécie é facilitada pela exuberância de fungos nas lesões cutâneas de felinos infectados.

**UNITERMOS:** Esporotricose felina; Zoonose; *Sporothrix schenckii*.

### INTRODUÇÃO

O *Sporothrix schenckii*, agente causal da esporotricose, é fungo dimórfico, de vida saprofítica no solo ou em vegetais, capaz de provocar doença em homens e animais. No homem a esporotricose pode ser considerada como dermatose peculiar a certos profissionais como jardineiros, hortifruticultores, lavradores e tratadores de animais. A maioria das infecções ocorre por ferimentos causados por espinhos, farpas de madeira ou arame.

Epidemiologicamente, na dependência do país considerado, a forma preponderante de transmissão pode envolver animais, tal como o observado no Uruguai, onde, em torno de 61% dos casos de esporotricose humana são conseqüentes a arranhaduras produzidas por tatu (*Dasypus novemcinctus*)<sup>3</sup>.

A esporotricose animal, naturalmente adquirida, é rara, embora vários sejam os animais considerados como susceptíveis a exemplo do: cavalo<sup>1</sup>, cão<sup>7,11,14</sup>, gato<sup>5,14,18</sup>, rato<sup>6</sup>, camundongo<sup>8</sup>, muar<sup>8</sup>, porco<sup>8</sup>, camelo<sup>8</sup>, chipanzé<sup>8</sup>, tatu<sup>9</sup> e boi<sup>12</sup>. Ainda que a esporotricose felina tenha sido observada com maior freqüência nos últimos

anos<sup>2,5,19</sup>, pertence à publicação brasileira de 1965<sup>7</sup> a mais significativa coleção de casos diagnosticados, com o relato de 8 gatos infectados. Coube a READ & SPERLING<sup>16</sup>, em 1982, a descrição dos primeiros casos de esporotricose humana conseqüentes à transmissão por felinos, e desde então, há relatos de 21 casos confirmados por cultivo positivo<sup>4,19</sup>, acometendo invariavelmente proprietários, médicos veterinários e pessoal auxiliar, inclusive estudantes<sup>4,10,15,17</sup>.

O presente trabalho, registra o segundo relato de esporotricose felina com transmissão humana na literatura brasileira, e o primeiro com isolamento do *Sporothrix schenckii* no paciente infectado.

### RELATO DE CASO

Dois gatos domésticos, adultos, sem raça definida, foram encaminhados ao laboratório de Micologia Médica da Disciplina de Dermatologia da Faculdade de Medicina (FM/UNESP), para coleta de material de lesões cutâneas, previamente biopsiadas quando do atendimento junto ao ambulatório de Clínica Veterinária da Faculdade

(1) *Disciplina de Dermatologia da Faculdade de Medicina de Botucatu* — UNESP. Botucatu, São Paulo, Brasil.

(2) *Departamento de Clínica Veterinária da Faculdade de Medicina Veterinária e Zootecnia de Botucatu* - UNESP. Botucatu, São Paulo, Brasil

(3) *Departamento de Patologia da Faculdade de Medicina de Botucatu* - UNESP. Botucatu, São Paulo, Brasil.

Endereço para correspondência: Silvio Alencar Marques. Disciplina de Dermatologia - Faculdade de Medicina de Botucatu - UNESP - CEP 18618-000. Botucatu, São Paulo, Brasil.

de Medicina Veterinária e Zootecnia (FMVZ-UNESP). Ambos os felinos apresentavam-se em regular estado geral, agressivos e com lesões ulceradas de diferentes diâmetros, exsudativas, predominantes no segmento cefálico e extremidade de membros pélvicos. O material colhido e semeado em Agar Mycosel<sup>R</sup>, proporcionou cultivo, macro e micromorfológicamente identificado como *Sporothrix schenckii* (Figura 1). Neste interim, consultou-se paciente masculino, de 34 anos, funcionário do Hospital Veterinário da FMVZ-UNESP, que apresentava lesão gomosa, fistulizada, de 2 cm de diâmetro, localizada no dorso da mão esquerda, além de múltiplas lesões pápulo-nodulares, eritematosas, dispostas em trajeto linfático ascendente, no punho e antebraço esquerdo. Relatava este, ter sido arranhado quando auxiliava biópsia de um dos gatos do presente relato. Quinze dias após, apresentou no local do trauma, lesão pápulo-pustulosa logo sucedida por lesões satélites.

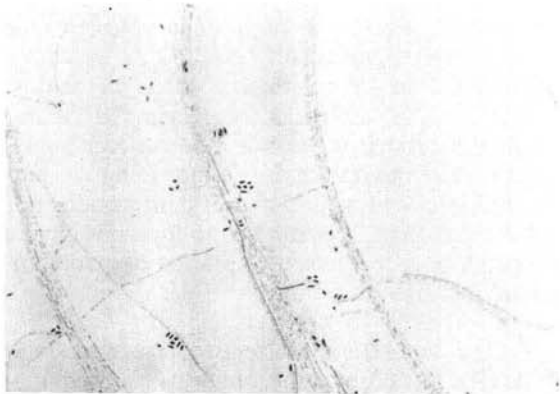


FIG. 1: *Sporothrix schenckii*. Hifas finas e septadas. Conídias ovoides ou alongadas agrupadas no topo de conidióforos. 40x.

O cultivo de secreção da lesão inicial e de fragmento de biópsia de lesão nodular do antebraço, permitiu o isolamento do *Sporothrix schenckii*. O tratamento sistêmico, foi realizado com solução saturada de Iodeto de Potásio com cura após 2 meses.

A histopatologia das lesões cutâneas dos gatos acometidos demonstrava: pele ulcerada e, no derma, intenso processo inflamatório crônico granulomatoso frouxo, composto basicamente de macrófagos e com mínima reação inflamatória linfoplasmocitária. No interior dos macrófagos e isolados no tecido dérmico, existiam incontáveis formas fúngicas caracterizadas por corpos celulares pequenos, medindo cerca de 2 - 4 micras e envolvidos por halo claro corados pela Hematoxilina-

Eosina. Quando corados pelo Mucicarmim e PAS mostravam corpo celular basófilo, halo claro e rima periférica vermelha. Corados por impregnação argêntea (Gomori) evidenciaram-se formas em naveta, formas arredondadas com brotamentos (conídeos) simples, em forma de clava (Fig. 2) e outros com brotamentos arredondados.

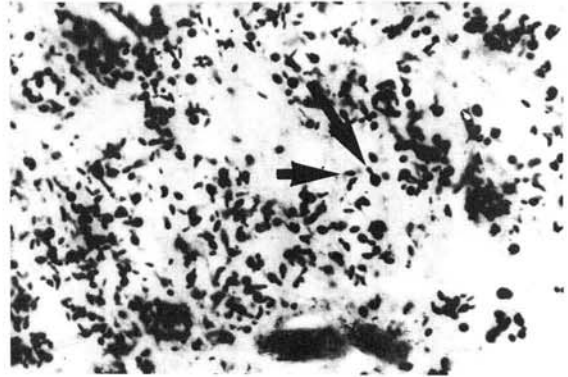


FIG. 2: GATO - Esporotricose: processo inflamatório granulomatoso frouxo. Abundância de *S. schenckii* em formas de naveta (seta menor) e conídeos em brotamento simples na forma de clavias (seta maior). Gomori - 400X.

A histopatologia da lesão cutânea do paciente, mostrava hiperplasia pseudoepiteliomatosa da epiderme e em toda extensão da derme e parte do subcutâneo, denso infiltrado inflamatório linfo-histiocitário com muitos plasmócitos; em algumas áreas encontravam-se focos exsudativos com polimorfonucleares. Havia ainda numerosos granulomas epitelióides, células gigantes e infiltrado linfocitário periférico. Vários destes granulomas apresentavam centro frouxo com exsudação neutrofilica e cariorrexis importante. Os cortes, corados pelo PAS com diastase, demonstraram raríssimas formas fúngicas arredondadas no interior de macrófagos (Fig. 3).

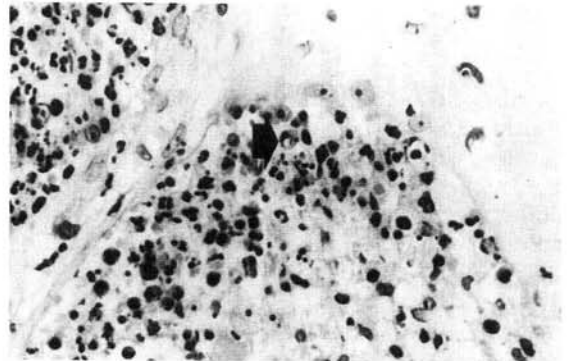


FIG. 3: Funcionário - Esporotricose: hiperplasia epidérmica. Processo inflamatório granulomatoso com exsudação neutrofilica e cariorrexis. Raras formas arredondadas de *S. schenckii* (seta). PAS - 400X.

A investigação epidemiológica e micológica subsequente, realizada no domicílio dos proprietários dos gatos acometidos, resultou no diagnóstico, através do cultivo de fragmento de biópsias, de outros 3 gatos portadores de esporotricose. Estes, clinicamente, apresentavam-se em bom estado geral e com lesões de padrão pápulo-nodular, restritas ao segmento cefálico em dois destes animais. Relativamente aos proprietários, família constituída de 5 pessoas, duas apresentavam his-

tória pregressa de lesões nodulares dispostas em trajeto ascendente, com seqüelas cicatriciais ainda perceptíveis, sugestivas de esporotricose; contudo, estas não foram consultadas quando da fase ativa das lesões e apresentaram remissão espontânea das mesmas. Estes dois pacientes foram fortes reatores à reação intradérmica de esporotriquina; os demais negavam história clínica e foram reatores fracos ao antígeno (Tabela 1).

TABELA 1  
Características dos casos comprovados e presumidos de esporotricose transmitida por gatos (Botucatu, S. Paulo, 1992).

Caso	Idade/Sexo	Epidemiologia	Lesão/História	Esporotriquina	Cultivo
1	34/M	Funcionário - Hosp. Veterinário	Padrão linfangítico ascendente dorso da mão - trauma	NR	<i>S. schenckii</i>
2	34/F	Proprietário	Padrão linfangítico ascendente - joelho. Nega trauma	23 x 24 mm	NR
3	34/M	Contacto domiciliar	Nega	11 x 9 mm	NR
4	16/F	Contacto domiciliar	Padrão linfangítico ascendente - dorso da mão. Nega trauma	25 x 22 mm	NR
5	14/F	Contacto domiciliar	Nega	NR	NR
6	10/M	Contacto domiciliar	Nega	6 x 6 mm	NR

M = Masculino; F = Feminino; NR = Não Realizado.

A terapêutica dos animais foi realizada com cetoconazol, na dose de 10 mg/kg/dia, sem sucesso nos gatos índices, que evoluíram a óbito, não tendo sido necropsiados. Nos demais gatos houve apenas estabilização do quadro dermatológico.

## DISCUSSÃO

A esporotricose do gato doméstico apresenta algumas características que a distinguem da expressa em outras espécies; a mais importante é a exuberância de células fúngicas nas lesões cutâneas, como observado na Figura 2. Esta superpopulação de fungos potencializa a capacidade infectante das lesões, quer ao homem, quer a outros animais<sup>5</sup>. Outro aspecto importante a ser ressaltado é a tendência à disseminação sistêmica, com comprometimento principalmente dos pulmões, fígado, baço, ossos e linfonodos, sendo fator determinante dos óbitos<sup>18</sup>.

A transmissão da esporotricose felina ao homem, ocorre por arranhadura ou mordedura, ou, ainda, através da contaminação de solução de continuidade cutânea pré-existente; esta última pos-

sibilidade é respaldada pelos vários relatos<sup>4,15,16</sup> em que se negam trauma precedendo lesão específica. O quadro clínico da esporotricose humana transmitida por gatos não difere daquele clássico, predominando as formas linfangíticas, inexistindo, até o momento, relato de formas extracutâneas. Em termos histológicos, micológicos e terapêuticos, igualmente seguem os parâmetros habituais.

Assim como os aspectos clínicos e histológicos da esporotricose felina são distintos da esporotricose humana, também a abordagem terapêutica é mais complexa, pois os gatos são susceptíveis à iodotoxicose, todavia a solução saturada de iodeto de potássio na dose de 20 mg/kg/dia, "per os", pode ser eficaz e segura<sup>14</sup>. O cetoconazol, oralmente, na dose de 5 a 10 mg/Kg/dia tem mostrado resultados discordantes<sup>4,5</sup>, e não há, em felinos, experiência relatada com a utilização do itraconazol ou do fluconazol.

Epidemiologicamente, há que destacar, no presente relato, duas ocorrências anteriores de esporotricose humana conseqüentes à transmissão por gatos infectados, mas não publicados; um em

médico veterinário consultado em nosso serviço no ano de 1987; e outro, de caso apresentado em Reunião Científica Dermatológica realizada em 1990 na FM - UNESP, pelo corpo clínico do Instituto Lauro de Souza Lima de Bauru - SP.

Tais eventos levam a crer que a real frequência e portanto, a importância epidemiológica da esporotricose felina com conseqüente transmissão humana, possam estar subestimadas.

## SUMMARY

### Sporotrichosis of the domestic cat (*Felis catus*): human transmission

A case of sporotrichosis transmitted by cat to a veterinarian hospital employee is reported. Inquiry at domiciliar area of the cat's owner revealed two other presumable cases of human sporotrichosis transmitted by cats, and confirmed the diagnosis (by culture of *Sporothrix schenckii*) of disease in three other domestic cats. Feline sporotrichosis is characterized by ulcerative, cutaneous lesions and systemic dissemination, which invariably cause animal's death. The transmission of sporotrichosis to other animals and humans is enhanced by the great amount of fungus present in cat's lesions.

## AGRADECIMENTOS

Ao Prof. Dr. Júlio Defaveri do Departamento de Patologia da Faculdade de Medicina de Botucatu — UNESP, pela revisão e sugestões.

## REFERÊNCIAS BIBLIOGRÁFICAS

1. BLACLFORD, J. - Superficial and deep mycoses in horses. *Vet. Clin. N. Amer.*, 6: 47-58, 1984.
2. CABO, J.F.G.; GUILLAMON, W.H.; CEQUIEL, M.V.L. & CIERCOLES, J.A.G.J. - Feline sporotrichosis: a case report. *Mycopathologia (Den Haag)*, 108: 149-154, 1989.
3. CONTI DIAZ, I. - Esporotricosis. *Rev. méd. Urug.*, 3: 135-147, 1987.
4. DUNSTAN, R.W.; LANGHAM, R.F.; REIMANN, K.A. & WAKENELL, P.S. - Feline sporotrichosis: a report of five cases with transmission to humans. *J. Amer. Acad. Derm.*, 15: 37-45, 1986.
5. DUNSTAN, R.W.; REIMANN, K.A. & LANGHAM, D.V.M. - Feline sporotrichosis. *J. Amer. vet. med. Ass.*, 189: 880-883, 1986.
6. FISCHMAN, O.; ALCHORNE, M.M.A. & PORTUGAL, M.A.S.C. - Human sporotrichosis following rat bite. *Rev. Inst. Med. trop. S. Paulo*, 15: 99-102, 1973.
7. FREITAS, D.C.; MORENO, G.; SALIBA, A.M.; BOTINO, J.A. & MOS, E.N. - Esporotricose em cães e gatos. *Rev. Fac. Med. Vet. Univ. S. Paulo*, 7: 381-387, 1965.
8. JUNGERMAN, J.F. & SCHWARTZMAN, F.M. - *Veterinary medical mycology*. Philadelphia, Lea & Febiger, 1972. p. 31-39.
9. KAPLAN, W.; BRODERSON, J.R. & PACIFIC, J.N. - Spontaneous systemic sporotrichosis in nine-banded armadillos (*Dasypus novemcinctus*). *Sabouraudia*, 20: 289-294, 1982.
10. LARSSON, C.E.; GONÇALVES, M.A.; ARAUJO, V.C.; DAGLI, M.L.Z.; CORREA, B. & FAVA NETTO, C. - Esporotricose felina: aspectos clínicos e zoonóticos. *Rev. Inst. Med. trop. S. Paulo*, 31: 351-358, 1989.
11. LONDERO, A.T.; CASTRO, R.M. & FISCHMAN, O. - Two cases of sporotrichosis in dogs in Brazil. *Sabouraudia*, 3: 273-274, 1964.
12. MACEDO, M.M. & COSTA, E.O. - Ocorrência da esporotricose-infecção em animais da espécie bovina. *Rev. Fac. Med. Vet. Univ. S. Paulo*, 15: 59-68, 1978.
13. MOREIRA, E.C.; KASSAY, Y. & BARBOSA, M. - Esporotricose em asinino no Estado de Minas Gerais. *Arq. Esc. Vet. (Minas Gerais)*, 19: 189-191, 1967.
14. MULLER, G.H.; KIRK, R.W. & SCOTT, D.W. - Fungal diseases. In: MULLER, G.H.; KIRK, R.W. & SCOTT, D.W. *Small Animal Dermatology*. Philadelphia, W.B. Saunders, 1983. p. 288-291.
15. NUSBAUM, B.P.; GULBAS, N. & HORWITZ, S.N. - Sporotrichosis acquired from a cat. *J. Amer. Acad. Derm.*, 8: 386-391, 1983.
16. READ, S.I. & SPERLING, L.C. - Feline sporotrichosis transmission to man. *Arch. Derm.*, 188: 429-431, 1982.
17. SCHIAPPACASSE, R.H.; CALVILLE, J.M.; WONG, P.K. & MARKOWITZ, A. - Sporotrichosis associated with an infected cat. *Cutis*, 35: 268-270, 1985.
18. WERNER, R.E.; LEVINE, B.G.; KAPLAN, W.; HALL, W.C.; NILLES, B.J. & O'ROURKE, M.D. - Sporotrichosis in a cat. *J. Amer. vet. med. Asso.*, 159: 407-412, 1971.
19. ZAMRI-SAAD, M.; SALMIYAH, T.S.; JASNI, S.M.; CHENG, B.Y. & BASRI, K. - Feline sporotrichosis: an increasingly important zoonotic disease in Malaysia. *Vet. Rec.*, 127: 480, 1990.

Recebido para publicação em 15/1/1993  
Aceito para publicação em 2/4/1993