

Cisto dentígero: modalidades de tratamento

Dentigerous cyst: modalities of treatment

Rubens CALIENTO^a, Francesco Salvatore MANNARINO^a, Eduardo HOCHULI-VIEIRA^a

^aFaculdade de Odontologia, UNESP – Univ Estadual Paulista, Araraquara, SP, Brasil

Resumo

Introdução: O cisto dentígero é o segundo cisto odontogênico mais frequente nos maxilares. É uma lesão benigna, derivada do epitélio odontogênico da coroa de um dente não erupcionado, porém de etiopatogenia incerta. São geralmente radiotransparentes e, mais comumente, uniloculares. Estas lesões são observadas em exames de rotina ou quando não ocorre o irrompimento de um dente permanente. Os terceiros molares inferiores e os caninos superiores são os dentes mais acometidos, sendo também alta a ocorrência desta lesão em dentes supranumerários e associados a odontomas. O cisto dentígero ocorre principalmente nas três primeiras décadas de vida, tendo um crescimento lento e assintomático; pode atingir dimensões consideráveis, causando deformidade facial, impactação e deslocamento de dentes e/ou estruturas adjacentes. **Objetivo:** Definição das técnicas de marsupialização e enucleação, bem como consideração de critérios objetivos importantes para o plano de tratamento, como tamanho do cisto, idade, proximidade com estruturas anatômicas e importância clínica do dente envolvido. Apesar das peculiaridades clínicas de cada caso e do método de tratamento escolhido, o prognóstico destas lesões é favorável, quando se emprega apropriada terapêutica. **Material e método:** O presente estudo apresentará um relato de caso tratado através da manobra de descompressão seguida de enucleação, bem como uma discussão acerca das modalidades de tratamento. **Resultado:** O paciente encontra-se em pós-operatório de dois anos sem sinais de recidiva da lesão e ausência de parestesias em face. **Conclusão:** A técnica empregada preservou a função neurosensorial e mostrou-se eficiente para a cura da lesão.

Descritores: Descompressão cística; cisto dentígero; cistos odontogênicos.

Abstract

Introduction: The dentigerous cyst is the second most common odontogenic cyst in the jaws. It is a benign lesion of odontogenic epithelium derived from the crown of a tooth that has not erupted, but of uncertain etiology. They are generally radiolucent and usually unilocular. These lesions are observed in routine examinations or when the eruption of a permanent tooth is delayed. The third molars and maxillary canines are the most affected teeth, and also the high occurrence of this lesion is associated with supernumerary teeth and odontomas. The dentigerous cyst occurs mainly in the first three decades of life, It's growth is slow, asymptomatic and can reach considerable size causing facial deformity, displacement and impaction of teeth and/or surrounding structures. **Objective:** Definition of marsupialization and enucleation techniques as well as consideration of important objective criteria for the treatment plan like cyst size, age, proximity to anatomical structures and clinical importance of the involved tooth. Despite the clinical peculiarities of each case and the chosen treatment method, the prognosis of these lesions are favorable when appropriate therapy is used. **Material and method:** This study will present a case report treated by maneuver of decompression followed by enucleation and discussion of treatment modalities. **Result:** The patient is on two years of postoperative without signs of relapse and absence of paresthesias in the face. **Conclusion:** The technique preserved the neurosensory function and was effective for the extinction of the lesion.

Descriptors: Cystic decompression; dentigerous cyst; odontogenic cysts.

INTRODUÇÃO

O Cisto Dentígero (CDT) é o tipo mais comum dos cistos odontogênicos de desenvolvimento e o segundo mais frequente entre todos que ocorrem nos maxilares, representando cerca de 20% de todos os cistos revestidos por epitélio nos ossos gnáticos^{1,2}. É uma lesão benigna, associada ao epitélio odontogênico da coroa de um dente não erupcionado, e se origina da separação

do folículo que fica ao redor da coroa do dente em questão, formando uma cavidade delimitada pelo epitélio reduzido do esmalte e o esmalte do dente, a qual é preenchida por fluido cístico³. Ocorre predominantemente nas três primeiras décadas de vida, apresenta predileção pelo gênero masculino e acomete mais indivíduos caucasianos. Apesar de o CDT poder ocorrer em

qualquer dente não erupcionado, os dentes mais frequentemente acometidos são os terceiros molares inferiores, caninos superiores e pré-molares inferiores^{1,4}. A ocorrência na dentição decídua é extremamente rara⁵.

Clinicamente, estas lesões são, na maioria das vezes, de crescimento lento e assintomático, que ocorre principalmente nas três primeiras décadas de vida. No entanto, podem crescer consideravelmente e causar expansão da cortical óssea, deformação facial, impactação e deslocamento de dentes e/ou estruturas adjacentes, parestesia e desconforto⁶. Podem estar associadas a algumas síndromes, quando se apresentam de formas múltiplas ou bilaterais, como a Síndrome de Maroteaux-Lamy e a Displasia Cleidocraniana⁶.

Radiograficamente, na maioria das vezes, o CDT se apresenta como uma cavidade unilocular radiotransparente com margem esclerótica bem definida, envolvendo a coroa de um dente não erupcionado, partindo da junção cimento-esmalte, embora aspectos multiloculares possam também ocorrer nas grandes lesões^{7,8}. Enquanto um folículo dentário normal tem de três a quatro milímetros de espaço entre o dente e sua margem, pode-se suspeitar de um CDT quando este espaço for maior do que cinco milímetros^{1,8}. Este cisto, quando situado na mandíbula, pode provocar o deslocamento do canal mandibular, a reabsorção da parede deste canal, a reabsorção radicular de dentes adjacentes ou até mesmo a fratura patológica mandibular^{9,10}.

Apesar de sua etiopatogenia não ser totalmente conhecida, acredita-se que a proliferação epitelial em torno de uma cavidade preenchida por líquido cresça continuamente por pressão osmótica durante um extenso período de tempo, enquanto o dente não irromper³. Caso esta pressão seja eliminada e o dente irrompa, o CD deixa de ser uma entidade patológica.

Histologicamente, as características do cisto dentígero são variáveis. Se ele não está inflamado, possui uma cápsula de tecido conjuntivo frouxo e delgado, revestido por células epiteliais não ceratinizadas, composto por duas ou três camadas de células planas ou cuboidais. Quando há uma infecção secundária presente, o tecido conjuntivo é mais denso, com variável infiltração de células inflamatórias crônicas. O epitélio de revestimento pode apresentar níveis variáveis de hiperplasia, com desenvolvimento de cristas epiteliais com características escamosas mais marcantes^{1,10}.

A marsupialização e a enucleação são as técnicas clássicas para o tratamento do CDT, podendo estar associadas^{7,8}. A manobra de descompressão, com utilização de um dispositivo de descompressão, apresenta-se como opção quando seguida de enucleação, para o tratamento do CDT de grandes dimensões. No entanto, os critérios para a escolha de uma destas modalidades não são claramente definidos, pela falta de estudos exaustivos e de controles adequados¹¹. Como critérios para diagnóstico e tratamento aceitos, devem-se levar em consideração o tamanho do cisto, a idade do paciente, os dentes envolvidos e o envolvimento de outras estruturas anatômicas¹. A modalidade de tratamento a ser escolhida irá depender das características clínico-radiográficas em questão.

A aspiração da lesão deve ser feita em todos os casos, pois lesões semelhantes radiograficamente podem ser tumores odontogênicos ou, ainda, lesões vasculares, e não cistos como se espera, sendo a detecção de líquido no interior da lesão um grande indicativo de cisto¹²⁻¹⁴.

Em seguida, a biópsia incisional deve ser necessariamente realizada para a diferenciação do tipo de cisto, pois outras lesões, como o tumor odontogênico queratocístico e o ameloblastoma unicístico, podem apresentar características clínico-radiográficas semelhantes; entretanto, estes se mostram mais agressivos localmente, necessitando de tratamento mais extenso, com sacrifício de estruturas neurovasculares, osso e dentes adjacentes^{11,12,15}. O prognóstico do CDT é bastante favorável e tem baixo índice de recidiva (3,7%); mesmo assim, o acompanhamento deve ser criterioso¹⁰.

A enucleação do CDT e a extração do dente não irrompido associado são empregadas em cerca de 85% dos casos e é o tratamento de escolha nas lesões pequenas e distantes de estruturas anatômicas, como do nervo alveolar inferior, por exemplo^{11,12}. Nestes pacientes, a indicação se dá pelo dente não irrompido ser considerado sem utilidade à função mastigatória ou estética, ou por falta de espaço clínico para a erupção do mesmo^{10,11,14}.

Nos CDTs oriundos de terceiros molares mandibulares inclusos, quanto maior o tamanho do cisto, maior será o risco de injúria neurosensorial e fragilização do ângulo mandibular, causados pela cirurgia. Portanto, nesses casos, a modalidade terapêutica mais adequada será a manobra de descompressão seguida da técnica de enucleação, após redução do tamanho da lesão¹⁶⁻¹⁸.

O cirurgião pode lançar mão, ainda, de qualquer técnica terapêutica com preservação do dente não irrompido. Faz-se necessário, então, que a posição deste dente associado à lesão seja intraóssea e que haja a manutenção do espaço clínico para a sua posterior erupção. Tratamento prévio com o uso da técnica de marsupialização ou manobra de descompressão, ou, ainda, o uso de dispositivos de tracionamento ortodôntico também podem ser considerados como adjuntos, quando da escolha desta modalidade^{10,11}.

DESCRIÇÃO DO CASO CLÍNICO

Paciente de 32 anos de idade, gênero masculino, caucasiano, compareceu ao ambulatório da Disciplina de Cirurgia e Traumatologia Bucomaxilofacial da Faculdade de Odontologia, para avaliação de exodontia de terceiros molares. Apresentava-se assintomático, sem parestesias, hipoestésias ou outras queixas. Feita a anamnese, constatou-se ausência de comorbidades, alergias ou uso de medicamentos.

Ao exame clínico extraoral, foi observado aspecto de normalidade. Ao exame físico intraoral, notou-se leve abaulamento da cortical óssea em região da linha oblíqua externa direita, adjacente ao dente 47, sem alteração cromática em mucosa oral.

A radiografia panorâmica evidenciou uma imagem radiotransparente unilocular, bem delimitada, homogênea, que circundava a coroa dentária do dente 48 incluso, estendendo-se até a região do dente 47 (Figura 1).

Na Tomografia Computadorizada em cortes coronal, sagital e axial, pode-se observar que a lesão estava em íntimo contato com o canal mandibular e havia abaulamento cortical (Figura 2).

Como hipóteses diagnósticas iniciais, foram levantadas as possibilidades de tumor odontogênico queratocístico, ameloblastoma unicístico, tumor odontogênico adenomatoide e cisto dentífero.

Foi realizada punção aspirativa, com saída de líquido amarelo claro em pouca quantidade, confirmando a natureza cística da lesão. Posteriormente, foram realizadas biópsia incisional e instalação imediata de um dispositivo de descompressão sob anestesia local (Figura 3).

Nos cuidados pós-operatórios, o paciente foi instruído a manter uma rigorosa higienização bucal e irrigação copiosa com soro fisiológico 0,9%, com auxílio de uma seringa, no interior da lesão, na frequência de 3x/dia. No décimo dia de pós-operatório,

o dispositivo soltou-se e optou-se por deixar sem o mesmo, já que as bordas da abertura já estavam epitelizadas (Figura 4).

O material obtido através da abertura da janela óssea da cavidade cística foi enviado para o exame histopatológico, tendo sido observadas ilhas de restos de epitélio odontogênico dispersas na cápsula de tecido conjuntivo fibroso, composta por três camadas de células achatadas não ceratinizadas. Estes achados confirmaram o diagnóstico de cisto dentífero.

O paciente permaneceu em acompanhamento clínico-radiográfico durante seis meses, no qual se notou a diminuição progressiva da lesão, permitindo, neste momento, a exodontia do dente 48 incluso e a enucleação através de curetagem do CDT sob

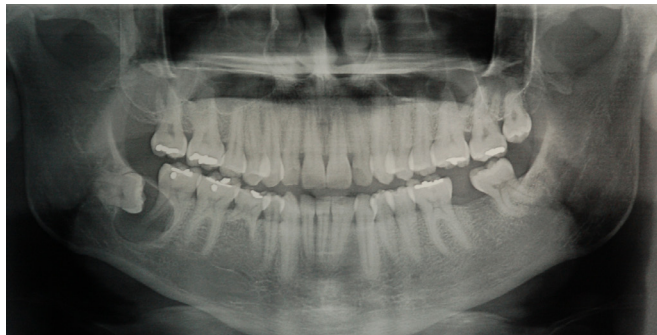


Figura 1. Aspecto radiográfico inicial.

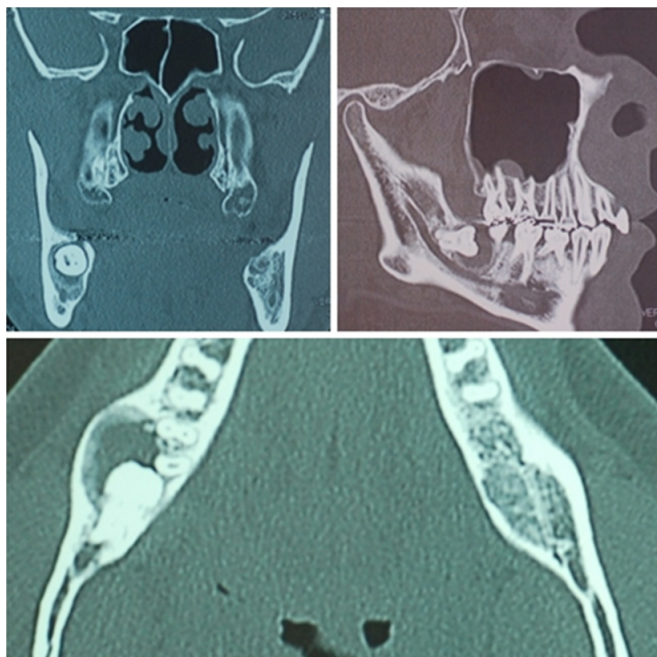


Figura 2. Tomografia computadorizada mostrando os limites da lesão, o íntimo contato com o canal mandibular e o abaulamento da cortical mandibular.

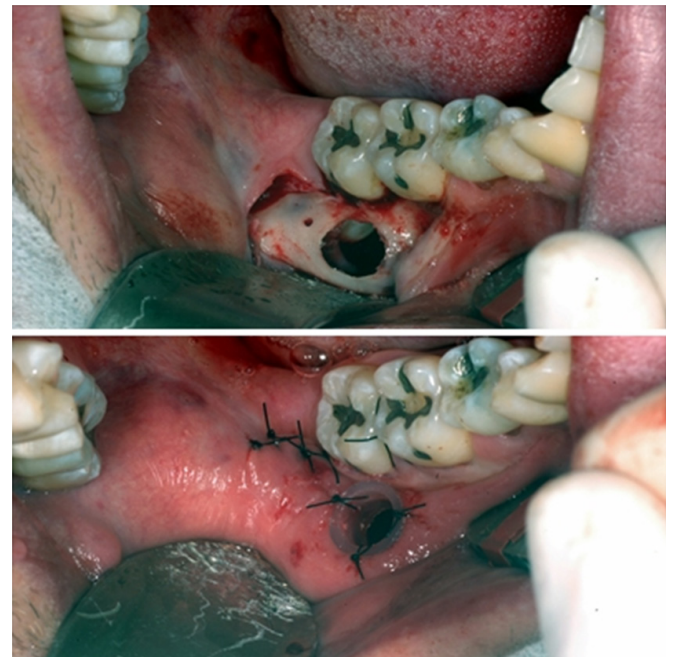

Figura 3. Abertura da lesão e instalação do dispositivo de descompressão.

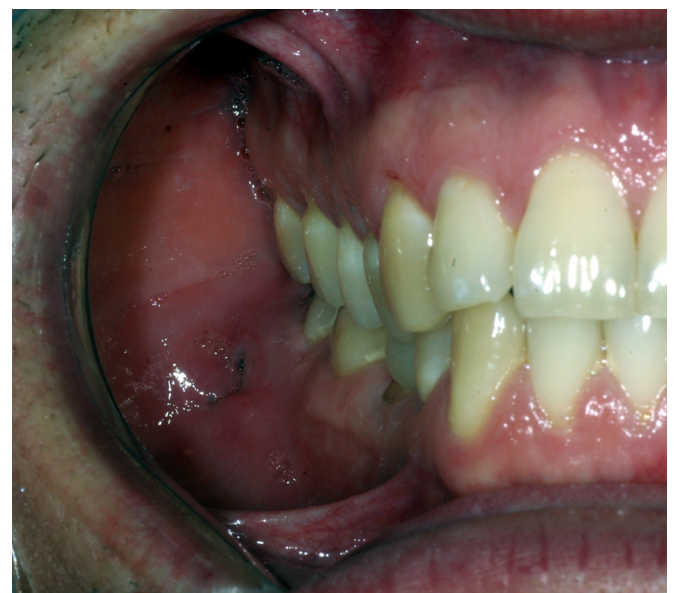

Figura 4. Manutenção da comunicação lesão-cavidade bucal através de um pequeno orifício.

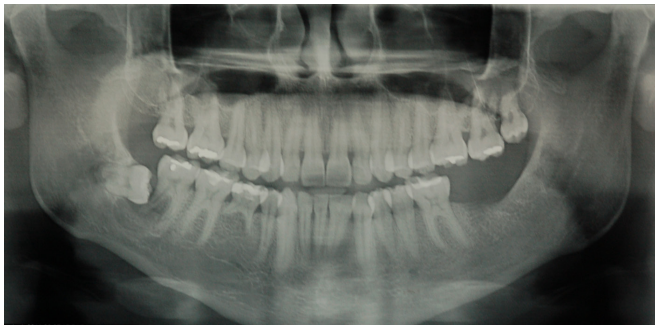


Figura 5. Radiografia de controle pós-operatório de seis meses de descompressão e pré-operatório imediato de enucleação e exodontia do dente 48.

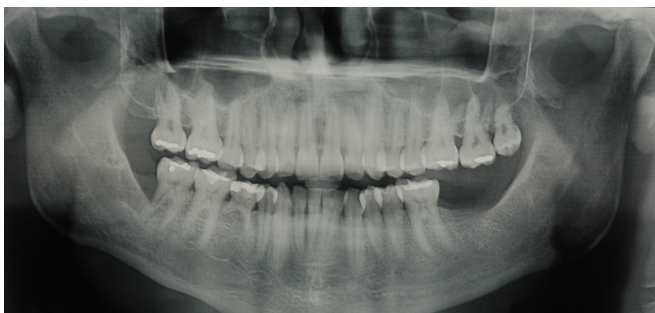


Figura 6. Radiografia de controle pós-operatório de dois anos. Sem sinais de recidiva da lesão.

anestesia local, mantendo a integridade do nervo alveolar inferior (Figura 5).

O paciente encontra-se em pós-operatório de dois anos, sem hipoestésias ou qualquer sinal de recidiva da lesão. O dente 47 encontra-se com vitalidade pulpar e, na radiografia panorâmica, há evidência de neoformação óssea na área previamente ocupada pela lesão (Figura 6).

DISCUSSÃO

Dentre as técnicas de tratamento existentes para o cisto dentígero, o clínico deve avaliar qual é a mais indicada para cada situação, considerando os prós e contras de cada técnica⁷. No presente relato, se o tratamento fosse decidido levando-se em consideração somente o tamanho da lesão, a enucleação teria sido a escolha em razão do tamanho da lesão e da não importância em se manter o dente incluso associado, devido à sua posição horizontal; entretanto, em função da proximidade da lesão com o feixe neurovascular alveolar inferior e com a raiz distal do dente adjacente, optou-se pela manobra de descompressão seguida de enucleação e exodontia. Esta escolha permitiu a cura da lesão com integridade do feixe alveolar inferior e manutenção da vitalidade do dente adjacente.

A enucleação é a terapia de escolha para cistos de dimensões menores e quando não há continuidade com estruturas anatômicas importantes, pois essa modalidade é um tratamento definitivo e sem necessidade de outras intervenções; além disso, oferece a possibilidade de um estudo histológico por completo da lesão^{1,12}.

A técnica de marsupialização e a manobra de descompressão com uso de dispositivo para tal fim devem ser reservadas para os casos de lesões extensas ou que envolvem estruturas anatômicas importantes, pois promovem a diminuição da pressão intracística, com consequente redução do tamanho da lesão^{7,8,10,11,18}.

Levando-se em consideração este objetivo da manobra de descompressão, foi decidido no caso em questão pela manutenção da comunicação lesão-cavidade bucal, que já estava epitelizada, sem a necessidade de recolocação do dispositivo, que se soltou no décimo dia de pós-operatório. Apesar do diminuto orifício remanescente (1 cm), este foi suficiente para a regressão das dimensões da lesão.

As modalidades de tratamento que têm como objetivo a comunicação da lesão com a cavidade bucal e o consequente alívio da pressão interna cística são consideradas técnicas cirúrgicas menos invasivas, pois podem manter o dente impactado em sua cavidade, promover a sua erupção e minimizar o risco de danos a estruturas anatômicas importantes^{7,11}. Especialmente para indivíduos jovens, o tratamento deve ser tão conservador quanto possível, a fim de diminuir os prováveis problemas para o desenvolvimento de estruturas adjacentes⁷. Em lesões grandes, com expansão e adelgaçamento de corticais e envolvimento de estruturas importantes, estas modalidades tornam-se de primeira escolha, independentemente da idade^{7,8}.

Tanto a técnica de marsupialização quanto a manobra de descompressão são modalidades terapêuticas indicadas também no período em que a capacidade de reparação óssea é elevada e o poder eruptivo dos dentes ocorre, sendo essas modalidades, nestes casos, o tratamento definitivo. Para tanto, faz-se necessária a observação do espaço interdental, da angulação e do estágio de formação radicular do dente envolvido, pois estas variáveis podem comprometer o sucesso do procedimento cirúrgico devido ao fato de que, quando não consideradas, podem não contribuir para a erupção dentária espontânea^{10,11}.

Baseando-se nos achados objetivos, pode-se concluir que o CDT é uma lesão comumente encontrada na prática odontológica. Apesar de ser uma patologia pouco agressiva e sem sintomatologia clínica, apresenta potencial para atingir grandes proporções, causando, mais comumente, deslocamentos dentários importantes.

A decisão de tratamento e escolha apropriada da(s) modalidade(s) terapêutica(s) deve ser baseada em critérios objetivos, como idade, tamanho da lesão, envolvimento de estruturas anatômicas importantes e importância clínica do dente associado à lesão.

É essencial a realização de exame histopatológico para o diagnóstico diferencial, descartando os demais tipos de lesões com características clínico-radiográficas semelhantes, além do acompanhamento radiográfico pós-operatório anual.

O prognóstico destas lesões é favorável quando se emprega apropriada terapêutica. No caso em questão, a manobra de descompressão prévia à enucleação se fez necessária devido ao íntimo contato da lesão com o feixe vasculonervoso alveolar inferior. Dessa forma, após seis meses, foi possível a retirada total da lesão, com ausência de distúrbio neurossensorial.

REFERÊNCIAS

1. Neville BW, Damm DD, Allen CM, Bouquot JE. Patologia oral e maxilofacial. 2ª ed. Rio de Janeiro: Guanabara Koogan; 2004.
2. Meningaud JP, Nicoleta O, Poramate PA, Bertrand JC. Odontogenic cysts: a clinical study of 695 cases. *J Oral Sci.* 2006 Jun;48(2):59-62. PMID:16858133. <http://dx.doi.org/10.2334/josnusd.48.59>
3. Jena AK, Duggal R, Roychoudary A, Prakash H. Orthodontic assisted tooth eruption in a dentigerous cyst: a case report. *J Clin Pediatr Dent.* 2004 Fall;29(1):33-5. PMID:15554400.
4. Takagi S, Koyama S. Guided eruption of an impacted second premolar associated with a dentigerous cyst in the maxillary sinus of a 6-year-old child. *J Oral Maxillofac Surg.* 1998 Feb;56(2):237-39. [http://dx.doi.org/10.1016/S0278-2391\(98\)90876-X](http://dx.doi.org/10.1016/S0278-2391(98)90876-X)
5. Boyczuk MP, Berger JR. Identifying a deciduous dentigerous cyst. *J Am Dent Assoc.* 1995 May;126(5):643-44. PMID:7759689.
6. Ko KSC, Dover DG, Jordan RCK. Bilateral dentigerous cysts – report of an unusual case and review of the literature. *J Can Dent Assoc.* 1999 Jan;65(1):49-51. PMID:9973768.
7. Zhang LL, Yang R, Zhang L, Li W, MacDonald JD, Poh CF. Dentigerous cyst: a retrospective clinicopathological analysis of 2082 dentigerous cysts in British Columbia, Canada. *Int J Oral Maxillofac Surg.* 2010 Sep;39(9):878–82. PMID:20605411. <http://dx.doi.org/10.1016/j.ijom.2010.04.048>
8. Goaz PW, Stuart CW. Cysts of the jaws. *Oral radiology, principles and interpretation.* 3rd ed. St Louis: Mosby; 1994.
9. Lustig JP, Schwartz-Arad D, Shapira A. Odontogenic cysts related to pulpotomized deciduous molars – clinical features and treatment outcome. *Oral Surg Oral Med Oral Pathol Oral Radiol Endod.* 1999 Apr;87(4):499-503. [http://dx.doi.org/10.1016/S1079-2104\(99\)70251-9](http://dx.doi.org/10.1016/S1079-2104(99)70251-9)
10. Barroso DS, Hanemann JAC, Araújo OMB, Pereira MC. Cisto dentígero na infância – relato de caso e revisão de literatura. *JBP: J Bras Odontopediatr Odontol Bebê.* 2002 Feb;5(2):364-69.
11. Shivaprakash P, Rizwanulla T, Baweja DK, Noorani HH. Save-a-tooth: Conservative surgical management of dentigerous cyst. *J Indian Soc Pedod Prevent Dent.* 2009 Jan-Mar;27(1):52-7. PMID:19414976. <http://dx.doi.org/10.4103/0970-4388.50820>
12. Murakami A, Kawabata K, Suzuki A, Murakami S, Ooshima T. Eruption of an impacted second premolar after marsupialization of a large dentigerous cyst: case report. *Pediatr Dent.* 1995 Sep-Oct;17(5):372-4.
13. Benn A, Altini M. Dentigerous cysts of inflammatory origin – a clinicopathologic study. *Oral Surg Oral Med Oral Pathol Oral Radiol Endod.* 1996 Feb;81(2):203-9. [http://dx.doi.org/10.1016/S1079-2104\(96\)80416-1](http://dx.doi.org/10.1016/S1079-2104(96)80416-1)
14. Ertas Ü, Yavuz S. Interesting eruption of 4 teeth associated with a large dentigerous cyst in mandible by only marsupialization. *J Oral Maxillofac Surg.* 2003 Jun;61(6):728-30. PMID:12796888. <http://dx.doi.org/10.1053/joms.2003.50145>
15. Tucker M, Myron R, Hupp JR, Ellis E. *Cirurgia oral e maxilofacial contemporânea.* 5ª ed. Rio de Janeiro: Elsevier; 2005.
16. Ziccardi VB, Eggleston TI, Schneider RE. Using fenestration technique to treat a large dentigerous cyst. *J Am Dent Assoc.* 1997 Feb;128(2):201-5. PMID:9037974.
17. Hyomoto M, Kawakami M, Inoue M, Kirota T. Clinical conditions for eruptions of maxillary canines and mandibular premolars associated with dentigerous cysts. *Am J Orthod Dentofacial Orthop.* 2003 Nov;124(5):515-20. PMID:14614418. <http://dx.doi.org/10.1016/j.ajodo.2003.04.001>
18. Monteyecchi M, Checchi V, Bonetti GA. Management of a deeply impacted mandibular third molar and associated large dentigerous cyst to avoid nerve injury and improve periodontal healing: case report. *J Can Dent Assoc.* 2012 Mar;78(2):59-62.

CONFLITOS DE INTERESSE

Os autores declaram não haver conflitos de interesse.

AUTOR PARA CORRESPONDÊNCIA

Eduardo Hochuli Vieira

Departamento de Diagnóstico e Cirurgia, Faculdade de Odontologia, UNESP – Univ Estadual Paulista,

Rua Humaitá, 1680, 2º andar, Centro, 14801-903 Araraquara - SP, Brasil

e-mail: hochuli@foar.unesp.br

Recebido: 30/01/2013

Aprovado: 13/05/2013