

# Estágio de mineralização dos terceiros molares e sua relação com a idade cronológica: uma amostra da população do Centro-Oeste do Brasil

*Third molars stage of mineralization and its relation to chronological age: Midwest Brazil sample*

Alyne de Carvalho GUNDIM<sup>a</sup>, Ana Paula SOUSA<sup>a</sup>, Jéssica Caroline SILVA<sup>a</sup>, Renata DE OLIVEIRA<sup>a</sup>,  
Fernanda Paula YAMAMOTO-SILVA<sup>b</sup>, Brunno Santos de Freitas SILVA<sup>a</sup>

<sup>a</sup> UniEVANGÉLICA – Centro Universitário de Anápolis, Anápolis, GO, Brasil

<sup>b</sup> Faculdade de Odontologia, UFG – Universidade Federal de Goiás, Goiânia, GO, Brasil

## Resumo

**Introdução:** Nos últimos anos, alguns estudos foram conduzidos com o objetivo de avaliar a aplicabilidade da análise de desenvolvimento dos terceiros molares na estimativa da idade humana. No entanto, há escassez de trabalhos em amostras populacionais da região Centro-Oeste do Brasil. **Objetivo:** Avaliar a relação entre estágio de desenvolvimento dos terceiros molares inferiores e a idade cronológica de indivíduos da região Centro-Oeste do Brasil. **Material e método:** Trata-se de um estudo observacional transversal, com uma amostra constituída por 120 prontuários de pacientes entre 5 e 22 anos de idade, dos gêneros masculino e feminino, atendidos entre os anos de 2007 e 2012 na nossa instituição. O estágio de desenvolvimento dos terceiros molares inferiores foi avaliado pelo método descrito por Nolla e relacionado à idade cronológica do indivíduo por meio de regressão linear, sendo considerados significantes valores de tendência linear entre 0 e 1. **Resultado:** Pode-se observar que tanto a amostra composta por pacientes do gênero masculino ( $R^2 = 0,7495$ ) quanto do feminino ( $R^2 = 0,8507$ ) apresentaram correlação linear entre o estágio de desenvolvimento dos terceiros molares inferiores e a idade cronológica. Notou-se, ainda, que os estágios de desenvolvimento coincidiram com idades semelhantes em ambos os gêneros. **Conclusão:** Há relação entre a idade cronológica e o estágio de desenvolvimento dos terceiros molares inferiores na amostra estudada. Estes dados sugerem que este tipo de análise deve ser individualizada, de acordo com as características populacionais da região.

**Descritores:** Radiografia panorâmica; terceiro molar; determinação da idade pelos dentes.

## Abstract

**Introduction:** In recent years some studies have been taken to evaluate the applicability of the third molar development analysis in the estimation of human age. However, just a few studies with the population from Midwest Brazil were performed. **Objective:** The present study aim to analyze the relationship between the lower third molars development stage and the chronological age of individuals in Midwest Brazil region. **Material and method:** This cross-sectional observational study comprised a total of 120 panoramic radiographies of patients aged 5-22 year-old, males and females, attended between 2007 and 2012 at our Institution. The third molars development stage was analyzed based on the method described by Nolla and related with the chronological age of the individual by linear regression. It was considered significant values for linear tendency between 0-1. **Result:** It was observed that both, male patients ( $R^2 = 0.7495$ ) and females ( $R^2 = 0.8507$ ), showed a linear correlation between the third molars development stage and chronological age. It was also noted that the development stages coincided with similar ages in both genders. **Conclusion:** There is a relationship between chronological age and developmental stage of the third molars in the sample studied. These data suggest that this type of analysis should be individualized according to the population characteristics.

**Descriptors:** Panoramic radiography; third molar; age determination by teeth.

## INTRODUÇÃO

Com a evolução de técnicas moleculares, grandes avanços têm sido alcançados na investigação forense. No entanto, esses recursos são dispendiosos e apresentam algumas limitações em relação à estimativa da idade cronológica de remanescentes mortais, restringindo o seu uso para a avaliação de tecidos pós-morte, dependendo do estado de degradação que se encontra a amostra tecidual<sup>1</sup>.

As técnicas radiográficas são extremamente úteis para a análise da maturação de estruturas ósseas com o intuito de se estimar a idade cronológica e auxiliar na identificação<sup>2</sup>. Algumas partes ósseas do corpo são utilizadas nessa análise, como os ossos carpais e as vértebras cervicais<sup>3</sup>. Entretanto, não é sempre que se tem à disposição restos mortais íntegros ou contendo todas as estruturas do esqueleto humano. Por tal motivo, alguns estudos têm voltado sua atenção para a análise do estágio de desenvolvimento dos terceiros molares e sua relação com a idade cronológica de crianças, adolescentes e adultos jovens<sup>4-11</sup>.

Além da identificação de restos mortais, a análise do desenvolvimento dos terceiros molares pode ser útil na identificação de indivíduos vivos, mais precisamente na determinação da probabilidade de um indivíduo já ter atingido uma idade criminalmente imputável, principalmente por este elemento ser o último dente a se formar e erupcionar<sup>4</sup>.

A miscigenação populacional pode influenciar o desenvolvimento dos dentes, podendo influenciar também os métodos que estimam a idade cronológica de indivíduos e que são baseados no estágio de mineralização e desenvolvimento destes órgãos. Se inegavelmente a miscigenação pode trazer características heterogêneas à população de diferentes regiões do mundo, esta pode influenciar significativamente a população brasileira, considerada intensamente miscigenada. Alguns estudos em amostras brasileiras foram realizados nos últimos anos e tiveram por objetivo a avaliação da aplicabilidade da análise de desenvolvimento dos terceiros molares na estimativa da idade. No entanto, poucos trabalhos abordaram amostras populacionais da Região Centro-Oeste do Brasil<sup>12,13</sup>. Dessa forma, este estudo teve por objetivo avaliar a relação entre estágio de desenvolvimento dos terceiros molares inferiores e a idade cronológica de indivíduos da Região Centro-Oeste do Brasil.

## MATERIAL E MÉTODO

Trata-se de um estudo de abordagem observacional transversal, aprovado pelo Comitê de Ética em Pesquisa local, sob o parecer CAAE 06585012.2.0000.5076.

A amostra foi constituída por 120 prontuários de pacientes atendidos entre os anos de 2007 e 2012, na Clínica Escola do Curso de Odontologia do Centro Universitário de Anápolis (UniEVANGÉLICA), sendo o método de amostragem por conveniência. Foram incluídos, neste estudo, apenas os prontuários em que constavam os dados referentes a gênero e idade, e que possuíam o exame radiográfico panorâmico, bem como a autorização por escrito do paciente para utilização de seus

dados. Também, como critérios de inclusão, foram considerados apenas os prontuários de pacientes entre 5 e 22 anos de idade, na época em que foram obtidos os exames radiográficos, tanto do gênero masculino quanto do feminino, e que apresentavam exames radiográficos panorâmicos convencionais. Foram selecionados apenas os exames com requisitos mínimos de qualidade de imagem (densidade média, contraste médio e nitidez acentuada), com boa representação da área anatômica estudada e a presença do germe do terceiro molar. As radiografias foram avaliadas por um observador previamente calibrado e sem acesso às informações referentes à idade e ao gênero do paciente. O estágio de desenvolvimento dos terceiros molares inferiores foi avaliado pelo método descrito por Nolla<sup>14</sup>, que compreende 11 estágios (0-10). Sendo assim, foram considerados os seguintes estágios: 0, ausência da cripta; 1, presença da cripta; 2, início da calcificação da coroa; 3, um terço da coroa formada; 4, dois terços da coroa formada; 5, coroa quase completa; 6, coroa completa; 7, um terço da raiz formada; 8, dois terços da raiz formada; 9, raiz quase formada; 10, ápice totalmente fechado. Nos exames radiográficos que continham ambos terceiros molares inferiores, considerou-se para classificação do desenvolvimento apenas o dente em estágio mais avançado.

A análise das radiografias panorâmicas convencionais foi feita sob o auxílio de uma lupa com aumento máximo de 4× e um negatoscópio de 40 × 40 cm contendo duas lâmpadas fluorescentes de 15 watts cada.

A média etária da amostra e o seu desvio padrão foram calculados, e a relação entre o estágio de desenvolvimento dos terceiros molares e a idade cronológica em indivíduos dos gêneros masculino e feminino foram avaliados por meio de regressão linear com o auxílio do programa computacional *Microsoft Excel* versão 2011 (Microsoft Corporation). Foram considerados significantes valores de tendência linear entre 0 e 1.

## RESULTADO

No total, foram avaliadas 120 radiografias, sendo 60 do gênero feminino e 60 do gênero masculino, com idade variando de 5 a 21 anos. A média de idade e o desvio padrão presentes na amostra estão representados na Tabela 1.

Pôde-se observar que tanto a amostra composta por pacientes do gênero masculino quanto do feminino apresentaram

**Tabela 1.** Idade máxima, idade mínima, média de idade e desvio padrão dos indivíduos por gênero

N*	Feminino	Masculino	Total
	60	60	120
Idade máxima	21	21	42
Idade mínima	5	5	10
Média	11,73	13,58	25,32
DP**	4,58	4,59	9,17

\* N (número amostral); \*\* DP (desvio padrão).

correlação linear entre o estágio de desenvolvimento dos terceiros molares inferiores e a idade cronológica (Figuras 1 e 2).

Os resultados apontaram ainda que o estágio 2 de mineralização (início da calcificação da coroa) foi observado em ambos os gêneros a partir dos oito anos de idade. Todas as radiografias de crianças de 5 e 6 anos de idade não demonstraram presença da cripta do terceiro molar (Estágio 0), independentemente do gênero. Em contrapartida, a formação completa do dente, classificada como estágio 10, foi observada em radiografias de adolescentes a partir de 16 anos de idade, em ambos os gêneros. Notou-se, ainda, que os estágios de desenvolvimento coincidiram com idades semelhantes em ambos os gêneros (Figura 3).

## DISCUSSÃO

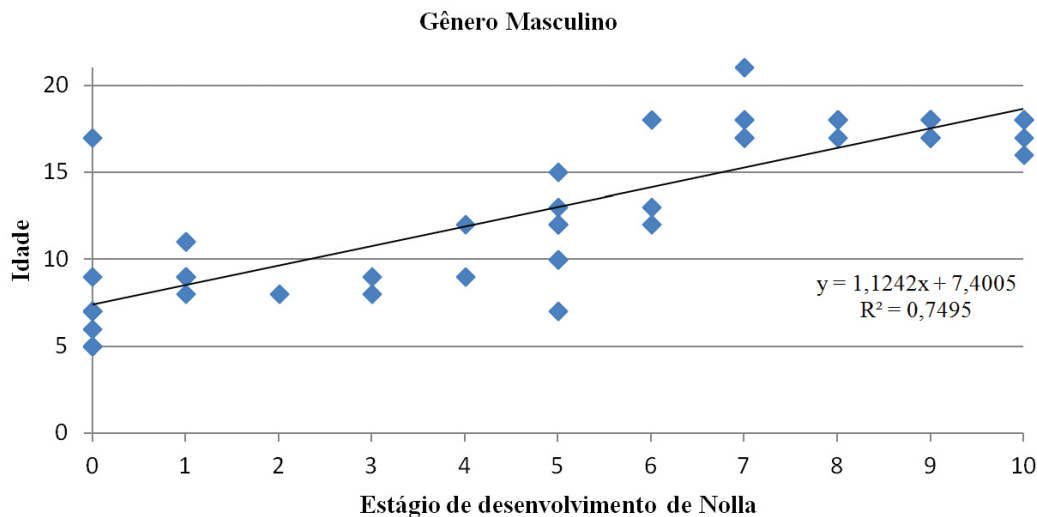
Os exames radiográficos têm sido amplamente utilizados na Ciência Forense com o intuito de identificar indivíduos, como também na estimativa da idade cronológica<sup>2</sup>. A avaliação dos estágios de mineralização de terceiros molares através de

radiografias panorâmicas é considerado um método de baixo custo, fácil execução e passível de reprodução para identificação da idade cronológica<sup>4-10,12,15</sup>.

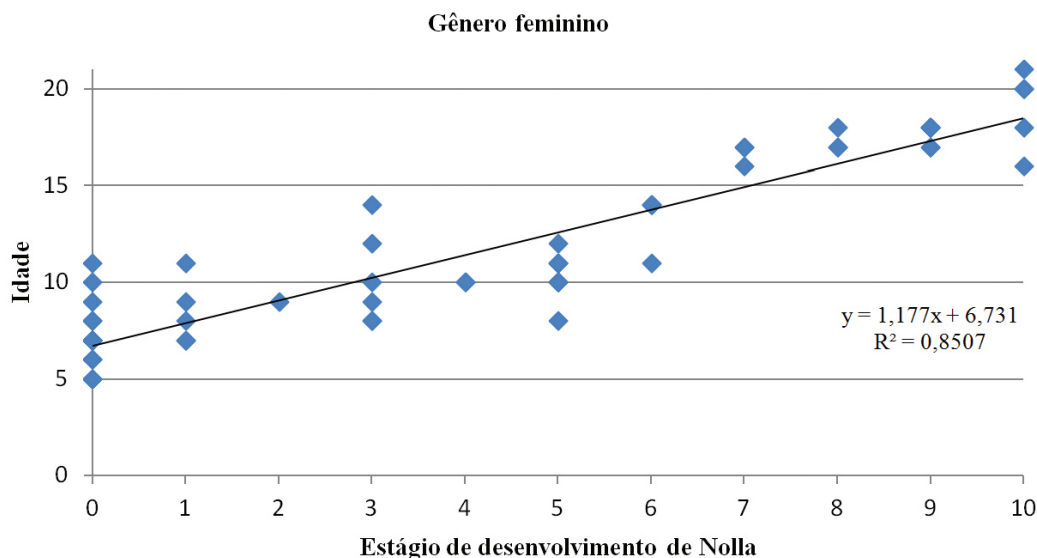
A idade cronológica nem sempre está proporcionalmente relacionada ao grau de desenvolvimento presente no indivíduo, sendo que pessoas com idade semelhante podem manifestar graus diferentes de maturidade<sup>16</sup>.

A diversidade no padrão de desenvolvimento dos dentes dentre as diferentes populações sugere que estudos específicos, em diferentes regiões, podem ser necessários para se avaliar a eficácia desse método de estimativa da idade cronológica<sup>4</sup>.

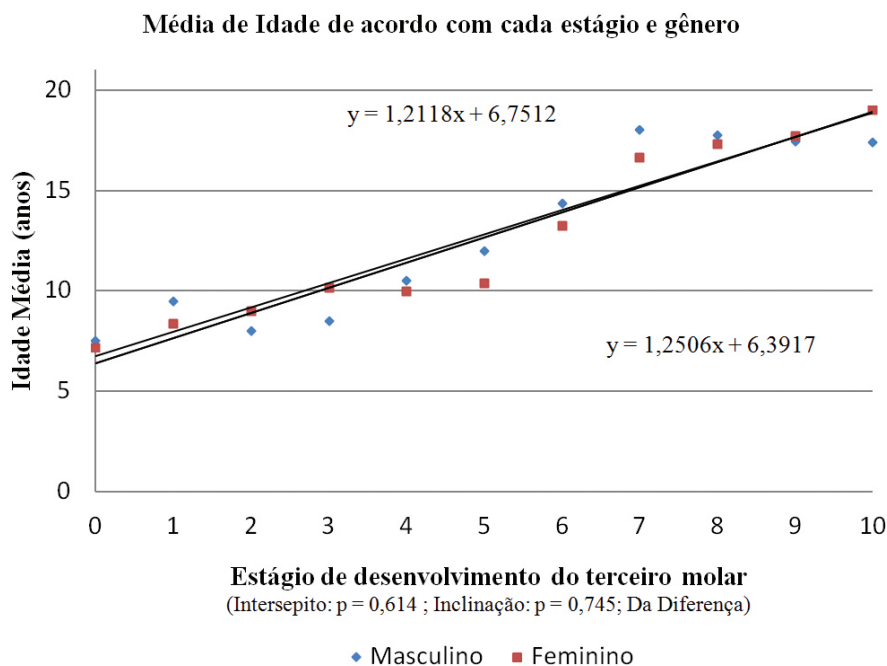
Dessa forma, este estudo objetivou avaliar a relação entre o estágio de desenvolvimento dos terceiros molares inferiores e a idade cronológica de indivíduos do interior do Estado de Goiás, situado na Região Centro-Oeste do Brasil. Para esta avaliação, utilizou-se o sistema de classificação de Nolla<sup>14</sup>, constituído de 11 estágios de desenvolvimento dentário, variando de 0 a 10, sem adição de fases intermediárias.



**Figura 1.** Regressão linear dos estágios de desenvolvimento dos terceiros molares no gênero masculino.



**Figura 2.** Regressão linear dos estágios de desenvolvimento dos terceiros molares no gênero feminino.



**Figura 3.** Regressão linear da média de idade de acordo com cada estágio de desenvolvimento do terceiro molar, em ambos os gêneros.

Muitos estudos têm demonstrado a correlação do estágio de desenvolvimento dentário com a idade cronológica<sup>4-7,9,17-20</sup>, porém a utilização de diferentes classificações dificulta a comparação entre estes. Os estágios propostos por Demirjian et al.<sup>21</sup> são amplamente utilizados por serem considerados práticos e simples, além de apresentarem alto índice de concordância intraobservador e correlação com os estágios de desenvolvimento dos dentes.

Estudos sugerem que a utilização de uma quantidade menor de estágios para a avaliação do desenvolvimento dentário aumenta a reprodutibilidade da classificação<sup>7,17,22</sup>; no entanto, isso diminui a precisão, uma vez que há maior probabilidade de uma determinada idade se correlacionar com um estágio de desenvolvimento específico. Por outro lado, alguns autores acreditam que estágios intermediários na classificação podem prejudicar a reprodutibilidade<sup>17</sup>.

Nesse sentido, no presente estudo, optou-se por utilizar o estágio de desenvolvimento de Nolla<sup>14</sup> (sem fases intermediárias), por acreditar que esta classificação contempla as vantagens de ser constituída por um número adequado de estágios, como demonstrado em outros trabalhos, e apresentar alto índice de concordância inter e intraobservador<sup>19,23</sup>.

Os resultados desta pesquisa demonstraram uma relação entre a idade cronológica e o estágio de desenvolvimento dos terceiros molares inferiores, sendo importante frisar que não houve diferenças na idade inicial e final de desenvolvimento dos terceiros molares, em ambos os gêneros. Vários estudos demonstraram resultados semelhantes no que tange à utilização dos terceiros molares na estimativa da idade cronológica; entretanto, houve diversidade na idade inicial de aparecimento de sinais de calcificação do germe dos terceiros molares nas diferentes populações<sup>4,5,19</sup>.

No presente trabalho, a mineralização inicial da coroa só foi observada em indivíduos a partir dos oito anos de idade. Em um estudo na população turca, a idade de aparecimento de sinais iniciais de calcificação dos terceiros molares foi de sete anos de idade, em média<sup>8</sup>, sendo que Oliveira et al.<sup>4</sup>, ao estudarem uma amostra populacional do interior do Estado de São Paulo, Região Sudeste do Brasil, observaram que a calcificação dos terceiros molares estava presente a partir dos 7,5 anos de idade.

Quanto à avaliação da presença do folículo dentário, nossos resultados mostraram que esse fenômeno ocorreu somente aos sete anos de idade, coincidindo com o trabalho apresentado por Orhan et al.<sup>8</sup>, e o final da mineralização dentária foi observado em indivíduos a partir 16 anos de idade. Já Oliveira et al.<sup>4</sup> apontaram que a calcificação ocorria aos 17 anos de idade, sendo que estes valores parecem variar nas diferentes regiões brasileiras, visto que Nicodemo et al.<sup>24</sup> observaram essa ocorrência em indivíduos entre 18 e 20,5 anos de idade.

## CONCLUSÃO

No presente estudo, pode-se observar uma relação entre a idade cronológica e o estágio de desenvolvimento dos terceiros molares inferiores. Adicionalmente, estes dados sugerem que a avaliação dos terceiros molares por si só não é suficiente para determinar a maioridade penal de uma pessoa, porém este tipo de análise deve ser individualizada de acordo com as características populacionais da região.

## AGRADECIMENTOS

Os autores agradecem ao Prof. Gercino Monteiro Filho pela consultoria estatística deste trabalho, uma reconhecida e valiosa contribuição.

## REFERÊNCIAS

- Gabriel MN, Huffine EF, Ryan JH, Holland MM, Parsons TJ. Improved MtDNA sequence analysis of forensic remains using a “mini-primer set” amplification strategy. *J Forensic Sci.* 2001 March; 46(2): 247-53. PMID:11305426.
- Carvalho SPM, Silva RHA, Lopes-Júnior C, Peres AS. A utilização de imagens na identificação humana em odontologia legal. *Radiol Bras.* 2009 March-April; 42(2): 125-30. <http://dx.doi.org/10.1590/S0100-39842009000200012>.
- Mahajan S. Evaluation of skeletal maturation by comparing the hand wrist radiograph and cervical vertebrae as seen in lateral cephalogram. *Indian J Dent Res.* 2011 March-April; 22(2): 309-16. <http://dx.doi.org/10.4103/0970-9290.84310>. PMID:21891905
- de Oliveira FT, Capelozza AL, Lauris JR, de Bullen IR. Mineralization of mandibular third molars can estimate chronological age—Brazilian indices. *Forensic Sci Int.* 2012 June; 219(1-3): 147-50. <http://dx.doi.org/10.1016/j.forsciint.2011.12.013>. PMID:22257966
- Gunst K, Mesotten K, Carbonez A, Willems G. Third molar root development in relation to chronological age: a large sample sized retrospective study. *Forensic Sci Int.* 2003 September; 136(1-3): 52-7. [http://dx.doi.org/10.1016/S0379-0738\(03\)00263-9](http://dx.doi.org/10.1016/S0379-0738(03)00263-9). PMID:12969620
- De Salvia A, Calzetta C, Orrico M, De Leo D. Third mandibular molar radiological development as an indicator of chronological age in a European population. *Forensic Sci Int.* 2004 December; 146(Suppl): S9-12. <http://dx.doi.org/10.1016/j.forsciint.2004.09.021>. PMID:15639599
- Dhanjal KS, Bhardwaj MK, Liversidge HM. Reproducibility of radiographic stage assessment of third molars. *Forensic Sci Int.* 2006 May; 159(Suppl 1): S74-7. <http://dx.doi.org/10.1016/j.forsciint.2006.02.020>. PMID:16530998
- Orhan K, Ozer L, Orhan AI, Dogan S, Paksoy CS. Radiographic evaluation of third molar development in relation to chronological age among Turkish children and youth. *Forensic Sci Int.* 2007 January; 165(1): 46-51. <http://dx.doi.org/10.1016/j.forsciint.2006.02.046>. PMID:16564659
- Meinl A, Tangl S, Huber C, Maurer B, Watzek G. The chronology of third molar mineralization in the Austrian population—a contribution to forensic age estimation. *Forensic Sci Int.* 2007 July; 169(2-3): 161-7. <http://dx.doi.org/10.1016/j.forsciint.2006.08.014>. PMID:17029860
- Lee SS, Byun YS, Park MJ, Choi JH, Yoon CL, Shin KJ. The chronology of second and third molar development in Koreans and its application to forensic age estimation. *Int J Legal Med.* 2010 November; 124(6): 659-65. <http://dx.doi.org/10.1007/s00414-010-0513-x>. PMID:20830590
- Prieto JL, Barbería E, Ortega R, Magaña C. Evaluation of chronological age based on third molar development in the Spanish population. *Int J Legal Med.* 2005 November; 119(6): 349-54. <http://dx.doi.org/10.1007/s00414-005-0530-3>. PMID:15717200
- Oliveira OF, Fernandes MM, Daruge-Júnior E, Melani RFH, Paranhos LR. Estimativa da idade por meio de radiografias panorâmicas. *RGO — Rev Gaúcha Odontol.* 2010 April-June; 58(2): 203-6.
- Silva RF, Marinho DEA, Botelho TL, Caria PHF, Bérzin F, Daruge-Júnior E. Estimativa da idade por meio de análise radiográfica dos dentes e da articulação do punho: relato de caso pericial. *Arq Odontol.* 2008; 44(2): 93-8.
- Nolla CM. The development of the permanent teeth. *ASDC J Dent Child.* 1960; 27(4): 254-6.
- Karataş OH, Öztürk F, Dedeoğlu N, Çolak C, Altun O. Radiographic evaluation of third-molar development in relation to the chronological age of Turkish children in the southwest Eastern Anatolia region. *Forensic Sci Int.* 2013 October; 232(1-3): 238.e1-5. <http://dx.doi.org/10.1016/j.forsciint.2013.07.023>. PMID:24001572
- Liversidge HM, Lyons F, Hector MP. The accuracy of three methods of age estimation using radiographic measurements of developing teeth. *Forensic Sci Int.* 2003 January; 131(1): 22-9. [http://dx.doi.org/10.1016/S0379-0738\(02\)00373-0](http://dx.doi.org/10.1016/S0379-0738(02)00373-0). PMID:12505467
- Maber M, Liversidge HM, Hector MP. Accuracy of age estimation of radiographic methods using developing teeth. *Forensic Sci Int.* 2006 May; 159(Suppl 1): S68-73. <http://dx.doi.org/10.1016/j.forsciint.2006.02.019>. PMID:16533584
- Arany S, Iino M, Yoshioka N. Radiographic survey of third molar development in relation to chronological age among Japanese juveniles. *J Forensic Sci.* 2004 May; 49(3): 534-8. <http://dx.doi.org/10.1520/JFS2003372>. PMID:15171172
- Bolaños MV, Moussa H, Manrique MC, Bolaños MJ. Radiographic evaluation of third molar development in Spanish children and young people. *Forensic Sci Int.* 2003 May; 133(3): 212-9. [http://dx.doi.org/10.1016/S0379-0738\(03\)00037-9](http://dx.doi.org/10.1016/S0379-0738(03)00037-9). PMID:12787654
- Engström C, Engström H, Sagne S. Lower third molar development in relation to skeletal maturity and chronological age. *Angle Orthod.* 1983 April; 53(2): 97-106. PMID:6576657.
- Demirjian A, Goldstein H, Tanner JM. A new system of dental age assessment. *Hum Biol.* 1973 May; 45(2): 211-27. PMID:4714564.
- Zeng DL, Wu ZL, Cui MY. Chronological age estimation of third molar mineralization of Han in southern China. *Int J Legal Med.* 2010 March; 124(2): 119-23. <http://dx.doi.org/10.1007/s00414-009-0379-y>. PMID:19908057
- Golovcencu L, Anistoroaei D. [Considerations regarding a prediction method for third mandibular molar eruption]. *Rev Med Chir Soc Med Nat Iasi.* 2007 October-December; 111(4): 1052-5. PMID:18389804.
- Nicodemo RA, Moraes LC, Médici-Filho E. Tabela cronológica da mineralização dos dentes permanentes entre brasileiros. *Rev Fac Odontol São José dos Campos.* 1974; 3(1): 55-6.

## CONFLITOS DE INTERESSE

Os autores declaram não haver conflitos de interesse.

## \*AUTOR PARA CORRESPONDÊNCIA

Brunno Santos de Freitas Silva, Curso de Odontologia, UniEVANGÉLICA – Centro Universitário de Anápolis, Avenida Universitária, km 3,5, Cidade Universitária, 75083-515, Anápolis, GO, Brasil. e-mail: brunno.santosfreitas@gmail.com

Recebido: Fevereiro 19, 2014

Aprovado: Maio 6, 2014