

# Complicações após expansão de maxila cirurgicamente assistida

## *Complications following surgically assisted maxillary expansion*

Gustavo Cavalcanti ALBUQUERQUE<sup>a</sup>, Andréa Guedes Barreto GONÇALES<sup>b</sup>,  
Victor TIEGHI NETO<sup>b</sup>, Alexandre Simões NOGUEIRA<sup>c</sup>, Diogo Souza Ferreira Rubim de ASSIS<sup>d</sup>,  
Eduardo Sanches GONÇALES<sup>e</sup>

<sup>a</sup>Disciplina de Cirurgia e Traumatologia Bucocomaxilofaciais, UEA – Universidade do Estado do Amazonas, 69050-010 Manaus - AM, Brasil

<sup>b</sup>Mestrando em Ciências Odontológicas Aplicadas, Área de Estomatologia, Faculdade de Odontologia de Bauru, USP – Universidade de São Paulo, 17012-901 Bauru - SP, Brasil

<sup>c</sup>Curso de Odontologia, UFC – Universidade Federal do Ceará, 62011-000 Sobral - CE, Brasil

<sup>d</sup>Departamento de Anatomia, UEMA – Universidade Estadual do Maranhão, 65085-508 São Luiz - MA, Brasil

<sup>e</sup>Departamento de Estomatologia, Faculdade de Odontologia de Bauru, USP – Universidade de São Paulo, 17012-901 Bauru - SP, Brasil

### Resumo

**Introdução:** O tratamento da deficiência transversal de maxila, em adultos, exige a expansão de maxila cirurgicamente assistida. Diversas técnicas cirúrgicas são conhecidas para a realização desse procedimento, porém estas relacionam-se com complicações. **Objetivo:** Avaliar a incidência de complicações associadas ao procedimento de expansão de maxila cirurgicamente assistida. **Material e método:** Trinta e três indivíduos com deficiência transversal de maxila foram submetidos ao procedimento de expansão pela técnica da osteotomia Le Fort I subtotal com degrau no pilar zigomático-maxilar, disjunção ptérgico-maxilar e osteotomia da sutura intermaxilar. Durante os períodos trans e pós-operatório, as complicações relacionadas ao procedimento e as distâncias interdentais foram registradas. **Resultado:** Doze homens e 21 mulheres, com idade média de 24,64 anos, submeteram-se ao procedimento. As mensurações das distâncias interdentais evidenciaram aumento das mesmas entre os períodos pré-operatório e pós-operatório de 2 meses. As complicações prevalentes foram sinusite (6%) e deslocamento associado à inclinação dental (6%). **Conclusão:** A expansão de maxila cirurgicamente assistida é um procedimento eficaz e de baixa morbidade para o tratamento da deficiência transversal de maxila em indivíduos adultos.

**Descritores:** Expansão palatina; osteotomia; complicações pós-operatórias.

### Abstract

**Introduction:** The treatment of adult transverse maxillary deficiency is the surgically assisted maxillary expansion. Several surgical techniques have been described for this and complications have been related to these procedures. **Objective:** the aim of this study was evaluate the incidence of complications associated with surgically assisted maxillary expansion. **Material and method:** 33 individuals undergone surgically assisted maxillary expansion by subtotal Le Fort I osteotomy with a step in the zygomatic-maxillary buttress and associated to pterigomaxillary disjunction and osteotomy of intermaxillary suture. Operative complications, post-operative complications and the distance between the upper teeth were recorded. **Result:** 12 men and 21 women with an average age of 24.64 years undergone the procedure. The interdental distances increased from preoperative to 2 months post-operative time. The prevalent complications were sinusitis (6%) and teeth displacement and inclination (6%). **Conclusion:** Surgically assisted maxillary expansion is an effective and low morbidity procedure to treat transverse maxillary deficiency in adults.

**Descriptors:** Palatal expansion; osteotomy; postoperative complication.

## INTRODUÇÃO

A deficiência transversal de maxila caracteriza-se por maxila atrésica, palato ogival e apinhamento e rotação dental, além de mordida cruzada posterior uni ou bilateral<sup>1</sup>; sua etiologia é

multifatorial, incluindo fatores de desenvolvimento, congênitos, traumáticos e iatrogênicos<sup>2</sup>, podendo estes ser tanto genéticos quanto ambientais<sup>3</sup>. Phillips et al.<sup>4</sup> (1992) informaram que sua

prevalência estava entre 10 e 15% da população adolescente e 30% da população adulta.

Segundo Betts et al.<sup>2</sup> (1995), o tratamento da deficiência transversal de maxila varia de acordo com o grau de atresia, a idade do paciente e a associação da deficiência transversal com outras deficiências. Tem como objetivo aumentar transversalmente as maxilas, por meio de procedimentos ortodônticos, ortopédicos e/ou cirúrgicos. No adulto, a maturidade esquelética exige um procedimento ortodôntico/cirúrgico, conhecido como expansão de maxila cirurgicamente assistida (EMCA), em que a etapa cirúrgica visa a anular a resistência à expansão<sup>1</sup>. Técnicas cirúrgicas e variações das mesmas têm sido descritas<sup>5-9</sup> para a realização da EMCA; dentre as técnicas, aquelas consideradas mais invasivas<sup>2,10</sup> tornaram-se essenciais no tratamento de pacientes com idade mais avançada<sup>11</sup>.

Infecção sinusal, deslocamento dentário, epistaxe<sup>6</sup>, defeito ósseo, perda da vitalidade, mobilidade e perda dentárias, recessão gengival<sup>12</sup>, fraturas ósseas<sup>13</sup>, alterações oftalmológicas<sup>14</sup>, rotação e deslocamento dental<sup>15</sup>, parestesia<sup>16</sup>, reabsorção dentária externa<sup>17</sup> e expansão assimétrica ou inadequada<sup>18</sup>, além de dor pós-operatória e desconforto durante ativação do aparelho\*, têm sido associados aos procedimentos de EMCA. O objetivo deste estudo foi avaliar a incidência de complicações associadas ao procedimento de EMCA, quando se utilizou a osteotomia Le Fort I subtotal com degrau no pilar zigomático-maxilar, disjunção ptérido-maxilar e osteotomia da sutura intermaxilar.

## MATERIAL E MÉTODO

O presente estudo foi aprovado pelo Comitê de Ética em Pesquisa da Faculdade de Odontologia de Bauru de Universidade de São Paulo (Processo nº. 169/2009). Foram incluídos neste estudo indivíduos com diagnóstico de deficiência transversal de maxila, que utilizavam aparelho disjuntor palatino dentossuportado (Hyrax) ou dentomucossuportado (Hass), sem alterações sistêmicas que pudessem interferir na condução do caso ou em seu prognóstico, submetidos a procedimento de EMCA sob anestesia geral endovenosa total e operados entre julho de 2009 e janeiro de 2011. Utilizou-se a técnica cirúrgica sugerida por Betts et al.<sup>2</sup> (1995), modificada pela ausência da osteotomia no septo nasal, além de sutura de base alar e sutura V-Y.

Em todos os procedimentos, tanto para o procedimento cirúrgico propriamente dito quanto para os controles pós-operatórios e ritmo de ativação, seguiu-se o protocolo sugerido por Gonçalves et al.<sup>19</sup> (2007), Assis et al.<sup>20</sup> (2010) e Assis et al.<sup>21</sup> (2011). As ocorrências de dor, edema excessivo, hematoma, infecção, parestesia, falha na expansão, falha no aparelho expensor, deslocamento, inclinação, mobilidade e perda dentárias, além de fratura indesejável, necrose pulpar, recessão gengival, desvio de septo, reabsorção dentária e remodelação apical foram consideradas como complicações.

Assim, consideraram-se como complicação transoperatória aquelas que ocorreram durante o ato cirúrgico – tendo

se registradas durante o ato operatório –, enquanto que se consideraram complicação pós-operatória aquelas que ocorreram após o final do ato cirúrgico. A ocorrência de complicações pós-operatórias foi verificada por meio de exames clínico e complementares de imagem, quando necessários, e foram registradas nos controles clínicos semanais (durante os primeiros 2 meses pós-operatórios) e mensais (realizados a partir de 2 meses pós-operatórios até a remoção do aparelho expensor palatino, no sexto mês de controle pós-operatório). Após registro, os dados foram tabulados e analisados quanto à incidência e à prevalência das complicações que ocorreram.

Com o objetivo de verificar o montante de expansão obtida, mensuraram-se, em todos os indivíduos, no pré-operatório imediato, por meio do compasso de pontas secas, as distâncias interdentais dos caninos, primeiros pré-molares, segundos pré-molares, primeiros molares e segundos molares superiores. As mensurações foram padronizadas a partir da eleição de pontos de referência dentais, sendo estes: pontas de cúspide dos caninos, cúspides vestibulares dos primeiros e segundos pré-molares e cúspides mesiovestibulares dos primeiros e segundos molares. Essas distâncias foram definidas como distâncias interdentais pré-operatórias (DIPr) e pós-operatórias de 2 (DIPo2) e 6 (DIPo6) meses. As médias e o desvio padrão para cada distância foram determinados nos distintos períodos pré e pós-operatórios, e esses valores foram submetidos à análise estatística pelo teste T-Student.

## RESULTADO

Trinta e três indivíduos de ambos os gêneros (12 homens e 21 mulheres), com idade média de 24,64 anos e com deficiência transversal de maxila foram submetidos ao procedimento de EMCA, conforme protocolo apresentado no item material e métodos.

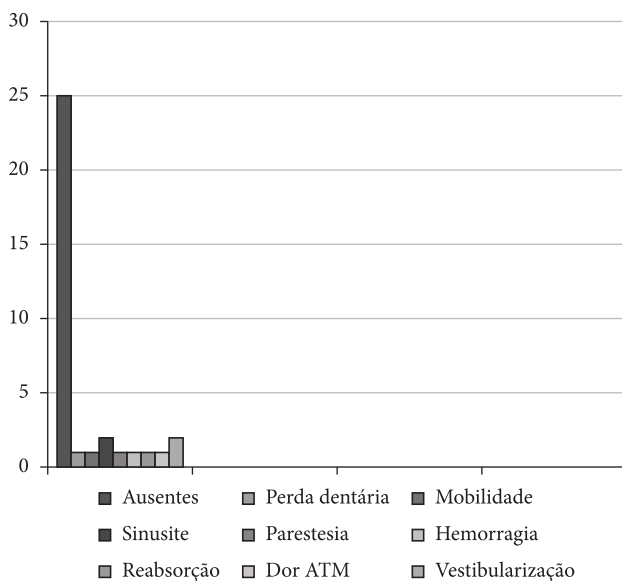
As mensurações das distâncias interdentais nos três períodos evidenciaram aumento das mesmas entre os períodos pré (DIPr) e pós-operatório de 2 meses (DIPo2), e manutenção desse aumento entre os períodos pós-operatório de 2 (DIPo2) e 6 meses (DIPo6), apesar de discreta redução da distância intercaninos e estabilidade da distância entre os primeiros pré-molares. Ocorreu ainda aumento das distâncias entre os segundos pré-molares, primeiros molares e segundos molares. A Tabela 1 apresenta os valores, em milímetros, das médias e do desvio padrão da distância interdental mensurados nos indivíduos envolvidos neste estudo, bem como as diferenças entre a distância interdental pré-operatória (DIPr) e a distância interdental pós-operatória aos 2 (DIPo2) e 6 meses (DIPo6). Com exceção da DIPo6 – DIPo2 dos primeiros pré-molares e dos primeiros molares, todas as demais distâncias interdentais e suas diferenças mostraram-se estatisticamente significantes ( $P < 0,05$ ).

Considerando-se a incidência de complicações em relação ao número de indivíduos que as apresentaram, observou-se que 24,24% dos indivíduos (oito indivíduos) apresentaram algum tipo de complicação; em relação à incidência das complicações, estas incidiram em 30%, sendo que ocorreram: mobilidade

\* Sant'Ana LFM. Expansão rápida de maxila assistida cirurgicamente sob anestesia local em adultos. Avaliação clínica e radiográfica de duas técnicas cirúrgicas [tese doutorado]. Bauru: Faculdade de Odontologia da USP; 2006.

**Tabela 1.** Médias (mm) e o desvio-padrão (d.p) (mm) da distância interdental dos caninos superiores (C), primeiros pré-molares superiores (10PM), segundos pré-molares superiores (20PM), primeiros molares superiores (10M), segundos molares superiores (20M), diferenças (mm) entre a distância interdental pré-operatória (DIPr) e distância interdental pós-operatória aos 2 meses (DIPo2), diferenças (mm) entre a distância interdental pré-operatória (DIPr) e distância interdental pós-operatória aos 6 meses (DIPo6) e diferenças (mm) entre a distância interdental pós-operatória aos 6 meses (DIPo6) e distância interdental pós-operatória aos 2 meses (DIPo2)

	DIPr Média (d.p)	DIPo2 Média (d.p)	DIPo6 Média (d.p)	DIPo2 – DIPr	DIPo6 – DIPr	DIPo6 – DIPo2
C	29,55 (4,56)	37,26 (4,81)	35,74 (4,02)	7,71	6,19	-1,52
1º PM	33,68 (4,61)	43,61 (5,54)	43,58 (3,74)	9,93	9,9	-0,03
2º PM	39,44(4,96)	48,77 (5,85)	50,71 (3,81)	9,33	11,27	1,94
1º M	45,08 (3,77)	54,76 (4,85)	55,21 (4,10)	9,68	10,13	0,45
2º M	51,22(3,38)	59,11 (4,72)	60,56 (3,99)	7,89	9,34	1,45



**Figura 1.** Tipos de complicações trans e pós-operatórias que ocorreram nos 33 indivíduos submetidos a EMCA.

tipo II dos dentes 11 e 21 (3%); perda dos dentes 11 e 21 (3%); sinusite (6%); parestesia unilateral da região infraorbitária (3%); hemorragia transoperatória (3%); reabsorção externa dos dentes 11 e 21 (3%); dor na região da articulação temporomandibular (3%), e deslocamento e inclinação dentária vestibular (3%). Essa diferença entre as incidências descritas acima decorre do fato de que dois indivíduos apresentaram duas complicações cada um. Mobilidade tipo II e uma das sinusites foram observadas em um mesmo indivíduo, enquanto outro apresentou hemorragia transoperatória e sinusite. As complicações prevalentes foram sinusite (6%) e deslocamento associado à inclinação dental vestibular (6%). A Figura 1 apresenta as complicações trans e pós-operatórias descritas acima.

## DISCUSSÃO

De acordo com Betts et al.<sup>2</sup> (1995), o tratamento da deficiência transversal de maxila no adulto exige a EMCA, pois a tentativa de expansão de maxila não cirurgicamente assistida (ortopédica), segundo Starnbach et al.<sup>22</sup> (1966) e Bell, Epker<sup>5</sup> (1976), pode resultar, dentre outras complicações, em movimento

exclusivamente dental no sentido do movimento expansivo, gerando rotação e inclinação dentais, mobilidade e reabsorção externa, além de reabsorção óssea e recessão gengival.

O estudo de Capelloza Filho et al.<sup>23</sup> (1996) confirmou as antigas impressões de Starnbach et al.<sup>22</sup> (1966) e Bell, Epker<sup>5</sup> (1976), uma vez que observaram diastemas entre os incisivos centrais superiores menores do que o montante de abertura do parafuso após expansão de maxila ortopédica em adultos, indicando uma moderada expansão da base apical da maxila, significante movimento do osso alveolar, movimentação dentária para vestibular e a necessidade de osteotomias para “liberar” as suturas faciais, reduzindo a resistência à expansão, como sugerido por Betts et al.<sup>2</sup> (1995). As alterações nas distâncias interdentais observadas neste estudo (DIPo2 – DIPr, DIPo6 – DIPr e DIPo6 – DIPo2) confirmam a expansão de maxila, apesar de representarem a associação entre movimento ósseo basal e dental vestibular, resultado da associação entre o padrão de dissipação\*\* e as características<sup>24</sup> das forças envolvidas na EMCA.

Para a realização da EMCA, preconizam-se várias técnicas cirúrgicas<sup>2,5-11</sup>, sendo que as mais invasivas preveniriam a inclinação e/ou a movimentação dental, pois aumentariam a liberação das suturas consolidadas da face e reduziriam os eventuais efeitos indesejáveis da dissipação\*\* e características<sup>24</sup> de forças. Gonçalves\*\* (2011) observou que osteotomia Le Fort I subtotal, quando realizada com degrau no pilar zigomático-maxilar, produziu maior dissipação de tensões dentais, em razão do contato ósseo no degrau, o que justifica a prevalência das vestibularizações dentárias (6%) observadas neste estudo.

De maneira geral, técnicas cirúrgicas consideradas mais invasivas vislumbram a execução de osteotomias em número e amplitude maiores. Chuah, Mehra<sup>16</sup> (2005) relataram caso de parestesia do nervo lingual, enquanto Lanigan, Mintz<sup>14</sup> (2002) relataram paralisia do nervo oculomotor relacionada à EMCA realizada por meio de técnica com osteotomia da sutura pterigomaxilar. No presente estudo, observou-se parestesia da área inervada pelo infraorbitário, provavelmente decorrente de danos diretos a este durante o processo de exposição total da

\*\* Gonçalves, ES. Análise de elementos finitos da distribuição das tensões geradas em dentes em maxila submetida à expansão cirurgicamente assistida [tese livre docência]. Bauru: Faculdade de Odontologia da USP; 2011.

parede anterior da maxila e de afastamento dos tecidos moles para a realização da osteotomia.

O índice de complicações observado neste estudo pode ser considerado aceitável, uma vez que, utilizando técnica mais conservadora, Glassman et al.<sup>6</sup> (1984) obtiveram 25% de complicações (infecção sinusal, deslocamento dentário, epistaxe e colapso posterior unilateral). No presente estudo, ao analisarem-se os resultados pela mesma óptica (ou seja, o índice de complicações baseado no número de indivíduos que as apresentaram), observaram-se 24,24% de complicações, o que parece satisfatório, especialmente se for considerada a utilização de técnica mais invasiva. Por outro lado, a análise dos números deste estudo, considerando a incidência de complicações por tipo (30%), ratifica a impressão de que as osteotomias mais invasivas suscitam índice maior de complicações.

Williams et al.<sup>18</sup> (2012) observaram que 34,16% dos indivíduos desenvolveram pelo menos uma complicação. Esse dado corrobora a impressão descrita no parágrafo anterior, pois, com osteotomia mais “agressiva”, parece lícito acreditar em índice maior de complicações. Apesar de os índices de complicações apresentados neste estudo terem sido menores do que os de Glassman et al.<sup>6</sup> (1984) e Williams et al.<sup>18</sup> (2012), permanecem indesejáveis e chamam a atenção para a necessidade de mais estudos relacionados a essas osteotomias, bem como o aprimoramento das técnicas.

Concorda-se com Cureton, Cuenin<sup>12</sup> (1999) em relação à possibilidade de ocorrência de defeito ósseo, perda da vitalidade, mobilidade dental, perda dentária e recessão gengival nos indivíduos submetidos à EMCA, uma vez que se observou, neste estudo, a ocorrência de mobilidade acentuada dos dentes 11 e 21 (um caso) e perda dos dentes 11 e 21, em outro caso. Salienta-se que, durante o processo de EMCA, os dentes 11 e 21 frequentemente apresentam aumento de mobilidade e que esta se resolve à medida que a porção alveolar da sutura intermaxilar consolida-se. Esse processo, mesmo nos dentes que não experimentam aumento de mobilidade, acaba por gerar aumento na profundidade de sulco gengival na porção mesial dos dentes 11 e 21<sup>21</sup>.

As perdas dentárias ocorridas neste estudo e consideradas como complicações, verdadeiramente já eram esperadas, uma vez que se tratava de indivíduo com grande atresia maxilar e com dentes 11 e 21 apresentando perda óssea, recessão gengival e mobilidade. Apesar disso, acredita-se que a maneira da realização da osteotomia interdental<sup>18</sup> e o ritmo de ativação do aparelho

expansor<sup>18-21</sup> contribuam decisivamente para a incidência desse tipo de complicação. Obteve-se, neste estudo, um caso com mobilidade excessiva dos dentes 11 e 21, que não evoluiu para perda dos mesmos, provavelmente em virtude do posicionamento da osteotomia interdental, do modo de fazê-la, do ritmo de ativação<sup>19-21</sup> e dos cuidados instituídos (parada na ativação do aparelho e higiene criteriosa associada ao uso de digluconato de clorexidina a 0,02% durante 14 dias).

Dentre as complicações relatadas na literatura<sup>6,12-18</sup>, a sinusite foi uma das prevalentes neste estudo (6%). Acredita-se que um desses casos decorreu de longa viagem de motocicleta realizada pelo indivíduo submetido à expansão no décimo dia pós-operatório, enquanto que o outro caso, provavelmente, resultou de obliteração do seio maxilar com coágulo, o que gerou um meio favorável à infecção sinusal pós-operatória. Ambos foram tratados por sinusectomia maxilar com contra-abertura nasal e antibióticos.

Neste estudo, não se observou dor pós-operatória ou desconforto durante ativação do aparelho<sup>\*\*\*</sup>, porém um indivíduo, cujo caso foi estudado, apresentou sintomatologia dolorosa intensa relacionada às articulações temporomandibulares e aos músculos da mastigação. Acredita-se que isso decorra dos inúmeros contatos prematuros que surgem durante o movimento expansivo da maxila e que, durante a finalização ortodôntica, com a redução desses contatos prematuros, a sintomatologia desapareça. Assim, no caso em questão, controlaram-se os sintomas com analgésicos e relaxantes musculares, além de compressas mornas e dieta pastosa.

Apesar da ocorrência de uma hemorragia transoperatória em nossa amostra – controlada por meio de compressão e esmagamento do vaso, pois se tratava de vaso intraósseo (possivelmente artéria alveolar superior anterior) –, esta e, em especial, as hemorragias que ameaçam a vida dos indivíduos submetidos à EMCA, não são de ocorrência comum<sup>25</sup>.

## CONCLUSÃO

Concluiu-se que a EMCA é um procedimento eficaz e de baixa morbidade para o tratamento da deficiência transversal de maxila em indivíduos esqueleticamente maduros e que a incidência de complicações preocupa e ratifica a necessidade de mais estudos a respeito do tema.

## REFERÊNCIAS

1. Gonçalves ES, Polido WD. Tratamento ortodôntico-cirúrgico de deficiência transversal de maxila: conceitos para o cirurgião bucomaxilofacial e relato de caso. Rev Inst Ciências Saúde. 1998; 16(1): 55-9.
2. Betts NJ, Vanarsdall RL, Barber HD, Higgins-Barber K, Fonseca RJ. Diagnosis and treatment of transverse maxillary deficiency. Int J Adult Orthod Orthognath Surg. 1995; 10(2): 75-96. PMID:9082002.
3. Bishara SE, Staley RN. Maxillary expansion: clinical implications. Am J Orthod Dentofac Orthop. 1987; 91: 3-14. [http://dx.doi.org/10.1016/0889-5406\(87\)90202-2](http://dx.doi.org/10.1016/0889-5406(87)90202-2)

\*\*\* Sant'Ana LFM. Expansão rápida de maxila assistida cirurgicamente sob anestesia local em adultos. Avaliação clínica e radiográfica de duas técnicas cirúrgicas [tese doutorado]. Bauru: Faculdade de Odontologia da USP; 2006.



4. Phillips C, Medland WH, Fields HW, Proffit WR, White RP. Stability of surgical maxillary expansion. *Int J Adult Orthognath Surg.*1992; 7:139-46.
5. Bell WH, Epker BN. Surgical-orthodontic expansion of the maxilla. *Am J Orthod.* 1976; 70: 517-28. [http://dx.doi.org/10.1016/0002-9416\(76\)90276-1](http://dx.doi.org/10.1016/0002-9416(76)90276-1)
6. Glassman AS, Nahigian SJ, Medway J, Aronowitz HI. Conservative surgical orthodontic adult rapid palatal expansion: sixteen cases. *Am J Orthod.* 1984; 86:207-13. [http://dx.doi.org/10.1016/0002-9416\(84\)90372-5](http://dx.doi.org/10.1016/0002-9416(84)90372-5)
7. Schwarz GM, Trash, WJ, Byrd DL, Jacobs, JD. Tomographic assesment of nasal septal changes following surgical-orthodontic rapid maxillary expansion. *Am J Orthod.* 1985;87:39-45. [http://dx.doi.org/10.1016/0002-9416\(85\)90172-1](http://dx.doi.org/10.1016/0002-9416(85)90172-1)
8. Bays RA, Greco JM. Surgically assisted rapid palatal expansion: an outpatient technique with long - term stability. *J Oral Maxillofac Surg.* 1992; 50:110-13. [http://dx.doi.org/10.1016/0278-2391\(92\)90352-Z](http://dx.doi.org/10.1016/0278-2391(92)90352-Z)
9. Basdra EK, Zoller JE, Komposh G. Surgically assisted rapid palatal expansion. *J Clin Prosthodont.* 1995; 29:762-6.
10. Woods M, Wisenfeld D, Probert T. Surgically-assisted maxillary expansion. *Aust Dent J.* 1997; 42: 38-42. PMID:9078645. <http://dx.doi.org/10.1111/j.1834-7819.1997.tb00094.x>
11. Antilla A, Finne K, Keski-Nisula K, Somppi M, Panula K, Peltomaki T. Feseability and long-term stability of surgically assisted rapid maxillary expansion with lateral osteotomy. *Eur J Orthod.*2004; 26:391-5. <http://dx.doi.org/10.1093/ejo/26.4.391>
12. Cureton SL, Cuenin M. Surgically assisted rapid palatal expansion: orthodontic preparation for clinical sucess. *Am J Orthod Dentofacial Orthop.* 1999;116:46-59. [http://dx.doi.org/10.1016/S0889-5406\(99\)70302-1](http://dx.doi.org/10.1016/S0889-5406(99)70302-1)
13. Schimming R, Feller KU, Herzmann K, Eckelt U. Surgical and orthodontic rapid palatal expansion in adults using Glassman's technique: retrospective study. *Br J Oral Maxillofac Surg.*2000;38:66-9. PMID:10783452. <http://dx.doi.org/10.1054/bjom.1999.0274>
14. Lanigan DT, Mintz SM. Complications of surgically assisted rapid palatal expansion: review of the literature and report of a case. *J Oral Maxillofac Surg.* 2002;60:104-10. <http://dx.doi.org/10.1053/joms.2002.29087>
15. Chung CH, Goldman AM. Dental tipping and rotation immediately after surgically assisted rapid palatal expansion. *Eur J Orthod.* 2004; 25:353-8. <http://dx.doi.org/10.1093/ejo/25.4.353>
16. Chuah C, Mehra P. Bilateral lingual anesthesia following surgically assisted rapid palatal expansion: report of a case. *J Oral Maxillofac Surg.* 2005;63:416-8. PMID:15742300. <http://dx.doi.org/10.1016/j.joms.2004.03.021>
17. Verlinden CR, Gooris PG, Becking AG. Complications in transpalatal distraction osteogenesis: a retrospective clinical study. *J Oral Maxillofac Surg.* 2011;69:899-905. PMID:21236540. <http://dx.doi.org/10.1016/j.joms.2010.11.026>
18. Williams BJ, Currimbhoy S, Silva A, O'Ryan FS. Complications following surgically assisted rapid palatal expansion: a retrospective cohort study. *J Oral Maxillofac Surg.* 2012; 70(10):2394-402. PMID:22516838. <http://dx.doi.org/10.1016/j.joms.2011.09.050>
19. Gonçalves ES, Assis DR, Capelozza ALA, Alvares LC. Estudo radiográfico digital indireto do efeito da expansão de maxila cirurgicamente assistida (EMCA) sobre o septo nasal. *Rev Dental Press Ortodon Ortoped Facial.* 2007;12:85-91. <http://dx.doi.org/10.1590/S1415-54192007000500011>
20. Assis DSFR, Duarte MA, Gonçalves ES. Clinical evaluation of the alar base width of patients submitted to surgically assisted maxillary expansion. *Oral Maxillofac Surg.* 2010;14:149-54. PMID:20306321. <http://dx.doi.org/10.1007/s10006-010-0211-3>
21. Assis DSFR, Ribeiro Júnior PD, Duarte MAH, Gonçalves ES. Evaluation of the mesio-bucal gingival sulcus depth of the upper central incisors in patients submitted to surgically assisted maxillary expansion. *Oral Maxillofac Surg.* 2011;15:79-84. PMID:20526638. <http://dx.doi.org/10.1007/s10006-010-0233-x>
22. Starnbach H, Bayne D, Cleall J, Subtelny JD. Facioskeletal and dental changes resulting from rapid maxillary expansion. *Angle Orthod.* 1966; 36: 152-64. PMID:4956318.
23. Capelozza L Filho, Cardoso J Neto, Silva OG, Ursi WJS. Non-surgically assisted rapid maxillary expansion in adults. *Int J Adult Orthod Orthognath Surg.*1996;11:57-66.
24. Ferreira FV. Ortodontia: diagnóstico e planejamento clínico. São Paulo: Artes Médicas; 2008.
25. Politis C. Life-threatening haemorrhage after 750 Le Fort I osteotomies and 376 SARPE procedures. *Int J Oral Maxillofac Surg.* 2012; 41: 702-8. PMID:22480877. <http://dx.doi.org/10.1016/j.ijom.2012.02.015>

## CONFLITOS DE INTERESSE

---

Os autores declaram não haver conflitos de interesse.

## AUTOR PARA CORRESPONDÊNCIA

---

Eduardo Sanches Gonçalves  
Alameda Otávio Pinheiro Brizola, 975, 17012-901 Bauru - SP, Brasil  
e-mail: eduardogoncalves@usp.br

Recebido: 28/09/2012  
Aprovado: 15/01/2013