

# Identificação humana por meio do estudo de imagens radiográficas odontológicas: relato de caso

*Human identification through dental radiographs study: case report*

Raquel Agostini SCORALICK<sup>a</sup>, Ana Amélia BARBIERI<sup>a</sup>, Zilla Miranda MORAES<sup>b</sup>,  
Luiz FRANCESQUINI JÚNIOR<sup>b</sup>, Eduardo DARUGE JÚNIOR<sup>b</sup>, Suely Carvalho Mutti NARESSI<sup>a</sup>

<sup>a</sup>Departamento de Odontologia Social e Clínica Infantil, Faculdade de Odontologia,  
UNESP – Univ Estadual Paulista, 12245-000 São José dos Campos - SP, Brasil

<sup>b</sup>Departamento de Odontologia Social, Faculdade de Odontologia,  
UNICAMP – Universidade Estadual de Campinas, 13414-903 Piracicaba - SP, Brasil

## Resumo

**Introdução:** Dentre os vários documentos que compõem o prontuário odontológico, destacam-se, para fins de identificação humana, os exames por imagem; entre estes, os exames radiográficos, os quais, quando cuidadosamente produzidos e corretamente arquivados, possibilitam a individualização de qualquer pessoa, além de serem de baixo custo. Principalmente por esses motivos, são fundamentais no processo de identificação humana odontológica. **Objetivo:** Fazer a descrição de um caso de identificação de indivíduo carbonizado por meio de análise de radiografias da arcada e demonstrar que a identificação humana odontológica é efetiva e de baixo custo. **Material e método:** Para a identificação do carbonizado, procedeu-se ao confronto da imagem de radiografia odontológica panorâmica feita anteriormente à fatalidade com as radiografias periapicais realizadas *post-mortem*. **Resultado:** Foram encontrados 12 pontos de semelhança entre as imagens estudadas, os quais foram suficiente para identificar o cadáver. **Conclusão:** O estudo ora em questão possibilitou demonstrar que o método de identificação humana utilizado em Odontologia é efetivo e apresenta baixo custo e boa margem de segurança, visto que trabalha com caracteres altamente individualizadores.

**Descritores:** Radiografia dentária; radiografia panorâmica; antropologia forense; Odontologia Legal.

## Abstract

**Introduction:** Among the various documents that make up a dental chart, we value the imaging exams for purposes of human identification, and among them the radiographic, which, when carefully produced and properly archived, allow the identification of any person, in addition to being of low cost. Mainly for these reasons they are fundamental to the process of human dental identification. **Objective:** To describe one case of identifying a burned individual via radiographic analysis of the dental arch and to demonstrate that odontological human identification is effective and low cost. **Material and method:** To identify a burn victim, we proceeded to compare a panoramic dental X-ray made prior to the fatality with the post-mortem periapical radiographs. **Result:** Twelve points of similarity were found between the images studied, which were enough to positively identify the cadaver. **Conclusion:** The study in question allowed us to show that the odontological method of human identification is effective, low cost, and has a good margin of safety, since it works with highly individualized characteristics.

**Descriptors:** Dental radiography; panoramic radiography; forensic anthropology; forensic dentistry.

## INTRODUÇÃO

A perícia odontológica, campo de atuação do cirurgião-dentista, desempenha importante papel social, pois contribui enormemente para a avaliação dos mais diversos eventos criminais, civis, trabalhistas e administrativos. A colaboração com autoridades policiais e judiciárias por meio da elaboração de laudos técnicos de identificação humana, de estimativa de idade e de levantamento de danos morais e materiais estão entre os principais exemplos de aplicação da Odontologia Legal nos eventos criminais<sup>1,2</sup>.

Entretanto, não interessa, neste trabalho, explorar a fundo cada aplicação da Odontologia Legal, mas sim estudar mais detalhadamente uma delas: a identificação humana. Para tanto, há que se considerar o prontuário odontológico – coletânea de documentos que devem ser elaborados pelo cirurgião-dentista para fundamentar e acompanhar a realização do tratamento proposto a um paciente –, pois reúne informações que podem ser decisivas na eventual necessidade de identificação do indivíduo: modelos de estudo, fotografias, odontogramas e radiografias.

Esses documentos registram características únicas, imutáveis e perenes do indivíduo, e particularmente importantes nos casos em que os processos habituais de identificação, como a papiloscopia e o reconhecimento facial ou por meio de cicatrizes, tatuagens e outras marcas individualizadoras, estão inviabilizados<sup>3</sup>.

Para que se proceda à identificação odontológica, é necessário que o cirurgião-dentista responsável pelo atendimento daquele indivíduo tenha confeccionado e armazenado corretamente o prontuário odontológico, de modo que as informações contidas possam ser utilizadas pelo perito, que buscará pontos de semelhança entre a documentação fornecida e os dados levantados no cadáver<sup>3</sup>.

Importa enfatizar que os dentes ocupam uma posição anatômica privilegiada, pois estão protegidos pelos lábios, língua e bochechas, e são constituídos pelos tecidos mais resistentes do corpo, sendo um dos últimos a sofrer danos frente a uma agressão externa, como a que ocorre em casos de carbonizações<sup>4</sup>. Em relação aos materiais restauradores odontológicos, cada um deles suporta um determinado nível de temperatura, sendo seu comportamento e sua aparência, quando da exposição a altas temperaturas, objeto de diversos estudos descritos na literatura<sup>5</sup>.

Como já considerado anteriormente, diversas informações contidas no prontuário odontológico podem ser fundamentais para identificar uma pessoa, mas, neste trabalho, a atenção volta-se às radiografias odontológicas. As várias modalidades de incidências radiográficas, usuais e fundamentais na terapêutica odontológica, registram as imagens das particularidades dentárias do indivíduo, como detalhes anatômicos, presença de materiais restauradores e tratamentos reabilitadores, entre muitos outros; por isso, são valiosas ferramentas nos casos de identificação humana<sup>6</sup>.

As questões criminais que envolvem aspectos odontológicos são analisadas por cirurgiões-dentistas investidos nos cargos de perito odontologista ou de perito criminal, os quais estão vinculados aos órgãos de perícias oficiais, comumente denominados Institutos de Medicina Legal (IML) e Institutos de Criminalística (IC). Nestes institutos, as perícias odontológicas mais frequentes são aquelas relacionadas às lesões traumáticas que atingem o complexo maxilomandibular por agressões e acidentes de trânsito, e a identificação de cadáveres esqueletizados, em avançado estado de putrefação ou carbonizados<sup>7</sup>.

Este trabalho teve como objetivo fazer a descrição de um caso de identificação de indivíduo carbonizado por meio de análise de radiografias da arcada e demonstrar que a identificação humana odontológica é efetiva e de baixo custo.

## DESCRIÇÃO DO CASO CLÍNICO

No ano de 2007, deu entrada no IML de Palmas-TO um cadáver carbonizado, sem identificação, do gênero masculino, encontrado no interior de um veículo incendiado (Figura 1a).

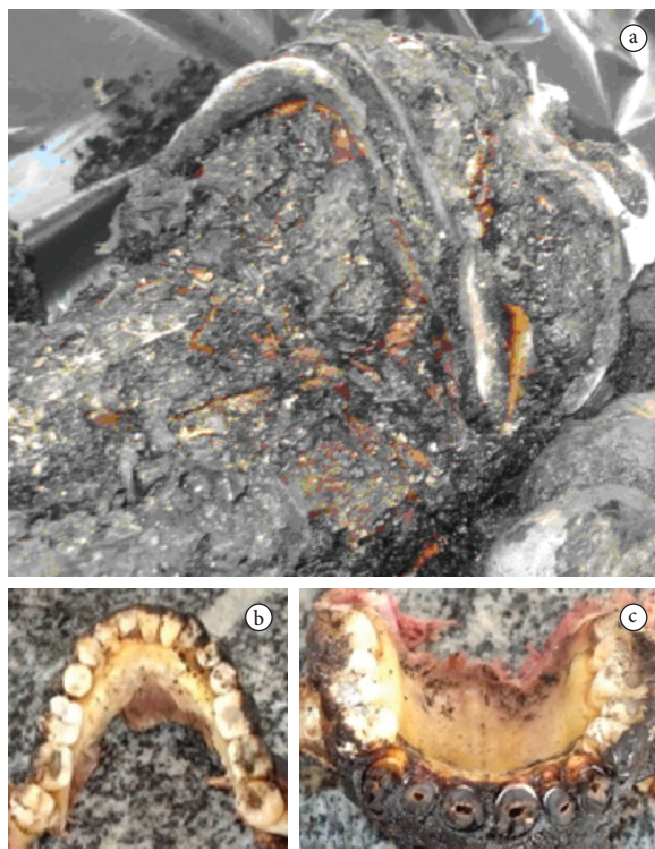
A investigação policial constatou que o proprietário do veículo no qual o corpo fora encontrado estava desaparecido e, em face da destruição dos tecidos moles pela carbonização e pela praticidade, a identificação por meio da arcada dentária

foi o método de eleição. O exame do carbonizado com vistas à identificação foi realizado por cirurgião-dentista lotado no IML de Palmas-TO como perito criminal e o laudo resultante da análise foi utilizado para instruir o inquérito policial.

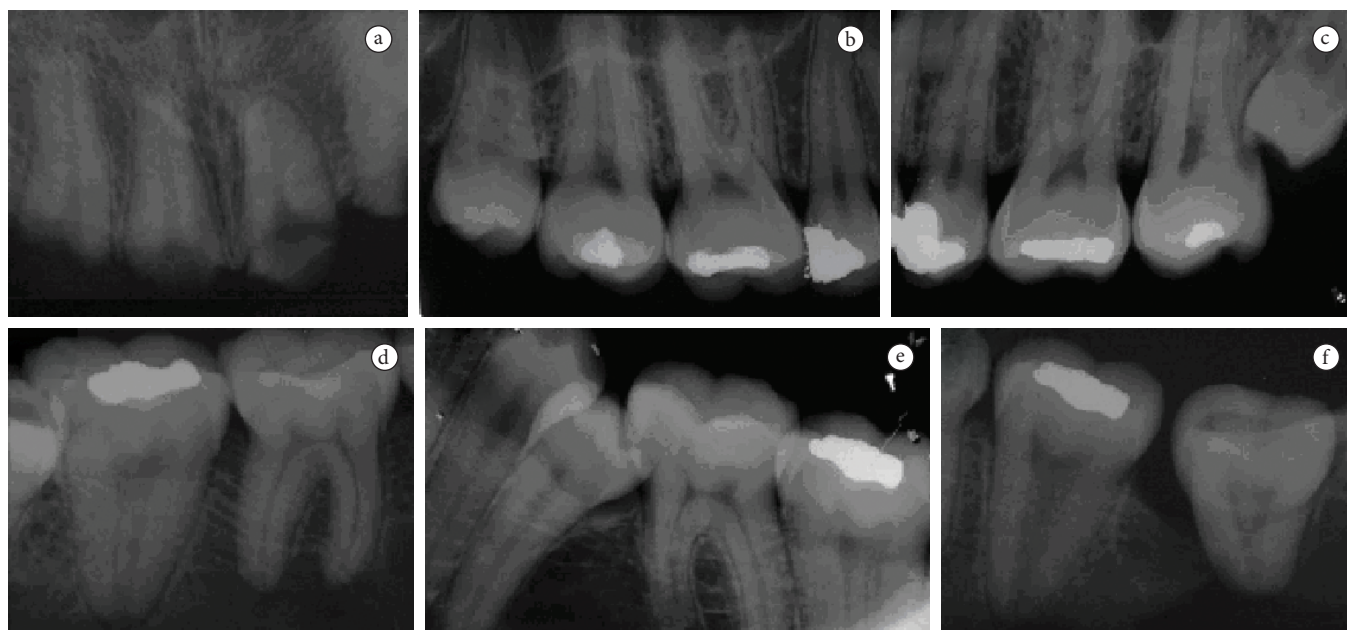
Inicialmente, procedeu-se à necropsia odontolegal de enucleação dos maxilares, utilizando-se a técnica proposta por Whittaker et al.<sup>8</sup>, para uma melhor visualização dos dentes do cadáver (Figura 1b, c). Após a remoção manual da fuligem da maxila, da mandíbula e dos dentes com pincel macio, a fim de não danificar ainda mais os remanescentes dentários, verificou-se que parte dos remanescentes coronários dos dentes anteriores fora amplamente danificada pelo fogo, mas que os dentes posteriores não tinham sofrido danos consideráveis e poderiam servir de base para a identificação odontológica (Figura 1b, c).

Em seguida, foram feitas incidências radiográficas periapicais dos dentes posteriores do cadáver (Figura 2) pela técnica do paralelismo e solicitou-se aos familiares do proprietário do carro incendiado qualquer tipo de documentação odontológica que pudesse fornecer subsídios ao confronto pericial, obtendo-se uma radiografia panorâmica datada de 2005 (Figura 3).

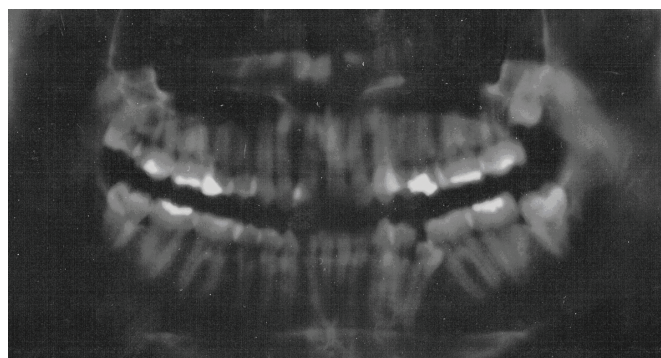
Levantaram-se os dados odontológicos nas radiografias pericpicais obtidas dos arcos do cadáver e as informações contidas na radiografia panorâmica fornecida pelos familiares do proprietário do automóvel incendiado. Para melhor visualização da situação odontológica dos indivíduos em estudo, as informações



**Figura 1.** a) Condição da face do carbonizado ao dar entrada no IML de Palmas-TO, em 2007. b, c) Resultado da ação do fogo nos arcos. O estudo da arcada com vistas à identificação do cadáver foi prontamente realizado após a remoção dos arcos, para o qual se utilizou a técnica de Whittaker et al.<sup>8</sup>, e o preparo dos mesmos.



**Figura 2.** Radiografias obtidas pela técnica do paralelismo, no IML de Palmas-TO, da maxila e da mandíbula removidas do carbonizado. a) região anterossuperior; b) região posterior superior direita; c) região posterior superior esquerda; d) região posterior inferior direita (elementos 46 e 47); e) região posterior inferior esquerda (atenção ao posicionamento do dente 35 no arco); f) região posterior inferior esquerda (elementos 37 e 38).



**Figura 3.** Radiografia panorâmica do proprietário do veículo onde fora encontrado o corpo carbonizado. O exame, realizado no ano de 2005, fora entregue ao IML de Palmas-TO pela família do proprietário do carro incendiado.

coletadas foram agrupadas em dois odontogramas, desenhados na ferramenta de desenho e edição vetorial *CorelDraw*<sup>®</sup>, sendo que um deles (Figura 4a) se refere aos dados obtidos da radiografia panorâmica entregue pela família da suposta vítima; o outro (Figura 4b) equivale às informações coletadas nas radiografias periapicais realizadas nos arcos removidos do cadáver.

A análise comparativa dos dois odontogramas e das imagens em estudo identificou 12 pontos coincidentes entre os eventos odontológicos encontrados na radiografia panorâmica fornecida e os encontrados no exame pericial do cadáver, quais sejam:

- Restauração em amálgama de prata na face oclusal dos dentes 16, 17, 26, 27, 37, 46 e 47;
- Restauração disto-oclusal em amálgama de prata nos dentes 15 e 24;
- Restauração méso-oclusal em amálgama de prata no dente 25;
- Dente 28 inclinado para mesial e impactado; e
- Dente 35 inclinado distalmente e parcialmente impactado.

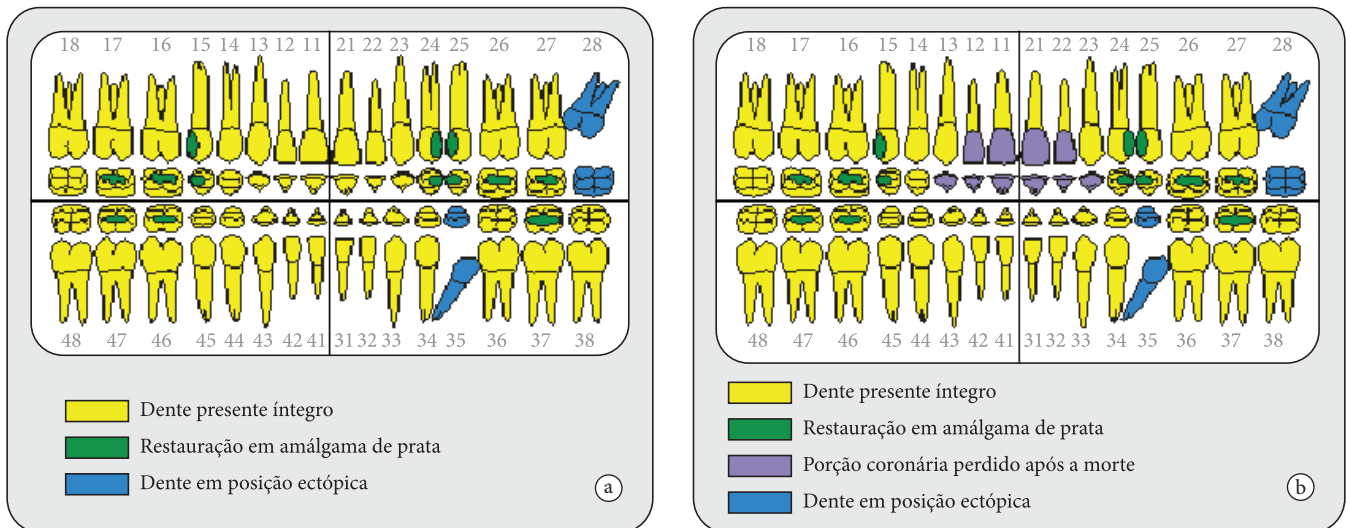
Dois desses pontos são altamente individualizadores: o posicionamento anatômico dos dentes 28 e 35, o que significa dizer que, desde que não houvesse divergências, exceto aquelas justificáveis pelo lapso temporal, e mesmo se não houvesse os outros pontos coincidentes, apenas estes dois pontos de coincidência, por serem altamente individualizadores, já seriam suficientes para identificar o cadáver. Assim, foi possível identificar o indivíduo carbonizado como sendo o proprietário do automóvel incendiado.

## DISCUSSÃO

Nas ocorrências de identificação humana com envolvimento de corpos carbonizados, as características dentárias dos indivíduos são de extrema importância<sup>3</sup>. As incidências radiográficas, por exemplo, largamente utilizadas pelo cirurgião-dentista, mostram imagens das particularidades dentárias de cada pessoa, o que torna a comparação entre radiografias anteriormente obtidas da suposta vítima com as incidências feitas no cadáver a ser identificado uma importante ferramenta para o estabelecimento da identidade<sup>9</sup>.

Neste caso, dispunha-se somente de uma radiografia panorâmica, obtida da suposta vítima dois anos antes, mas que foi suficiente para identificar o indivíduo, pois se empregaram técnica e processamento radiográficos corretos quando de sua obtenção, a nitidez não estava comprometida e não havia distorções – guardadas as devidas proporções, pois a imagem obtida na radiografia panorâmica sofre distorções de forma, em relação à realidade –, possibilitando a análise dos aspectos individualizadores<sup>7</sup>.

A comparação entre os dados verificados nas radiografias periapicais dos dentes do cadáver com a incidência radiográfica



**Figura 4.** a) Odontograma obtido a partir da radiografia panorâmica entregue pela família do proprietário do veículo incendiado e datada do ano de 2005. b) Odontograma correspondente à situação odontológica do cadáver carbonizado sob estudo no IML de Palmas-TO, no ano de 2007.

panorâmica disponibilizada evidenciou que as alterações ocorridas nas restaurações de amálgama em razão da temperatura não inviabilizaram sua utilização como pontos característicos para fins de identificação, pois não sofreram alterações macroscópicas. Portanto, essas restaurações continuaram com a mesma forma que possuíam antes da carbonização. Foram considerados 12 pontos de semelhança, dos quais dez estavam relacionados com o material restaurador e a forma da restauração presentes nos elementos 15, 16, 17, 24, 25, 26, 27, 37, 46 e 47; dois pontos relacionavam-se com o posicionamento dos dentes 28 e 35 nos arcos dentais. Entretanto, não há uma quantidade pré-determinada de pontos coincidentes para concluir um processo identificador em Odontologia, pois este se utiliza de aspectos qualitativos; assim, pode tranquilamente ocorrer uma variação da quantidade de pontos convergentes de um caso para outro<sup>10</sup>.

Ou, de outra forma, pode-se dizer que a identificação odontológica não trabalha com mínimo de pontos coincidentes para se estabelecer a identidade e sim com o potencial de individualização de determinado ponto coincidente encontrado; ou seja, se pode afirmar que apenas um ponto coincidente pode ser suficiente para estabelecer a identidade. Por exemplo, supondo-se que no caso considerado não existissem as semelhanças mencionadas – relacionadas à forma da restauração e ao material restaurador, e ao posicionamento um tanto particular de dois dentes –, mas houvesse alguns pontos de coincidência: ausência de primeiros molares inferiores e ausência dos terceiros molares superiores. Nesta situação, não seria possível estabelecer a identidade, pois as coincidências poderiam ser fruto de uma mera casualidade, afinal ainda é extremamente comum a perda dos primeiros molares inferiores, bem como a extração dos terceiros molares superiores e/ou inferiores. Estas constituiriam quatro características coincidentes, porém não individualizadoras.

Por outro lado, considerando que não houvessem sido encontrados os pontos de coincidência relacionados às restaurações, mas somente os relacionados ao posicionamento

dos dentes 28 e 35. Neste caso, desde que não houvesse divergências – exceto as justificáveis pelo lapso temporal transcorrido entre a data de obtenção da amostra padrão e a questionada –, a identidade seria estabelecida, pois características tais como as relacionadas ao posicionamento dos dentes e aos formatos de raiz, de câmara pulpar e de coroa são únicas em cada indivíduo. Obviamente, há sim de se considerarem os casos de tratamentos ortodônticos, em que o posicionamento dos dentes é alterado.

Em tempo, no processo de identificação odontológica, é particularmente importante considerar o lapso temporal há pouco mencionado, pois, do contrário, corre-se o risco de se estabelecerem pontos de divergência quando, na realidade, estes não o são. Por exemplo, considerando que no caso em estudo, além dos 12 pontos de coincidência, os peritos tivessem encontrado também um tratamento endodôntico no dente 25 do cadáver. Ao avaliar o exame radiográfico padrão, eles não encontrariam tal tratamento neste dente. Então, não poderia, nesse caso, este ser um ponto que excluísse a identidade do cadáver, pois é perfeitamente possível que no período transcorrido entre a data do exame *intra vitae* e o exame dos restos cadavéricos (aproximadamente dois anos), o indivíduo tivesse se submetido a novo tratamento odontológico, a cuja documentação a família não teve acesso.

Portanto, situações como a perda de um dente, a substituição de material restaurador, a realização de um tratamento endodôntico, a colocação de implante dentário, entre outras, são ocorrências que devem ser cuidadosamente analisadas, sob pena de se estabelecerem pontos pseudodivergentes.

Acredita-se que com tais considerações seja possível compreender que o processo odontológico de identificação não é tão elementar quanto possa parecer. Importante enfatizar que tanto as avaliações das lesões que atingem o complexo bucomaxilofacial quanto os exames periciais na área odontológica, sobretudo os relacionados à identificação humana pelos dentes, todos de indiscutível importância social, devem ser

realizados pelo cirurgião-dentista, pois este é o profissional com o conhecimento técnico-científico para tal.

Sobre a escolha do método de identificação humana, deve sempre prevalecer o bom senso investigativo. O importante a considerar nesse momento é o estado do cadáver (putrefeito? carbonizado? esqueletizado? mumificado?) e o custo, a praticidade e a viabilidade do método possível. O exame de DNA, por exemplo, considerado com todas as suas variantes, como o DNA mitocondrial, geralmente é possível, pois quase independe do estado em que o cadáver se encontra; entretanto, esse exame apresenta um preço elevado. O exame das pregas digitais (método papiloscópico) é extremamente prático, confiável e rápido, visto que há um banco de dados prévio, mas necessita que as pregas digitais estejam presentes e em condições de reprodutibilidade. O processo utilizado em Odontologia é prático, rápido, barato e pode ser utilizado seja qual for o estado do cadáver; entretanto, depende de uma amostra padrão, a qual, por sua vez, precisa estar

em condições satisfatórias de análise. A depender do caso, como os principais métodos de identificação humana têm vantagens e limitações, pode acontecer até de um método complementar ou reforçar o outro.

Por fim, é importante alertar os colegas cirurgiões-dentistas para a importância da confecção e do arquivamento do prontuário odontológico, pois este é imprescindível não somente para a fundamentação da proposta terapêutica, do acompanhamento clínico e do registro do histórico do tratamento, mas também em casos de litígios e de uma eventual necessidade de identificação humana.

Concluiu-se que o estudo ora em questão possibilitou demonstrar que o método de identificação humana utilizado em Odontologia é efetivo, apresenta baixo custo e boa margem de segurança, uma vez que trabalha com caracteres altamente individualizadores.

## REFERÊNCIAS

---

1. Stavrianos C, Stavrianou I, Dietrich E, Kafas P. Methods for human identification in forensic dentistry: a review. *Int J Forensic Sci.* 2009; 4 (1): 5.
2. Conselho Federal de Odontologia. Resolução 63/2005, atualizada em 11/12/2007. Consolidação das Normas para Procedimentos nos Conselhos de Odontologia. Rio de Janeiro; 2005.
3. Silva RF, Cruz BVM, Daruge Júnior E, Daruge E, Franceschini Júnior L. A confiabilidade do exame odontológico na identificação humana. *ROBRAC: Rev Odontol Brasil Central.* 2004; 13: 46-50.
4. Gould GA. Forensic odontology: a global activity. *J Calif Dent Assoc.* 2004; 32: 410-5. Pmid:15253463
5. Vanrell JP. Odontologia legal e antropologia forense. Rio de Janeiro: Guanabara Koogan; 2002.
6. Silva RF, Pereira SDR, Mendes SDSC, Marinho DEA, Daruge Júnior E. Radiografias odontológicas: fonte de informação para identificação humana. *Odontologia Clin-Científ.* 2006; 5: 239-42.
7. Silva RF, Daruge Júnior E, Pereira SDR, Almeida SM, Oliveira RN. Identificação de cadáver carbonizado utilizando identificação odontológica. *Rev Odonto Ciênc.* 2008; 23: 90-3.
8. Whittaker DK, MacDonald DG. Post-mortem produces. In: Whittaker DK, MacDonald DG. *A colour atlas of forensic dentistry.* London: Wolf Medical Publications; 1989.
9. Carvalho SPM, Silva RHA, Lopes-Júnior A, Peres AS. Use of images for human identification in forensic dentistry. *Radiol Bras.* 2009; 42: 125-30.
10. Achaya AB, Taylor JA. Are a minimum number of concordant matches needed to establish identity in forensic odontology? *J Forensic Odontostomatol.* 2003; 21: 6-13.

## CONFLITOS DE INTERESSE

---

Os autores declaram não haver conflitos de interesse.

## AUTOR PARA CORRESPONDÊNCIA

---

Ana Amélia Barbieri  
Rua Conselheiro Moreira de Barros, 56, apto 94, Centro, 12010-080 Taubaté - SP, Brasil  
e-mail: anameliabarbieri@gmail.com

Recebido: 09/03/2012  
Aprovado: 11/06/2012