

# PÊNFIGO NEONATAL EM FILHO DE MÃE COM PÊNFIGO VULGAR: RELATO DE CASO

Neonatal pemphigus in an infant born to a mother with pemphigus vulgaris: a case report

Adriana Amaral Carvalho<sup>a</sup> , Dinamar Amador dos Santos Neto<sup>a</sup> ,  
Mirelle Augusta dos Reis Carvalho<sup>b</sup> , Sabrina Jeane Prates Eleutério<sup>a</sup> ,  
Alessandra Rejane Ericsson de Oliveira Xavier<sup>a,\*</sup> 

## RESUMO

**Objetivo:** Relatar um caso de pênfigo neonatal em paciente que manifestou lesões cutâneas extensas e críticas ao nascimento.

**Descrição do caso:** Recém-nascido do sexo masculino com lesões vesicobolhosas extensas em região anterior do tórax e abdome, desde o nascimento. Admitido na ala pediátrica de um hospital para diagnóstico etiológico e tratamento. Com base na história materna e na avaliação clínica, concluiu tratar-se de pênfigo vulgar neonatal. O paciente apresentou evolução satisfatória, sem a necessidade de intervenção farmacológica.

**Comentários:** Os casos descritos na literatura e as referências avaliadas revelam o pênfigo neonatal como uma doença de ocorrência rara, porém cujo conhecimento e diagnóstico precoce têm grande relevância clínica, considerando-se que geralmente se manifesta com lesões epidérmicas extensas e de aspecto crítico, embora apresente curso clínico transitório e benigno, sem necessidade de tratamento específico e sem relação com doença futura.

**Palavras-chave:** Pênfigo vulgar; Doenças autoimunes; Recém-nascido.

## ABSTRACT

**Objective:** To report on the case of a patient with neonatal pemphigus that had extensive and critical skin lesions at birth.

**Case description:** A newborn male with extensive vesico-bullous lesions on the anterior side of his chest and abdomen at birth. He was admitted to the pediatric ward of a hospital for an etiological diagnosis and for treatment. Based on maternal history and a clinical evaluation, the patient was diagnosed with neonatal vulgar pemphigus. His progression was satisfactory and, in the end, he did not need pharmacological interventions.

**Comments:** The cases reported in the literature and the references evaluated reveal that neonatal pemphigus is rare, but that knowledge about the disease allows for an early diagnosis to be made. This has great clinical relevance considering that the disease usually manifests itself in the form of extensive epidermal lesions, even though it is transient and benign, it does not require specific treatment, and it does not have any relation with possible future diseases.

**Keywords:** Pemphigus; Autoimmune diseases; Newborn infant.

\*Autor correspondente. E-mail: [ericsson\\_aerc@yahoo.com.br](mailto:ericsson_aerc@yahoo.com.br) (A.R.E.O. Xavier).

<sup>a</sup>Universidade Estadual de Montes Claros, Montes Claros, MG, Brasil.

<sup>b</sup>Hospital Municipal de Paracatu, Paracatu, MG, Brasil.

Recebido em 30 de junho de 2017; aprovado em 05 de novembro de 2017; disponível on-line em 21 de junho de 2018.

## INTRODUÇÃO

O pênfigo vulgar é uma doença caracterizada por bolhas flácidas e erosões cuja causa está relacionada à presença de autoanticorpos contra componentes epidérmicos, entre os quais as desmogleínas (DSG).<sup>1-6</sup> É incomum na população pediátrica, representando cerca de 1,4 a 2,9% do total de casos.<sup>1,7</sup> Em relação à manifestação clínica, habitualmente o acometimento do pênfigo vulgar se inicia com bolhas superficiais e efêmeras na mucosa oral, que cursam com períodos de remissão e recorrência ao longo de meses, até surgirem bolhas cutâneas entremeadas por pele sadia, com tendência à generalização.<sup>8</sup> O diagnóstico dá-se pela associação dos achados clínicos ao resultado da biópsia da pele acometida, com imunofluorescência ou ensaio de imunoabsorção enzimática (ELISA),<sup>8</sup> evidenciando depósito intraepidérmico de imunoglobulinas (IgG) tipos 1 e 4.<sup>4</sup> O tratamento do pênfigo vulgar é baseado no uso de doses elevadas de corticoides,<sup>1-4</sup> marcadamente prednisona, sendo algumas vezes necessária a associação com imunossuppressores como metotrexato, ciclofosfamida, mofetil micofenolato e azatioprina.<sup>8</sup> A evolução é crônica e não raro ocorrer doença refratária ao tratamento; o uso de rituximabe, em tais casos, tem se mostrado promissor.<sup>8</sup>

O pênfigo neonatal é uma bulose autoimune transitória causada pela transferência de IgG materna, que representa autoanticorpos contra a desmogleína-3, por meio da placenta, quando a mãe é afetada por pênfigo.<sup>5</sup> Expressa-se em filhos de portadoras de pênfigo vulgar, sendo evento transitório, o qual cessa com o desaparecimento dos anticorpos maternos. A manifestação clínica do pênfigo neonatal é menos severa em comparação à doença que o motivou, não descrevendo-se acometimento sistêmico. Os sinais e sintomas da doença restringem-se às lesões cutâneas com bom prognóstico. Espera-se a resolução dos sintomas em um período de três semanas.<sup>5</sup>

Neste artigo descrevemos o caso de um paciente com pênfigo vulgar neonatal com evolução satisfatória do quadro mediante conduta clínica expectante, sem uso de imunossuppressores ou antibióticos.

## RELATO DE CASO

Paciente recém-nascido, procedente do município de Mirabela, Minas Gerais, admitido no segundo dia de vida em um hospital de Montes Claros, Minas Gerais. Sexo masculino, pardo, nascido de parto cesáreo (indicado por distocia funcional). Nasceu com boa vitalidade, Apgar de 1º e 5º minuto de 9 e 10, idade gestacional de 40 semanas, peso de nascimento 3.250 g.

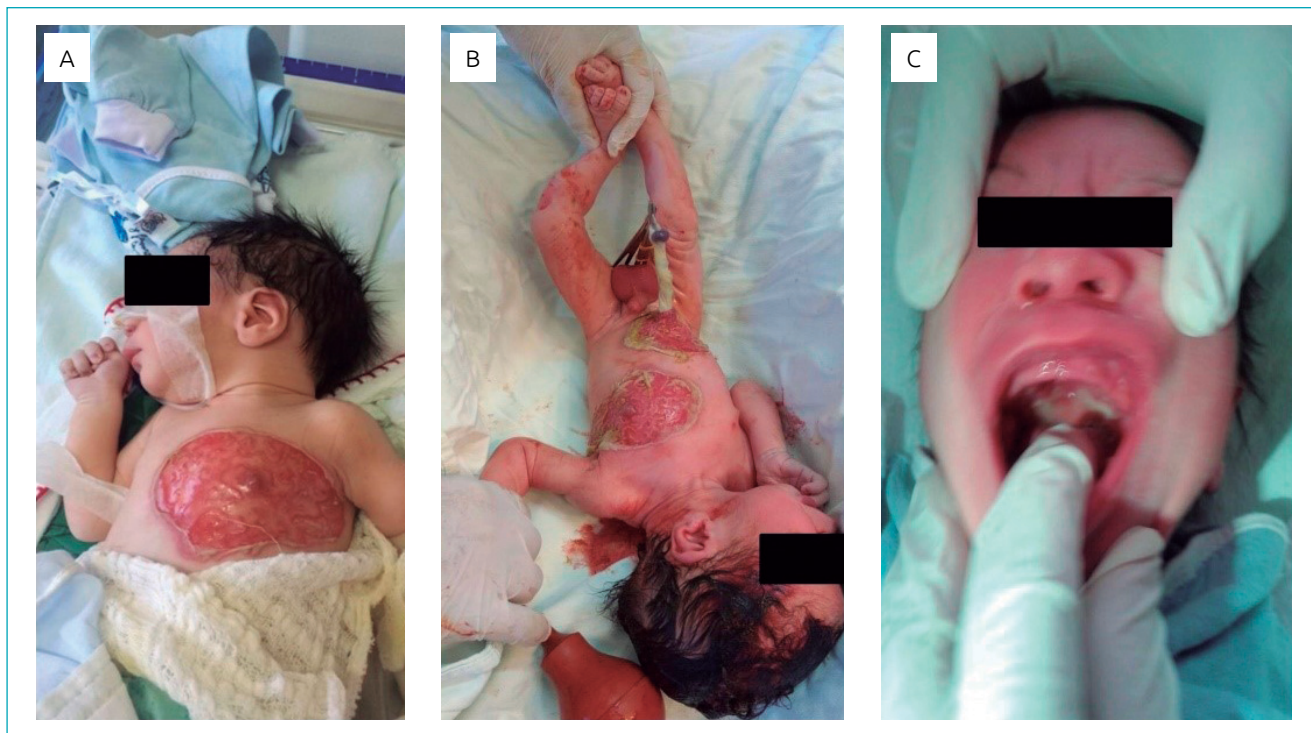
Mãe com 37 anos, três gestações e nenhum abortamento anterior. Realizou nove consultas pré-natais, sorologias negativas para infecções congênicas. História de infecção urinária no terceiro trimestre de gestação, tratada e com controle de cura. A presença de lesões na pele e axilas levou à conduta de biópsia desses tecidos, cujos resultados histológicos revelaram achados compatíveis com pênfigo vulgar. A mãe foi, portanto, diagnosticada com pênfigo vulgar alguns meses após o início da gestação anterior e, desde então, foi acompanhada em serviço de dermatologia. Utilizou azatioprina até o primeiro mês de gravidez (suspensão após confirmação da gestação) e prednisona durante todo o período. Ocorreu reativação no segundo trimestre da atual gestação, entretanto houve remissão das lesões em curto prazo após aumento da dose de corticoide.

Neonato veio transferido para investigação diagnóstica e tratamento de lesões vesicobolhosas extensas em região anterior do tórax e do abdome (Figuras 1A e 1B), bem como lesões orais (Figura 1C) presentes desde o nascimento. À admissão, encontrava-se em bom estado geral, ativo e reativo, perfusão capilar preservada, eupneico em ar ambiente, sem malformações aparentes. Apresentava lesão arredondada em tórax, de base eritematosa, com cerca de 4 cm de diâmetro, bordas bem delimitadas e descamativas, com vesículas, bolhas e crostas permeando seu interior (Figuras 1A e 1B). Em abdome, lesão extensa com características similares, medindo 6 × 4 cm (Figuras 1A e 1B). Exames laboratoriais realizados para rastreamento infeccioso, sem alterações.

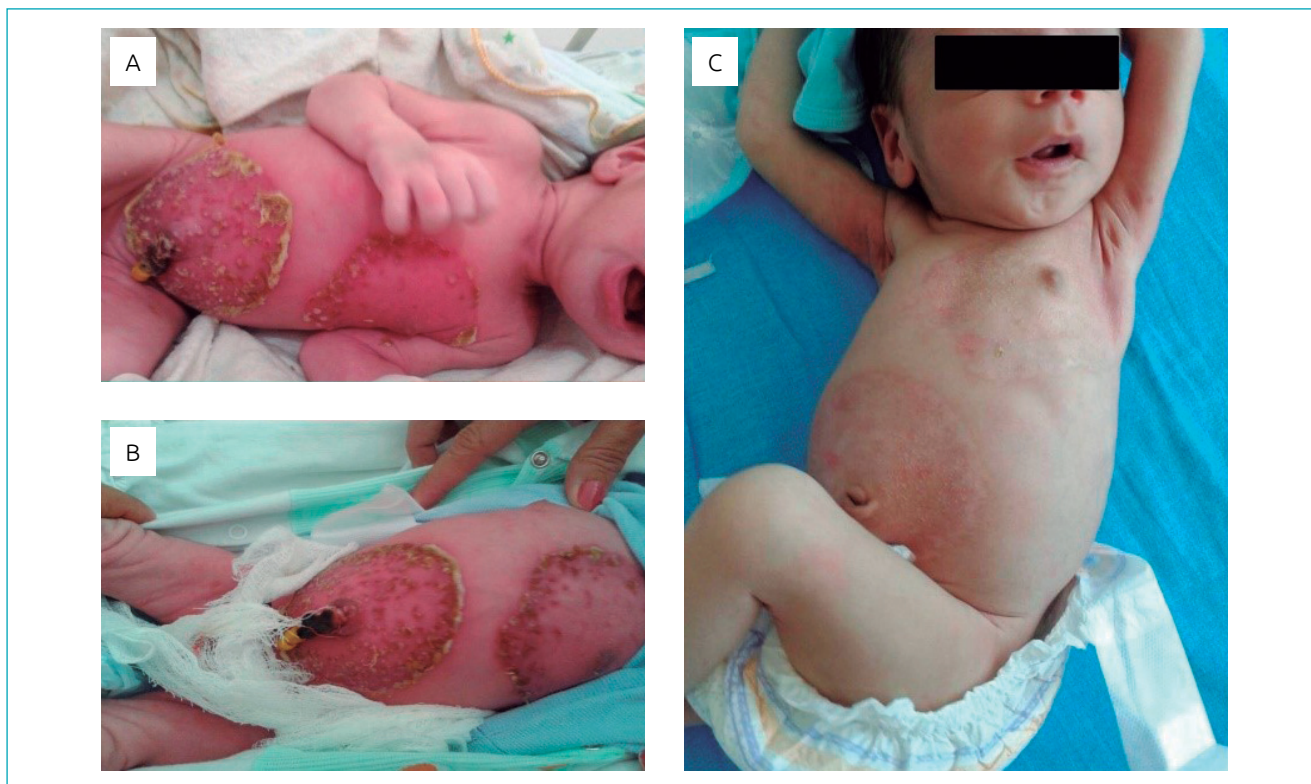Com base na história materna, no aspecto das lesões e na avaliação das evidências clínicas e laboratoriais, a hipótese diagnóstica foi de pênfigo neonatal. A criança apresentou evolução favorável sem o uso de medicamentos, com remissão progressiva das lesões, sem sinais de infecção secundária (Figuras 2A a 2C). Foi avaliada pela equipe de dermatologia, a qual considerou desnecessária a realização de biópsia cutânea, tendo em vista a história epidemiológica e o curso clínico vigente, condizentes com o diagnóstico de pênfigo vulgar neonatal.

O paciente recebeu alta no 16º dia de vida com ampla resolução das lesões. Avaliado no ambulatório de pediatria da instituição com 23 dias de vida, apresentava remissão completa do quadro (Figura 2C).

Este estudo foi aprovado pelo Comitê de Ética em Pesquisa (CEP) da Universidade Estadual de Montes Claros (Unimontes) (Parecer nº 2.112.276/2017). Os dados somente foram coletados após assinatura do Termo de Consentimento Livre e Esclarecido pela mãe do neonato.



**Figura 1** Lesões características do pênfigo vulgar neonatal ao nascimento. (A e B) imagens fotográficas mostrando lesões vesicobolhosas extensas em região anterior do tórax e do abdome do neonato. As bordas são bem delimitadas, apresentando aspecto descamativo e vesículas bolhosas com crostas permeando o seu interior; (C) lesões no palato do neonato.



**Figura 2** Processo de remissão progressiva das lesões características do pênfigo vulgar no neonato. (A, B e C) imagens fotográficas mostrando melhora das lesões vesicobolhosas extensas em região anterior do tórax e do abdome do neonato.

## DISCUSSÃO

Pênfigo vulgar é de ocorrência rara na gravidez,<sup>9</sup> no entanto o conhecimento da doença tem relevância pelo impacto que ela possui na gestação e no feto, motivo pelo qual seu manejo representa sempre um desafio. Idealmente, medidas preventivas devem ser adotadas antes mesmo da concepção. Como em outras doenças autoimunes, o pênfigo pode estar associado à dificuldade na concepção.<sup>2</sup> Além disso, condutas devem ser adotadas no sentido de suspender alguns tipos de agentes imunossupressores, e a dose de corticosteroide tem de ser reduzida para a menor dose efetiva, para evitar complicações caso ocorra a gestação.<sup>2</sup>

Na gestante apresentada neste relato de caso, a suspensão do uso de azatioprina somente se deu após o primeiro mês de gestação, por ocasião do diagnóstico da gravidez, o que impôs ao feto riscos adicionais. Sabe-se, também, que adequado controle da doença é desejável antes da gestação, tendo em vista que doenças bulosas autoimunes podem ser moduladas pela gravidez, presumivelmente em função de influências hormonais, com aparecimento ou exacerbação da doença durante a gestação ou imediatamente após o parto.<sup>10,11</sup> Lehman et al.,<sup>12</sup> no entanto, relacionam a evolução adversa na gravidez a um pobre controle da doença, com elevados títulos de anticorpos do pênfigo. Estudos sobre a gênese da autoimunidade no pênfigo vulgar sugerem a associação com certos genótipos HLA (*human leucocyte antigen*), no Brasil especialmente dos *loci* DR e DQ, que geram células B responsáveis pela produção dos autoanticorpos específicos.<sup>13</sup> Linfócitos T auxiliares autorreativos que reconhecem o domínio extracelular das desmogleínas parecem ser críticos na patogênese da doença, regulando a ativação dos linfócitos B circulantes.<sup>14</sup>

No caso descrito, a doença materna reativou durante o segundo trimestre da gravidez, o que está em conformidade com a literatura. Segundo Weinberg,<sup>15</sup> a melhora no controle da doença ocorre no terceiro trimestre de gravidez, o que pode ser explicado pelo aumento na produção endógena de corticosteroides pela placenta e consequente imunossupressão.<sup>2,10</sup>

O pênfigo neonatal ocorre em 30 a 45% dos filhos de portadoras da doença pela transferência de anticorpos

maternos pela placenta para o feto.<sup>2</sup> Embora de ocorrência transitória e evolução benigna, sem relação com o desenvolvimento de doença futura, a apresentação do pênfigo no neonato, por vezes com lesões extensas e críticas, como no paciente apresentado, impõe diagnóstico diferencial precoce e acurado com várias outras dermatoses que se apresentam no período neonatal como vesículas, pústulas, bolhas, erosões e ulcerações, mas que diferem consideravelmente quanto à etiologia, distribuição das lesões, evolução e tratamento. A diferenciação entre doença transitória, não infecciosa e desordens potencialmente graves é essencial para salvar vidas mediante diagnóstico e intervenção oportunos.<sup>16,17</sup>

Confirmado pênfigo vulgar neonatal, o tratamento é de suporte, e espera-se que as lesões regredam em três semanas. No entanto, uma abordagem terapêutica variável tem sido descrita na literatura, desde a conduta expectante até o uso de corticoide sistêmico, associado ou não à antibioticoterapia. O uso do corticoide, principal opção de tratamento no pênfigo da criança e do adulto em função do seu potente efeito anti-inflamatório e imunossupressor,<sup>18</sup> não encontra sustentação na abordagem do pênfigo neonatal, caracteristicamente uma doença transitória secundária à transmissão passiva de anticorpos maternos por meio da placenta.<sup>13</sup> Início empírico de antibiótico tem sido descrito na literatura<sup>4</sup> na suspeita de lesões bolhosas infecciosas, importante diagnóstico diferencial no pênfigo. Para o paciente apresentado, a conduta clínica definida por observação clínica rigorosa em ambiente hospitalar, associado a cuidados com a pele para evitar infecção secundária, se mostrou eficaz.

Ressalta-se que, embora a biópsia defina a doença, nesse caso a sua realização não se mostrou imprescindível perante as evidências obtidas por meio de coleta rigorosa de dados e evolução clínica satisfatória durante o período de observação clínica hospitalar.

### Financiamento

O estudo não recebeu financiamento.

### Conflito de interesses

Os autores declaram não haver conflito de interesses.

## REFERÊNCIAS

1. Bellelli AG, Mantero NM, Rueda ML, Navacchia D, Cao G, Lillo L, et al. Childhood pemphigus vulgaris, a case report. *Arch Argent Pediatr.* 2016;114:457-60.
2. Ali HS. Pemphigus vulgaris during pregnancy – a case report. *J Pak A Dermatol.* 2011;21:301-3.
3. Hanna S, Kin MB, Murrel D. Validation studies of outcome measures in pemphigus. *Int J Womens Dermatol.* 2016;2:128-39.
4. Ibrahim SB, Yashodhara BM, Umakant S, Kanagasabai S. Pemphigus vulgaris in a pregnant woman and her neonate. *BMJ Case Rep.* 2012;2012.

5. Kodagali S, Subbarao SD, Hiremagaloor R. Pemphigus vulgaris in a neonate and his mother. *Indian Pediatr.* 2014;51:316-7.
6. Brochado MJ, Nascimento DF, Campos W, Deghaide NH, Donadi EA, Roselino AM. Differential HLA class I and class II associations in pemphigus foliaceus and pemphigus vulgaris patients from a prevalent Southeastern Brazilian region. *J Autoimmun.* 2016;72:19-24.
7. Fuertes I, Guilabert A, Mascaró JM Jr, Iranzo P. Rituximab in childhood pemphigus vulgaris: a long-term follow-up case and review of the literature. *Dermatology.* 2010;221:13-6.
8. DiMarco C. Pemphigus: pathogenesis to treatment. *R I Med J.* 2016;99:28-31.
9. Fainaru O, Mashiach R, Kupfermanc M, Shenhav M, Pauzner D, Lessing JB. Pemphigus vulgaris in pregnancy: a case report and review of literature. *Hum Reprod.* 2000;15:1195-7.
10. Abrans ML, Smidt A, Benjamin L, Chen M, Woodley D, Mancini AJ. Congenital epidermolysis bullosa acquisita: vertical transfer of maternal autoantibody from mother to infant. *Arch Dermatol.* 2011;147:337-41.
11. Golberg NS, DeFeo C, Kirshenbaum N. Pemphigus vulgaris and pregnancy: risk factors and recommendations. *J Am Acad Dermatol.* 1993;28:877-9.
12. Lehman JS, Mueller KK, Schraith DF. Do safe and effective treatment options exist for? Patients with active pemphigus vulgaris who plan conception and pregnancy? *Arch Dermatol.* 2008;144:783-5.
13. Panko J, Florell SR, Hadley J, Zone J, Leiferman K, Vanderhooft S. Neonatal pemphigus in an infant born to a mother with serologic evidence of both pemphigus vulgaris and gestational pemphigoid. *J Am Acad Dermatol.* 2009;60:1057-62.
14. Gil JM, Weber R, Rosales CB, Rodrigues H, Sennes LU, Kalil J, et al. Study of the association between human leukocyte antigens (HLA) and pemphigus vulgaris in Brazilian patients. *Int J Dermatol.* 2017;56:557-62.
15. Weinberg ED. Pregnancy-associated depression of cell-mediated immunity. *Rev Infect Dis.* 1984;6:814-31.
16. Baruah CM, Bhat V, Bhargava R, Garg RB, Kumar V. Prevalence of dermatoses in the neonates in Pondichery. *Indian J Dermatol Venereol Leprol.* 1991;57:25-8.
17. Tarang G, Anupam V. Incidence of vesicobullous and erosive disorders of neonates. *J Dermatol Case Rep.* 2011;4:58-63.
18. Cholera M, Chainani-Wu N. Management of Pemphigus Vulgaris. *Adv Ther.* 2016;33:910-58.