



RELATO DE CASO

Quilotórax bilateral espontâneo após vômitos excessivos em criança



Antonio Lucas Lima Rodrigues^{a,*}, Mariana Tresoldi das Neves Romanelli^b,
Celso Dario Ramos^b, Andrea de Melo Alexandre Fraga^b,
Ricardo Mendes Pereira^b, Simone Appenzeller^b, Roberto Marini^b
e Antonia Teresinha Tresoldi^b

^a Hospital de Clínicas da Universidade Estadual de Campinas (Unicamp), Campinas, SP, Brasil

^b Faculdade de Ciências Médicas da Universidade Estadual de Campinas (Unicamp), Campinas, SP, Brasil

Recebido em 11 de janeiro de 2016; aceito em 24 de março de 2016

Disponível na Internet em 16 de abril de 2016

PALAVRAS-CHAVE

Quilotórax;
Vômito;
Ducto torácico;
Cintilografia;
Criança

KEYWORDS

Chylothorax;
Vomiting;
Thoracic duct;
Scintigraphy;
Child

Resumo

Objetivo: Relatar o caso de uma criança com quilotórax bilateral devido a etiologia pouco frequente: lesão do ducto torácico após quadro de vômitos excessivos.

Descrição do caso: Menina, sete anos, apresentava edema facial crônico iniciado após quadro de hiperemese. À avaliação, também apresentava derrame pleural bilateral, com líquido quiloso obtido na toracocentese. Após extensa investigação clínica, laboratorial e radiológica da etiologia do quilotórax, foi definido ser secundário a lesão do ducto torácico por aumento da pressão intratorácica pela manifestação inicial de vômitos, corroborado por achados de linfocintilografia.

Comentários: À exceção do período neonatal, o quilotórax é achado infrequente de efusão pleural em crianças. As causas são diversas, incluindo trauma, neoplasia, infecção e doenças inflamatórias; contudo, etiologia como a aqui descrita é pouco relatada na literatura.

© 2016 Publicado por Elsevier Editora Ltda. em nome de Sociedade de Pediatria de São Paulo. Este é um artigo Open Access sob uma licença CC BY (<http://creativecommons.org/licenses/by/4.0/>).

Bilateral spontaneous chylothorax after severe vomiting in children

Abstract

Objective: To report the case of a child with bilateral chylothorax due to infrequent etiology: thoracic duct injury after severe vomiting.

Case description: Girl, 7 years old, with chronic facial swelling started after hyperemesis. During examination, she also presented with bilateral pleural effusion, with chylous fluid

DOI se refere ao artigo: <http://dx.doi.org/10.1016/j.rppede.2016.04.003>

* Autor para correspondência.

E-mail: antoniollrodrigues@yahoo.com.br (A.L. Rodrigues).

obtained during thoracentesis. After extensive clinical, laboratory, and radiological investigation of the chylothorax etiology, it was found to be secondary to thoracic duct injury by the increased intrathoracic pressure caused by the initial manifestation of vomiting, supported by lymphoscintigraphy findings.

Comments: Except for the neonatal period, chylothorax is an infrequent finding of pleural effusion in children. There are various causes, including trauma, malignancy, infection, and inflammatory diseases; however, the etiology described in this study is poorly reported in the literature.

© 2016 Published by Elsevier Editora Ltda. on behalf of Sociedade de Pediatria de São Paulo. This is an open access article under the CC BY license (<http://creativecommons.org/licenses/by/4.0/>).

Introdução

O quilotórax é definido como o acúmulo de linfa no espaço pleural, causado por lesão no ducto torácico, e é uma causa infrequente de derrame pleural em crianças.^{1,2} Pode levar à morbidade respiratória considerável e tem uma lista extensa de causas, com grande dificuldade diagnóstica.^{1,2} Este estudo tem por objetivo relatar o caso de uma criança com quilotórax bilateral espontâneo.

Descrição do caso

Paciente do sexo feminino, sete anos, branca, encaminhada por suspeita diagnóstica de lúpus eritematoso sistêmico. Relatava história, havia cinco meses, de início abrupto de vômitos e distensão abdominal autolimitados, após ingestão de grande quantidade de chocolate; em sequência, passou a apresentar edema crônico de face, de caráter insidioso e permanente. Após três meses do início dos sintomas e extensa avaliação de quadros alérgicos, foi submetida à tomografia computadorizada de tórax e abdome, que evidenciou linfonodomegalia abdominal e derrame pleural bilateral. Foi feita drenagem de tórax em outro serviço, com relato de líquido pleural leitoso. Fez, também, no serviço de origem, avaliações laboratoriais, cuja maioria dos resultados estava dentro dos valores de normalidade (incluindo hemograma, função renal, C3, C4, fator reumatoide, anti-Sm,

anti-Ro, anti-La, anti-ds-DNA), exceto por fator antinuclear positivo, na titulação de 1:640, padrão nuclear pontilhado grosso.

Na primeira consulta ambulatorial neste serviço, a paciente foi submetida a nova radiografia de tórax (fig. 1A), que evidenciou recorrência do derrame pleural bilateral. Foi feita toracocentese à direita, cujo líquido mostrou cor branca leitosa; leucócitos 1.120mm^3 (linfócitos 96%, neutrófilos 3%, plasmócitos 1%); hemácias 710mm^3 ; proteínas 3,7g/dL; glicose 87mg/dL; triglicérides 2.855mg/dL. A criança foi internada, mantida em jejum e iniciada terapêutica com nutrição parenteral. Após 21 dias, sem redução do volume do quilotórax, foi feita drenagem torácica bilateral, com retirada de 450mL de secreção quilosa à direita e 300mL à esquerda. Os drenos foram mantidos em selo d'água, com redução acentuada do edema palpebral. Três dias após a drenagem foi iniciada dieta hipogordurosa. Os drenos foram retirados após 25 dias.

Foi solicitada dosagem sérica do fator de crescimento vasoendotelial-D (VEGF-D), marcador que, em níveis elevados, é útil para o diagnóstico de linfangioleiomiomatose, cujo resultado de 125pg/mL, pouco acima do valor de referência (31-86pg/mL), descartou tal possibilidade. Foi feita linfocintilografia (fig. 2) com administração intradérmica de radiofármaco no dorso do pé e captação subsequente das imagens do radiotraçador que evidenciaram extravasamento do mesmo na topografia do introito torácico bilateralmente, compatível com lesão do ducto torácico, secundária ao

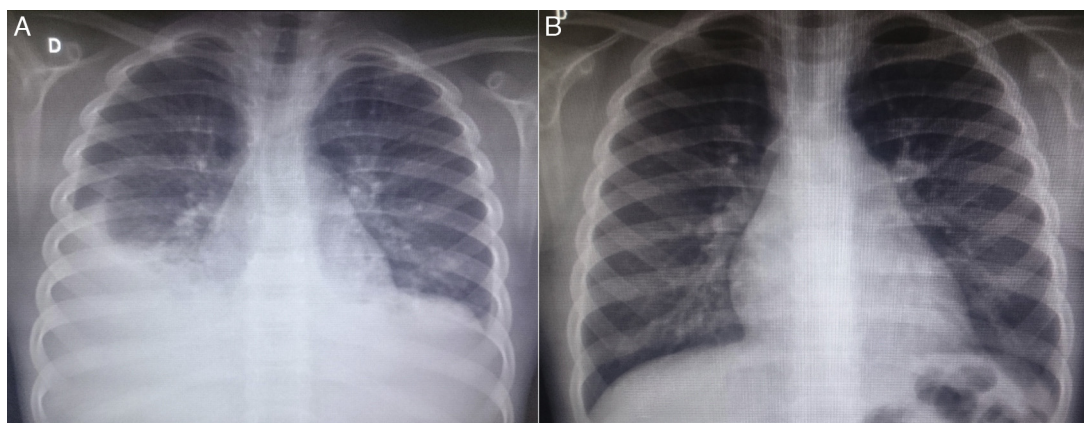


Figura 1 Imagens de radiografia de tórax da paciente em incidência posteroanterior; A – à admissão da paciente, observa-se obliteração dos seios costofrênicos bilateralmente, com opacidade pleuropulmonar à direita; B – seis meses após a alta, em consulta ambulatorial, radiografia sem alterações.

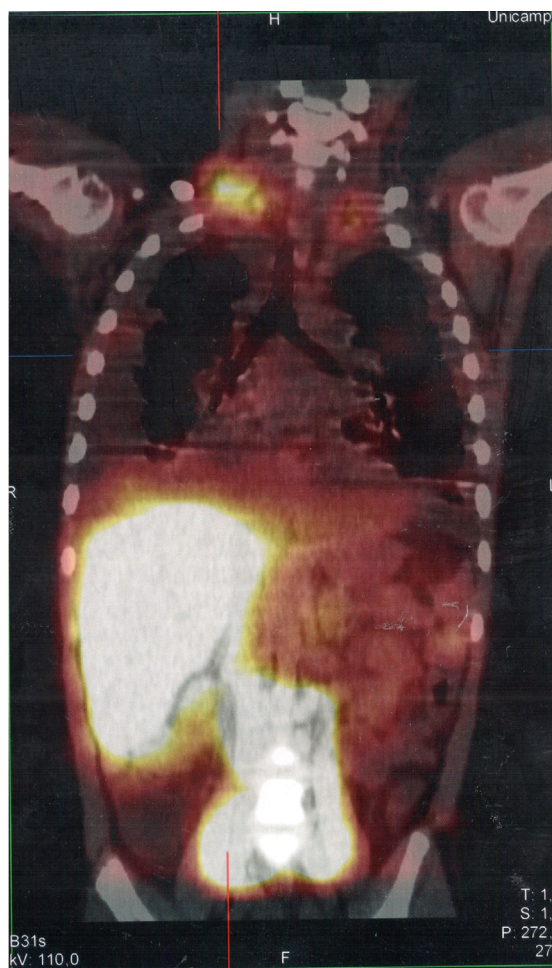


Figura 2 Imagem de SPECT/CT das regiões cervicotorácica e abdominal obtida a partir do exame de linfocintilografia com administração intradérmica de dextran-99mTc no dorso dos pés; as imagens obtidas 18 horas após o início do exame mostram área focal de retenção/extravasamento do radiotraçador nos ductos linfáticos localizados na topografia do introito torácico bilateralmente, mais acentuado à direita.

aumento da pressão intracavitária, provocada pelos vômitos ocorridos no início do quadro. A paciente recebeu alta após 53 dias de internação, com acompanhamento ambulatorial, durante o qual foi liberada dieta geral, sem restrição lipídica. Mantém-se assintomática no seguimento (radiografia de tórax de controle na [fig. 1B](#)), sem alterações aos exames laboratoriais, incluindo avaliação por reumatologista.

Discussão

O quadro clínico de paciente com quilotórax é insidioso, evolui à medida que se acumula líquido no espaço pleural: assintomático no início, cursa posteriormente com tosse e dispneia;^{1,2} febre e dor pleurítica são achados infrequentes.^{2,3} Ao exame físico, nota-se macidez uni ou bilateral e diminuição do murmúrio vesicular.³ Complicações de um quilotórax de evolução crônica incluem desnutrição proteico-calórica, imunodeficiência por depleção de linfócitos e imunoglobulinas^{1,4} e distúrbios eletrolíticos.⁵

O diagnóstico, com base na suspeita em paciente com quadro clínico sugestivo e achados radiológicos compatíveis (derrame pleural em radiografia de tórax simples ou ultrassonografia), é feito a partir da toracocentese.^{1,3} O líquido obtido é branco, inodoro, de aspecto leitoso,^{2,3} mas pode apresentar-se como serossanguinolento.³ A avaliação laboratorial mostra níveis de triglicérides na amostra acima de 110mg/dL e relação de colesterol do líquido pleural sobre sérico <1,0.^{1,3} Encontra-se, geralmente, celularidade com predomínio de linfócitos (>50%), conteúdo de proteína entre 2-3mg/dL⁵ e baixos níveis de lactato desidrogenase.^{3,5} Se persistir a dúvida diagnóstica, o exame de eleição é a pesquisa de quilomicrons no líquido biológico, com resultado positivo.^{1,3}

Após essa confirmação, pode-se lançar mão de outros estudos para auxiliar na investigação, como tomografia computadorizada e/ou ressonância magnética, além de exames mais específicos para avaliação do sistema linfático, como a linfangiografia e a linfocintilografia.^{1,2} De acordo com a localização da ruptura do ducto torácico, considerando também as variações anatômicas, pode ser detectada coleção unilateral (mais comumente à direita) ou, mais raramente, bilateral (em um sexto dos casos).⁵

As causas de quilotórax em crianças são diversas, variam conforme a faixa etária e o mecanismo de lesão do ducto torácico. Uma revisão publicada em 2014 lista mais de 35 possíveis etiologias.¹ Dentre essas, encontram-se malformações congênitas do sistema linfático, como linfangiomas pulmonares, linfangectasia e atresia do ducto torácico;^{1,2,6} quilotórax associado a síndromes genéticas, como síndrome de Down, Noonan e Turner,⁶ entre outras;^{1,6} pós procedimentos cirúrgicos de cabeça e pescoço e torácicos (em até 6% das cirurgias cardíacas);^{1,7} após outros eventos iatrogênicos no período neonatal, como tocotraumatismo e trombose de veia cava superior por cateterização venosa central;^{5,6} quilotórax pós-trauma torácico fechado;¹ e quilotórax associado a neoplasias, como neurogênicas, teratomas, sarcomas e, especialmente, os linfomas, nos quais o acúmulo de linfa no espaço pleural pode ser manifestação inicial;^{1,2} além de infecções granulomatosas como tuberculose.¹ A paciente deste caso não apresentava achados compatíveis com malformações congênitas, não havia sofrido trauma ou cirurgia e foram descartadas neoplasias e infecções. Outras possíveis causas para o desenvolvimento de quilotórax são as reumatológicas, motivo inicial da vinda da paciente ao nosso serviço. São relatados como possíveis desencadeadores o lúpus eritematoso sistêmico,⁸ a doença de Behçet,⁹ a púrpura de Henoch-Schönlein¹⁰ e a sarcoidose.¹¹ Da mesma forma, a paciente não apresentava critérios clínicos e laboratoriais para essas condições antes e tampouco durante o seguimento, e foram então descartadas.

Outra condição descartada neste presente caso foi a linfangioleiomiomatose. Trata-se de doença rara, que pode se associar ao complexo da esclerose tuberosa, é caracterizada como neoplasia de baixo grau metastatizante, que cursa com alterações císticas insidiosas no parênquima pulmonar e também afeta os vasos linfáticos e linfonodos e leva ao quilotórax.¹² Foi usada a dosagem do VEGF-D para descartar esse diagnóstico no presente caso, já que o marcador está presente em níveis elevados na maioria dos doentes, é considerado confiável para

o diagnóstico e a avaliação da resposta terapêutica nesses casos.^{12,13}

Dessa forma, excluídas todas as possibilidades, foi considerada a causa restante para o aparecimento do quilotórax em criança: aumento de pressão intratorácica causada por tosse ou vômito excessivos.¹ Tal condição associa-se com doenças como as síndromes de Boerhaave e Mallory-Weiss, o pneumotórax e o enfisema subcutâneo.¹⁴ Contudo, a associação dessa condição com a ruptura do ducto torácico é raramente descrita – há um relato de uma menina de nove anos com quilotórax após vômitos excessivos¹⁴ e de dois adultos (33 e 65 anos) com surgimento de derrame pleural linfático após crises de tosse.^{15,16} Pelo antecedente de vômitos excessivos e instalação abrupta do quadro, essa causa pôde ser inferida para o caso apresentado. Contudo, ao contrário do relatado na literatura, a lesão linfática na paciente aqui descrita ocorreu em nível do introito torácico, e não próximo ao diafragma.^{2,15}

O tratamento do quilotórax, após toracocentese e eventual drenagem torácica, inicialmente é conservador, baseado na introdução de dieta sem gorduras com adição de triglicerídeos de cadeia média, que são absorvidos diretamente para a circulação portal.^{1,2,7} Na falha da dieta enteral ou como primeira escolha opcional, pode-se lançar mão de nutrição parenteral.^{2,7} Terapêuticas adjuvantes, como uso de octreotida,^{5,7} ainda carecem de mais respaldo na literatura para tratamento em crianças.¹ Devido a outras complicações, como a hipogamaglobulinemia e o maior risco de trombozes (pela perda de antitrombina), alguns autores advogam o uso de imunoglobulina endovenosa e anticoagulação conforme cada caso.⁷ O rol de opções no tratamento cirúrgico inclui ligadura do ducto torácico por toracoscopia, pleurodese e shunts pleuropéritoneais; entretanto, essas abordagens, via de regra, são reservadas aos pacientes que não responderam ao tratamento clínico inicial (sem melhoria após 2-4 semanas e manutenção de alto débito à drenagem).^{1,2,5,7} Além dessas terapêuticas específicas, devem ser avaliadas as eventuais condições de base, como neoplasia ou infecção, para melhor resolução do caso.⁵

Apesar de ser uma causa rara de efusão pleural em crianças (à exceção do período neonatal),^{1,6} o quilotórax pode resultar em importante morbidade nesses pacientes. O presente caso ilustra a dificuldade para elucidação diagnóstica da causa de um quilotórax e serve como lembrete de que, a despeito de diversas outras patologias que estão mais frequentemente associadas a essa entidade, também se deve incluir nos diferenciais a lesão do ducto torácico por aumento da pressão intratorácica causada por tosse e/ou vômitos importantes.

Financiamento

O estudo não recebeu financiamento.

Conflitos de interesse

Os autores declaram não haver conflitos de interesse.

Referências

1. Tutor JD. Chylothorax in infants and children. *Pediatrics*. 2014;133:722–33.
2. Soto-Martinez M, Massie J. Chylothorax: diagnosis and management in children. *Paediatr Respir Rev*. 2009;10:199–207.
3. Skouras V, Kalomenidis I. Chylothorax: diagnostic approach. *Curr Opin Pulm Med*. 2010;16:387–93.
4. Kovacikova L, Lakomy M, Skrak P, Cingelova D. Immunologic status in pediatric cardiothoracic patients with chylothorax. *Bratisl Lek Listy*. 2007;108:3–6.
5. McGrath EE, Blades Z, Anderson PB. Chylothorax: aetiology, diagnosis and therapeutic options. *Respir Med*. 2010;104:1–8.
6. Rocha G. Pleural effusions in the neonate. *Curr Opin Pulm Med*. 2007;13:305–11.
7. Panthongviriyakul C, Bines JE. Post-operative chylothorax in children: an evidence-based management algorithm. *J Paediatr Child Health*. 2008;44:716–21.
8. Lin YJ, Chen DY, Lan JL, Hsieh TY. Chylothorax as the initial presentation of systemic lupus erythematosus: a case report. *Clin Rheumatol*. 2007;26:1373–4.
9. Zhang L, Zu N, Lin B, Wang G. Chylothorax and chylopericardium in Behçet's disease: case report and literature review. *Clin Rheumatol*. 2013;32:1107–11.
10. Cogar BD, Groshong TD, Turpin BK, Guajardo JR. Chylothorax in Henoch-Schönlein purpura: a case report and review of the literature. *Pediatr Pulmonol*. 2005;39:563–7.
11. Soskel NT, Sharma OP. Pleural involvement in sarcoidosis. *Curr Opin Pulm Med*. 2000;6:455–68.
12. Xu KF, Lo BH. Lymphangioliomyomatosis: differential diagnosis and optimal management. *Ther Clin Risk Manag*. 2014;10:691–700.
13. Young L, Lee HS, Inoue Y, Moss J, Singer LG, Strange C, et al. Serum VEGF-D concentration as a biomarker of lymphangioliomyomatosis severity and treatment response: a prospective analysis of the Multicenter International Lymphangioliomyomatosis Efficacy of Sirolimus (MILES) trial. *Lancet Respir Med*. 2013;1:445–52.
14. Yekeler E, Ulutas H. Bilateral chylothorax after severe vomiting in a child. *Ann Thorac Surg*. 2012;94:e21–3.
15. Adas G, Karatepe O, Battal M, Dogan Y, Karyagar S, Kutlu A. Coughing may lead to spontaneous chylothorax and chylous ascites. *Case Rep Gastroenterol*. 2007;1:178–83.
16. Candaf F, Yıldızhan A, Gorur R, Isitmangil T. Is bilateral chylothorax possible after simple cough? Yes. *Asian Cardiovasc Thorac Ann*. 2015;23:471–3.