

OCORRÊNCIA DE HEMOGLOBINOPATIAS INCOMUNS NO BALUCHISTÃO: HB SD E HB SE – APRESENTAÇÃO COM OSTEOMIELENITE

Occurrence of unusual haemoglobinopathies in Balochistan: Hb SD and Hb SE – presentation with osteomyelitis

Usman Tauseef^{a,*} , Misbah Anjum^a , Mohsina Ibrahim^a , Hina Sabih Baqai^a ,
Abubakar Tauseef^b , Marium Tauseef^c , Muhammad Sohaib Asghar^b ,
Maryam Zafar^b , Uzma Rasheed^d , Nimra Shaikh^d 

RESUMO

Objetivo: Descrever dois casos de variantes raras da hemoglobinopatia falciforme.

Descrição do caso: Apresentamos aqui dois casos de hemoglobinopatias variantes das células falciformes, de famílias não relacionadas, no estado do Baluchistão (Paquistão), sendo um diagnosticado como doença da hemoglobina SD na eletroforese de hemoglobina, enquanto o outro com doença da hemoglobina SE. Ambos foram diagnosticados a partir da apresentação de osteomielite.

Comentários: Hemoglobina SD (Hb SD) e hemoglobina SE (Hb SE) são hemoglobinopatias raras no mundo. A escassez de literatura disponível sugere que ambas são variantes da doença falciforme (DF) com natureza heterogênea. A prevalência de hemoglobinopatia falciforme com heterozigosidade composta foi encontrada com frequência variável na população do sudeste asiático. A frequência de osteomielite na DF é de 12 a 18%, mas sua ocorrência entre as hemoglobinopatias falciformes variantes é pouco relatada. Os dois casos reportados apresentaram osteomielite como característica de apresentação da doença.

Palavras-chave: Hemoglobina; Anemia falciforme; Eletroforese; Anemia; Osteomielite.

ABSTRACT

Objective: To describe two cases of unusual variants of sickle cell disease.

Case description: We present two cases of sickle cell disease variants (haemoglobinopathies), from unrelated families, in the state of Balochistan (Pakistan). One was diagnosed with sickle cell disease in the haemoglobin electrophoresis, whereas the other was diagnosed with sickle cell SE disease. Both were diagnosed based on the presentation of osteomyelitis.

Comments: Haemoglobin SD disease (Hb SD) and haemoglobin SE disease (Hb SE) are rare haemoglobinopathies in the world. The lack of available literature suggests that both are variants of sickle cell disease (SCD), with heterogeneous nature. The prevalence of sickle cell disease with compound heterozygotes was found at a variable frequency in the population of the Asian Southeast. The frequency of osteomyelitis in SCD is 12 to 18%, but its occurrence among variant haemoglobinopathies is little reported. Both reported cases presented with osteomyelitis as a characteristic of the disease presentation.

Keywords: Hemoglobin; Sickle cell anemia; Electrophoresis; Anemia; Osteomyelitis.

*Autor correspondente. E-mail: usman.tauseef.dr@gmail.com

^aNational Institute of Child Health, Carachi, Paquistão.

^bDow University of Health Sciences, Carachi, Paquistão.

^cJinnah Sindh Medical University, Carachi, Paquistão.

^dLiaquat National Hospital and Medical College, Carachi, Paquistão.

Recebido em 5 de novembro de 2019; aceito em 21 de fevereiro de 2020; disponível on-line em 03 de fevereiro de 2021.

INTRODUÇÃO

A hemoglobinopatia SD (Hb SD) e a hemoglobinopatia SE (Hb SE) são variantes da doença falciforme (DF), que é uma deficiência na cadeia beta globínica que leva à polimerização da hemoglobina e resulta em crise vaso-oclusiva e outras manifestações clínicas.¹ A Hb SD e Hb SE são hemoglobinas com mutações que afetam o gene beta globina.² Todas as hemoglobinopatias hereditárias são distribuídas globalmente dependendo das variáveis. A Hb SD e a Hb SE podem ser silenciosas, em termos clínicos, com resultados laboratoriais específicos que mostram redução nos índices hematológicos. O diagnóstico definitivo tem base nos resultados da eletroforese da hemoglobina.

A osteomielite é definida como uma infecção do osso com risco de ocorrer em pacientes com DF secundária à hemoglobina anormal, causando redução na vascularidade dos pequenos vasos dos ossos. A osteonecrose e a artrite séptica, juntamente com a osteomielite, são as manifestações musculoesqueléticas mais comuns da DF, devido ao fenômeno vaso-oclusivo.³

Apresentamos aqui dois casos raros de variantes da doença falciforme, juntamente com osteomielite, que normalmente se configura como uma característica rara dentre as variantes da doença falciforme devido às menores chances de ocorrência de crise vaso-oclusiva. Por isso, o objetivo deste estudo é recomendar a triagem da população pediátrica diagnosticada com osteomielite para descartar anomalias do gene falciforme e, então, gerenciá-los de forma apropriada.

CASO 1

Um menino de 10 anos, morador da cidade de Panjgur, no estado do Baluchistão, apresentou-se ao ambulatório com dor na coxa esquerda há 15 dias, com febre e dificuldade para andar há sete dias. Seu histórico não apresentava complicações, exceto pelo fato de que a criança tinha episódios recorrentes de dor nos membros inferiores desde os quatro anos de idade. Não houve tratamento específico para este problema. O histórico de transfusão também era negativo. Ele nasceu de pais não-consanguíneos, e não havia histórico familiar de hemoglobinopatias ou transfusão de sangue. Durante o exame físico, a criança estava consciente e orientada, sem características dismórficas; estava febril durante o exame, com temperatura de 38,3°, e levemente anêmico. As medidas antropométricas estavam no percentil 5 no quadro de crescimento desenvolvido pelo Centro Nacional de Estatística em Saúde – CDC para idade e gênero. Houve inchaço difuso na superfície anteromedial do terço médio da coxa. O inchaço na pele era morno, sem alteração de cor. A área estava sensível à palpação,

com movimentos passivos e ativos. O exame do quadril e articulação dos joelhos não mostrou intercorrências. No exame abdominal, o fígado estava palpável, 2 cm abaixo da margem costal direita, com comprimento total de 12 cm, e o baço não estava palpável. O restante do exame sistêmico, incluindo as áreas cardiovascular, respiratória, sistema nervoso central e musculoesquelético, estava normal.

Uma radiografia da perna esquerda indicou leve reação periosteal e elevação periosteal com coleção subperiosteal e deslocamento, além de escurecimento da gordura, o que sugere um processo infeccioso/inflamatório (Figura 1A). A ressonância magnética com contraste mostrou anomalia na medula, na diáfise medial do fêmur esquerdo, mostrando anomalia nos tecidos moles periféricos pós-contraste e formação de abscesso nos tecidos moles, consistente com osteomielite (Figura 1B).

A contagem de células sanguíneas mostrou 6,8 g/dL para hemoglobina; 21,7% para hematócrito; 13,5 células por microlitro, na contagem total de leucócitos, sendo 70% neutrófilos e 22%, linfócitos; contagem de plaquetas a 111.000 por microlitro de sangue; e índices das células vermelhas: volume corpuscular médio (VCM), 80,5 fL; concentração de hemoglobina corpuscular média (CHCM), 37,5 g/dL; hemoglobina corpuscular média (HCM), 30,2 pg; contagem de reticulócitos, 7,5% (contagem corrigida dos reticulócitos, 5,0%).

O esfregaço periférico mostrou anisocitose, poiquilocitose, células alvo e formação de Rouleaux. A taxa de sedimentação eritrocítica de 80 mm/hora (<5 normal) e a cultura sanguínea não relevaram crescimento bacteriano. O resultado da

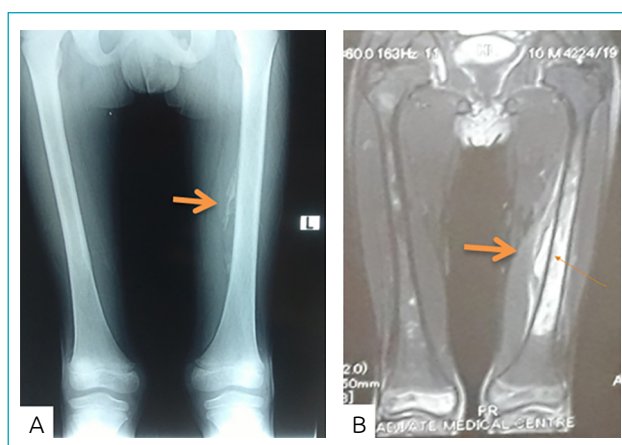


Figura 1 Imagem radiológica mostrando sinais de osteomielite. (A) Radiografia da perna esquerda indica leve reação periosteal e elevação periosteal com coleção sub-periosteal, com desvio e escurecimento da gordura. (B) Ressonância magnética com contraste mostra anomalia na medula, na diáfise medial do fêmur esquerdo.

eletroforese da hemoglobina foi positivo para o heterozigoto composto para doença falciforme (DF) (Tabela 1).

Foi feito o diagnóstico de osteomielite no fêmur esquerdo, secundária ao heterozigoto composto DF (Hb SD), e o paciente recebeu antibióticos e hidratação pela via intravenosa. O paciente tomou hidroxiureia depois que a osteomielite foi curada, e o acompanhamento foi planejado no ambulatório da hematologia pediátrica após duas semanas. A família do paciente foi aconselhada a verificar todos os integrantes para hemoglobinopatia. O acompanhamento do paciente não apresentou complicações.

CASO 2

Menina de 10 anos de idade, pesando 19 quilos, morando em Othal, Estado de Baluchistão, compareceu ao ambulatório com febre e dor na perna esquerda há 10 dias. Seu histórico médico era normal, sem histórico de viagem ou transfusão. Ela nasceu de pais consanguíneos, e o histórico familiar era negativo para hemoglobinopatias. Durante o exame físico, a criança estava ativa e alerta, sentada na cama sem características dismórficas; estava febril, com 37,7°C, levemente pálida e com icterícia. O exame abdominal mostrou hipocôndrio esquerdo macio e distendido, com baço palpável 6 cm abaixo da margem costal esquerda; o restante do exame sistêmico e local não mostrou alterações, a não ser alguma restrição de movimentos na articulação esquerda do quadril.

Sua contagem sanguínea complete mostrou 4,9 g/dL para hemoglobina; 17,5% para hematócritos; contagem total de leucócitos em 5,1 células por microlitro, com 46% de neutrófilos e 49% de linfócitos; contagem de plaquetas a 157.000 por microlitro de sangue. A contagem de reticulócitos foi de 5,0%, e os índices das células vermelhas foram: VCM de 74 fL, CHCM de 38,9 g/dL, e HCM de 28,8 pg. O esfregaço periférico mostrou anisocitose, poiquilocitose e células alvo. A taxa de sedimentação eritrocítica foi de

76 mm/hora (<5 normal), e a cultura sanguínea não revelou crescimento bacteriano.

A análise do osso mostrou áreas crescentes de captação envolvendo o osso ilíaco esquerdo e a ponta distal do fêmur esquerdo. Uma captação não-homogênea foi vista na coluna dorso-lombar; o restante do esqueleto mostrou captação bilateralmente simétrica no esqueleto axial e apendicular. A ressonância magnética com contraste indicou realce de sinal no fêmur esquerdo, com anomalia nos tecidos moles sugestiva de osteomielite (Figura 2). O resultado da eletroforese da hemoglobina foi positivo para o heterozigoto composto para doença falciforme (DF) (Tabela 2).

Foi feito o diagnóstico de osteomielite do íleo e fêmur esquerdos, secundária ao heterozigoto composto DF (Hb SE), e a paciente recebeu antibióticos e hidratação pela via intravenosa, além de hidroxiureia pela via oral. A paciente melhorou com o tratamento e foi capaz de se mover de forma independente. Teve alta e continuou tomando hidroxiureia, e foi chamada para retorno após duas semanas. A família da paciente foi aconselhada a verificar todos os integrantes para hemoglobinopatia. A paciente foi mantida em acompanhamento por seis semanas, sem complicações e total resolução dos sintomas.

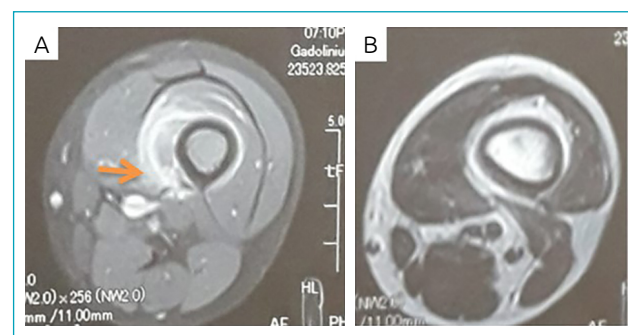


Figura 2 Ressonância magnética mostra sinais de osteomielite. (A e B): Ressonância com contraste mostra reação do fêmur esquerdo e anomalia dos tecidos moles, sugerindo osteomielite.

Tabela 1 Eletroforese de hemoglobina do paciente 1.

Tipo de hemoglobina	Porcentagem	Nível normal
Hb A2	1,5%	2,4–3,2%
Hb F	15,5%	0,0
Hb D	52,2%	0,0
Hb S	30,8%	0,0
Interpretação	F+S+D+A2	
Heterozigoto composto para doença falciforme SD		
Metodologia: Quantificação da hemoglobina por cromatografia líquida de alta performance.		

Tabela 2 Eletroforese de hemoglobina no paciente 2.

Tipo de hemoglobina	Porcentagem	Nível normal
Hb A1	16,1%	95–98%
Hb F	9,4%	0,0
Hb E	11,5%	0,0
Hb S	63%	0,0
Interpretação	S+E+F+A1	
Heterozigoto compost para doença falciforme SE		
Metodologia: Quantificação da hemoglobina por cromatografia líquida de alta performance.		

DISCUSSÃO

O histórico da hemoglobinopatia é repleto de fenômenos únicos e incomuns. Dois deles são condições genéticas peculiares e raras, chamadas Hb SD e Hb SE.^{1,2} Hb SD e Hb SE são variantes da DF, causadas por uma deficiência na cadeia beta globínica que leva à polimerização da hemoglobina, quando esta não está ligada ao oxigênio. A polimerização da cadeia beta globínica leva à crise vaso-oclusiva, causando uma variedade de sintomas como dor recorrente, dactilite, síndrome aguda do tórax, auto-esplenectomia e osteomielite.³ A DF é dividida em diferentes categorias com base em sua origem genética e regiões geográficas, como a República Centro-Africana (CAR), Benim (BEM), Senegal (SEN), Camarões (CAM), Arábia e Índia (ARAB) e Arábia Saudita.⁴ Sabe-se que quanto maior a presença de Hb fetal (F) e menor a de Hb falciforme (S) em um paciente, menores são as manifestações clínicas da doença. Esse é um bom motivo pelo qual a população árabe apresenta sintomas menos intensos da DF.

A DF não é uma deficiência puramente baseada em fatores genéticos. Fatores ambientais também têm um papel importante em sua apresentação.⁴ Condições climáticas extremas podem estar associadas à maior frequência de crises vaso-oclusivas, levando a frequentes internações entre os pacientes com a Hb SD.⁴ Junto com as mudanças climáticas, exercícios e esforço físico são considerados fatores desencadeantes para episódios de crises vaso-oclusivas devido a mudanças metabólicas, como hipóxia, acidose lática e desidratação.^{5,6}

A Hb SD e a Hb SE são hemoglobinas comprometidas, cujas mutações afetam o gene beta globina.^{1,2} Dentre todos os tipos de hemoglobinopatias, Itano identificou, em 1950, a hemoglobina D como uma nova variante,⁷ mas ela foi documentada pela primeira vez por Vella e Lehmann, em 1974.⁸ Por sua vez, a Hb SE foi encontrada em uma mulher de 70 anos, juntamente com seu filho de 30 anos, ambos nativos da Turquia do Sul, em 1957.⁹ Todas as hemoglobinopatias hereditárias são distribuídas pelo mundo dependendo das variantes, como a talassemia, prevalendo na região do Mediterrâneo e no sudeste asiático. A Hb S é prevalente na África tropical e na população negra ao redor do mundo. A Hb D é mais comum na população da Índia, Paquistão e Irã.¹⁰ Os europeus do norte são a única população do mundo em que a frequência de Hb SD é mínima.¹¹ Porém, a Hb E é a terceira mais prevalente, provavelmente afetando 30 milhões de pessoas, sendo 80% do sudeste asiático.¹² A Hemoglobina E (Hb E) é uma hemoglobina anormal, com uma única mutação na cadeia β . Na posição 26, há uma mudança no aminoácido, do ácido glutâmico à lisina. A doença da hemoglobina E (EE) aparece quando os filhos herdaram o gene de ambos os pais. O traço da Hb E e Hb EE são as formas leves da condição. A combinação da Hb E

e da Hb resulta no estado do heterozigoto composto da Hb SE. A Hb E tem frequência de aproximadamente 30-40% em algumas áreas da Tailândia, Camboja e Laos.² A ocorrência da Hb E também é alta na Índia, Nepal, Bangladesh, Paquistão, Vietnã e Malásia.^{2,12}

A mutação da Hb SD normalmente se apresenta na posição 121 da cadeia de beta globina, na qual o ácido glutâmico é substituído pela glutamina, investigada pela eletroforese de hemoglobina.¹⁰ Por outro lado, a doença no paciente que tem Hb SE normalmente se manifesta com a substituição do aminoácido lisina pelo ácido glutâmico, na posição 26 da cadeia de beta globina, também detectada pela eletroforese de hemoglobina.¹³ A hemoglobina D tem muitas variantes, e seus nomes são dados de acordo com o estado ou país específico onde é reportada; inclui a Hb SD Punjab, com mutação específica vista na posição 122 da cadeia de beta globina, tornando-a o subtipo mais prevalente no mundo.^{14,15} Outra variante chamada de Hb D foi reportada no Irã, com mutação similar vista na posição 22 da cadeia de beta globina, sendo mais prevalente no Oriente Médio.¹⁶⁻¹⁸ A doença homozigótica Hb D é clinicamente assintomática, e raramente ocorre isoladamente em um paciente, enquanto a heterozigose para a hemoglobina D com a hemoglobina S (Hb S) e a talassemia beta possuem uma variável fenotípica dependendo da interação da Hb D com outros genes da hemoglobinopatia,¹⁸⁻²⁰ como apresentado no primeiro caso.

A Hb SE se apresenta na forma do heterozigoto E, no transnorte do homozigoto EE e no composto heterozigoto E, junto com outras variantes incomuns da hemoglobinopatia e talassemia beta.¹⁷ A Hb SD e a Hb SE, ambas variantes da DF, são clinicamente silenciosas, o que diminui as chances de diagnóstico. Então, costumam ser identificadas durante uma investigação de outra condição.^{9,12} A Hb SD e a Hb SE se apresentam com aspectos prodrômicos da anemia normocítica moderada e esplenomegalia.^{21,22} Na Hb SD e na Hb SE, podemos ver células alvo, microcitose, células falciformes, anisocitose, poiquilocitose, formação de Rouleaux e policromatofilia no esfregaço periférico. Outras apresentações clínicas mostram debilitação física e irritação gástrica.²² Pacientes com Hb SD e Hb SE desenvolvem bilirrubina não conjugada leve, níveis altos de lactato desidrogenase, e hipohaptoglobulinemia com contagem de reticulócitos normal.²³ Pessoas com transtornos da Hb SD ou Hb SE têm predisposição a infecções bacterianas, especialmente aquelas induzidas pelo *Streptococcus pneumoniae*, levando à sepse pneumocócica.²⁴

Os resultados laboratoriais tanto da Hb SD quanto da Hb SE são característicos de valores reduzidos dos índices hematológicos, que são células vermelhas, níveis do hematócrito, VCM e CHCM.^{2,21} Esfregaços periféricos do sangue na Hb SD e Hb SE mostram a ocorrência de células alvo, microcitose, células falciformes, anisocitose, poiquilocitose, formação de Rouleaux

e policromatofilia. Nenhum corpúsculo de Howell Jolly foi encontrado.^{22,24} Embora a Hb SD e a Hb SE sejam doenças clinicamente discretas, devido à polimerização da hemoglobina ligada ao oxigênio, muitas complicações foram demonstradas, incluindo anemia hemolítica crônica interligada à hipertensão pulmonar, momentos de dor, necrose avascular do quadril e ombro, síndrome aguda do tórax, retinopatia falciforme, necrose da medula, hematúria, infarto esplênico, sequestro esplênico, baço aumentado e colelitíase.^{13,21-22}

Os tratamentos definidos para tratar os transtornos da Hb SD e Hb SE são vacinas contra infecções do *Pneumococcus* e *Haemophilus influenzae* durante o período neonatal.^{21,25} A hidroxiureia costuma ser a medicação escolhida para o tratamento da DF, recomendada para Hb SD e Hb SE.²⁵ Medidas de apoio a serem implementadas no caso de Hb SD e Hb SE são o uso de solução de reidratação via oral, ingerir líquidos e evitar mudanças climáticas drásticas.²¹ Para pacientes com Hb SD e Hb SE que passarem por cirurgias, medidas relevantes de segurança precisam ser tomadas durante os períodos pré, intra e pós-operatório para proteção contra complicações associadas à doença falciforme, como a síndrome aguda do tórax.²⁵ Transfundir produtos sanguíneos em pacientes com Hb SE com níveis quase normais de hemoglobina pode culminar em um aumento imprevisível do hematócrito e na viscosidade do sangue.²⁵

A osteomielite é uma das características musculoesqueléticas mais comuns das principais hemoglobinopatias falciformes.

Sua prevalência entre os pacientes com DF é de 12 a 18%. Embora haja poucos dados disponíveis na literatura envolvendo sua apresentação em variantes das hemoglobinopatias falciformes, o risco geral da osteomielite é muito maior em mutações do gene beta globina em comparação à população em geral, devido à crise vaso-oclusiva. O agente mais comum são as espécies de *Salmonella*, seguidos pelo *Staphylococcal aureus*, mas também existem variações geográficas.³ A modalidade de escolha para o diagnóstico é a ressonância magnética, e o local mais comumente afetado é a diáfise de ossos longos.

Concluindo, há casos muito raros de Hb SD e Hb SE, sendo que o primeiro diagnóstico foi feito no estado do Baluchistão, apresentado a nós no National Institute of Child's Health (NICH), em Carachi. Além disso, um aspecto único dos nossos casos é que ambos foram diagnosticados com a osteomielite, que normalmente ocorre com fenômenos vaso-oclusivos da DF. Porém, as variantes descritas neste estudo costumam apresentar menos chances de desenvolver manifestações vaso-oclusivas. Então, a recomendação é que as anomalias do gene falciforme devem ser analisados e descartados em qualquer caso pediátrico de osteomielite.

Financiamento

Este estudo não recebeu financiamento.

Conflito de interesses

Os autores declaram não haver conflito de interesses.

REFERÊNCIAS

1. Adam SS, Sahly AN, Jamjoom AA, Ghoneim AH, Almasoudi TM, Mohsen MO, et al. An unusual presentation of hemoglobin SD Punjab in a Saudi Arabian adult. *Int J Res Med Sci*. 2017;5:1688-91. <http://dx.doi.org/10.18203/2320-6012.ijrms20170934>
2. Bachir D, Galacteros F. Hemoglobin E disease. *Orphanet Encyclopedia*; 2004.
3. Thanni LO. Bacterial osteomyelitis in major sickling haemoglobinopathies: geographic difference in pathogen prevalence. *Afr Health Sci*. 2006;6:236-9. <https://doi.org/10.5555/afhs.2006.6.4.236>
4. Dessap AM, Contou D, Dandine-Roulland C, Hemery F, Habibi A, Charles-Nelson A, et al. Environmental influences on daily emergency admissions in sickle-cell disease patients. *Medicine (Baltimore)*. 2014;93:e280. <https://doi.org/10.1097/md.0000000000000280>
5. Halphen I, Elie C, Brousse V, Le Bourgeois M, Allali S, Bonnet D, et al. Severe nocturnal and postexercise hypoxia in children and adolescents with sickle cell disease. *PloS One*. 2014;9:e97462. <https://doi.org/10.1371/journal.pone.0097462>
6. Faes C, Balyssac-Siransy E, Connes P, Hivert L, Danho C, Bogui P, et al. Moderate endurance exercise in patients with sickle cell anaemia: effects on oxidative stress and endothelial activation. *Br J Haematol*. 2014;164:124-30. <https://doi.org/10.1111/bjh.12594>
7. Itano HA. A third abnormal hemoglobin associated with hereditary hemolytic anemia. *Proc Natl Acad Sci U S A*. 1951;37:775-84. <https://doi.org/10.1073/pnas.37.12.775>
8. Vella F, Lehmann H. Haemoglobin D Punjab (D Los Angeles). *J Med Genet*. 1974;11:341-8. <https://doi.org/10.1136/jmg.11.4.341>
9. Aksoy M, Lehmann H. The first observation of sickle-cell haemoglobin E disease. *Nature*. 1957;179:1248-9. <https://doi.org/10.1038/1791248b0>
10. Anuradha N, Anuradha CR, Raghav J. Haemoglobin-D a rare case report. *World J Medical Sci*. 2014;10:484-7. <https://doi.org/10.5829/idosi.wjms.2014.10.4.82424>

11. Firkin F, Chesterman C, Penington D, Rush B. Disorders of hemoglobin structure and synthesis. de Gruchi's Clinical Haematology in Medical Practice. 5th ed. Oxford: Blackwell Science; 1996. p. 137-71.
12. Hardy MJ, Ragbeer MS. Homozygous Hbe and Hbse disease in a Saudi family. *Hemoglobin*. 1985;9:47-52. <https://doi.org/10.3109/03630268508996981>
13. Gürkan E. Vaso-occlusive manifestations in a patient with sickle cell-hemoglobin E (HbSE) disease. *Am J Hematol*. 2006;81:149. <https://doi.org/10.1002/ajh.20488>
14. Schnee J, Aulehla-Scholz C, Eigel A, Horst J. Hb D Los Angeles (D-Punjab) and Hb Presbyterian: analysis of the defect at the DNA level. *Hum Genet*. 1990;84:365-7. <https://doi.org/10.1007/bf00196236>
15. Yavarian M, Karimi M, Paran F, Neven C, Hartevelde CL, Giordano PC. Multi centric origin of Hb D-Punjab [beta121(GH4)Glu->Gln, GAA>CAA]. *Hemoglobin*. 2009;33:399-405. <https://doi.org/10.3109/03630260903344598>
16. Rahbar S. Haemoglobin D Iran: 2 22 glutamic acid leads to glutamine (B4). *Br J Haematol*. 1973;24:31-5. <https://doi.org/10.1111/j.1365-2141.1973.tb05724.x>
17. Rohe RA, Sharma V, Ranney HM. Hemoglobin D Iran alpha A2 beta 2 2-Glu leads to Gln in association with thalassemia. *Blood*. 1973;42:455-62.
18. Sturgeon P, Itano HA, Bergren WR. Clinical manifestations of inherited abnormal hemoglobins. I. The interaction of hemoglobin-S with hemoglobin-D. *Blood*. 1955;10:389-404.
19. Adachi K, Kim J, Ballas S, Surrey S, Asakura T. Facilitation of Hb S polymerization by the substitution of Glu for Gln at beta 121. *J Biol Chem*. 1988;263:5607-10.
20. Kelleher JF Jr, Park JO, Kim HC, Schroeder WA. Life-threatening complications in a child with hemoglobin SD-Los Angeles disease. *Hemoglobin*. 1984;8:203-13. <https://doi.org/10.3109/03630268408996969>
21. Balgir RS. Is hemoglobin E gene widely spread in the state of Madhya Pradesh in Central India? Evidence from five typical families. *Mediterr J Hematol Infect Dis*. 2014;6:e2014060. <https://doi.org/10.4084/MJHID.2014.060>
22. Aksoy M. The hemoglobin E syndromes. II. Sickle-cell-hemoglobin E disease. *Blood*. 1960;15:610-3. <https://doi.org/10.1182/blood.V15.5.610.610>
23. Knox-Macaulay HH, Ahmed MM, Gravell D, Al-Kindi S, Ganesh A. Sickle cell-haemoglobin E (HbSE) compound heterozygosity: a clinical and haematological study. *Int J Lab Hematol*. 2007;29:292-301. <https://doi.org/10.1111/j.1365-2257.2006.00886.x>
24. Rey KS, Unger CA, Rao SP, Miller ST. Sickle cell-hemoglobin E disease: clinical findings and implications. *J Pediatr*. 1991;119:949-51. [https://doi.org/10.1016/S0022-3476\(05\)83053-7](https://doi.org/10.1016/S0022-3476(05)83053-7)
25. Masiello D, Heeney MM, Adewoye AH, Eung SH, Luo H, Steinberg MH, et al. Hemoglobin SE disease: a concise review. *Am J Hematol*. 2007;82:643-9. <https://doi.org/10.1002/ajh.20847>