

# TUMOR NEUROENDÓCRINO EM CRIANÇA COM IMUNODEFICIÊNCIA COMUM VARIÁVEL

Neuroendocrine tumor in a child with common variable immunodeficiency

Pedro de Souza Lucarelli Antunes<sup>a</sup> , Heloísa Gabriel Tersariol<sup>a</sup> ,  
Mainã Marques Belém Veiga<sup>a</sup> , Maria Conceição Santos de Menezes<sup>b</sup> ,  
Fabíola Del Carlo Bernardi<sup>a</sup> , Wilma Carvalho Neves Forte<sup>a,\*</sup> 

## RESUMO

**Objetivo:** Relatar um caso de criança portadora de imunodeficiência primária que, aos oito anos, desenvolveu sintomas digestivos, culminando com o diagnóstico de tumor neuroendócrino aos dez anos de idade.

**Descrição do caso:** Menino, com um ano de idade, começou a apresentar pneumonias de repetição em diferentes lobos pulmonares. Aos quatro anos, a investigação imunológica mostrou diminuição dos níveis séricos de IgG e IgA. Após exclusão de outras causas de hipogamaglobulinemia, teve diagnóstico de imunodeficiência comum variável, passando a receber reposição mensal de imunoglobulina humana. Evoluiu bem, porém, aos oito anos, começou com epigastralgia e, aos dez anos, diarreia crônica persistente e perda de peso. O quadro culminou com o diagnóstico de tumor neuroendócrino intestinal, de rápida progressão, com óbito do paciente.

**Comentários:** A literatura tem chamado a atenção para tumores gástricos em adultos com imunodeficiência comum variável, alertando para a importância do diagnóstico precoce e da pesquisa de neoplasias digestivas. Até o momento, não há descrição de tumor neuroendócrino em pacientes pediátricos portadores de imunodeficiência comum variável. Acredita-se ser importante a hipótese de neoplasia digestiva diante de crianças com imunodeficiência comum variável e com manifestações clínicas semelhantes ao caso descrito, na tentativa de melhorar o prognóstico para pacientes pediátricos.

**Palavras-chave:** Criança; Síndromes de imunodeficiência; Neoplasias intestinais.

## ABSTRACT

**Objective:** To report a case of a child with primary immunodeficiency who at eight years developed digestive symptoms, culminating with the diagnosis of a neuroendocrine tumor at ten years of age.

**Case description:** One-year-old boy began to present recurrent pneumonias in different pulmonary lobes. At four years of age, an immunological investigation showed a decrease in IgG and IgA serum levels. After the exclusion of other causes of hypogammaglobulinemia, he was diagnosed with a Common Variable Immunodeficiency and started to receive monthly replacement of human immunoglobulin. The patient evolved well, but at 8 years of age began with epigastrium pain and, at 10 years, chronic persistent diarrhea and weight loss. After investigation, a neuroendocrine tumor was diagnosed, which had a rapid progressive evolution to death.

**Comments:** Medical literature has highlighted the presence of gastric tumors in adults with Common Variable Immunodeficiency, emphasizing the importance of early diagnosis and the investigation of digestive neoplasms. Up to now there is no description of neuroendocrine tumor in pediatric patients with Common Variable Immunodeficiency. We believe that the hypothesis of digestive neoplasm is important in children with Common Variable Immunodeficiency and with clinical manifestations similar to the case described here in the attempt to improve the prognosis for pediatric patients.

**Keywords:** Child; Immunologic deficiency syndromes; Intestinal neoplasms.

\*Autora correspondente. E-mail: [wilmanevesforte@yahoo.com.br](mailto:wilmanevesforte@yahoo.com.br) (W.C.N. Forte),

<sup>a</sup>Faculdade de Ciências Médicas, Santa Casa de São Paulo, São Paulo, SP, Brasil.

<sup>b</sup>Irmadade da Santa Casa de Misericórdia de São Paulo, São Paulo, SP, Brasil.

Recebido em 21 de maio de 2018; aprovado em 16 de setembro de 2018; disponível on-line em 08 de novembro de 2019.

## INTRODUÇÃO

A imunodeficiência comum variável (ICV) é a imunodeficiência primária (IDP) — ou erro inato da imunidade (EII) — sintomática grave mais frequente, caracterizada por deficiência predominante de anticorpos. Sua incidência varia entre 1:50.000 e 1:200.000, sendo mais comum entre caucasianos e rara entre asiáticos e afrodescendentes,<sup>1,2</sup> além de acometer igualmente os sexos.<sup>3</sup>

A ICV é definida como diminuição de imunoglobulina G (IgG) e de IgA ou IgM e deficiência de anticorpos específicos, após afastadas outras causas de hipogamaglobulinemia.<sup>4</sup> Para a mudança de classe de IgM para IgG e IgA são necessárias moléculas de adesão expressas em linfócitos T auxiliar e em B, respectivamente: CD40L a CD40; *Inducible CoStimulatory molecule* (ICOS) a ICOS-L; *B-cell Activating Factor receptor* (BAFF) a *Transmembrane Activator and Calcium-modulator Ligand* (TACI).<sup>5</sup> Para a diferenciação final do linfócito B em plasmócito, é essencial a presença de grupos de diferenciação em B: CD19, CD20, CD21, CD81.<sup>5</sup> A ICV tem sido associada a mutações, acarretando deficiências de expressão das seguintes moléculas: ICOS, BAFF, TACI, CD19, CD20, CD21 e CD81.<sup>6</sup> A consequência é que os linfócitos B se tornam incapazes de se diferenciar em plasmócitos, apresentando resposta anormal a protocolos de imunizações contra antígenos proteicos e polissacarídeos.<sup>7</sup>

Em decorrência da deficiência de anticorpos, 94% dos portadores de ICV apresentam infecções de repetição, especialmente pneumonias, podendo evoluir para doença pulmonar crônica (29%) e bronquiectasias (11%). Podem ainda manifestar doença inflamatória intestinal (15%), doenças autoimunes hematológicas ou órgão-específicas e neoplasias.<sup>7</sup> Um subgrupo de pacientes apresenta disfunções da resposta celular, com infecções por patógenos oportunistas.<sup>8</sup>

As neoplasias e as doenças linfoproliferativas ocorrem com maior frequência em ICV, comparados a indivíduos imunocompetentes, sendo a incidência de linfoma 300 vezes maior do que na população geral.<sup>9</sup> Até o momento, não há na literatura descrição de caso de neoplasia neuroendócrina em pacientes pediátricos portadores de ICV, motivo pelo qual nos propusemos a relatar o presente caso.

## DESCRIÇÃO DO CASO

Menino de quatro anos, natural e procedente de São Paulo, Brasil, foi encaminhado para setor especializado por apresentar pneumonias de repetição desde um ano de idade. As pneumonias eram em diferentes lobos pulmonares, com frequência de mais de duas por ano, com necessidade de várias internações hospitalares. Ao atendimento inicial, o paciente apresentava-se ativo, eupneico, com peso no limite inferior de normalidade,

sem outras alterações. História de infecções de repetição em primo, que foi a óbito quando adolescente. A hipótese diagnóstica foi dirigida para IDP predominantemente de anticorpos. Os exames realizados para a investigação imunológica mostraram: IgG 230 mg/dL (esperado 739–1475); IgA <7 mg/dL (esperado 113 a 248); IgM 124 mg/dL (esperado 65–134); as subpopulações de linfócitos foram: CD19+ 483 (460–1203), CD3+ 982 (1161–2077), CD4+ 302 (630–1182), CD8+ 661 (332–836) células/mm,<sup>3</sup> relação CD4/CD8=0,45 (esperado <sup>3</sup>1). As sorologias foram negativas para HIV, *Epstein-Barr virus* e citomegalovírus. Não apresentava perdas proteicas intestinais ou renais, sem outras doenças, sem uso de medicamentos, sem exposição a poluentes específicos.

Diante do quadro clínico e laboratorial, foi feito diagnóstico de ICV e introduzida reposição com imunoglobulina humana endovenosa mensal. O paciente deixou de apresentar pneumonias, houve rápido ganho de peso, atingindo a faixa de normalidade. Foi ainda orientado quanto ao reforço de higiene pessoal e ambiental, evitando ingestão de alimentos crus fora de casa.

Evoluiu bem até oito anos de idade, quando começou a apresentar epigastralgia. Repetidos exames parasitológicos de fezes foram negativos. Foi indicada endoscopia digestiva alta, que visualizou hérnia diafragmática e pólipos duodenais, o qual foi retirado; a biópsia revelou adenoma tubular com displasia moderada (baixo grau). Foi orientado acompanhamento endoscópico anual e iniciado tratamento sintomático, com melhora clínica.

Aos nove anos, foi realizada nova endoscopia, agora com visualização de imagens de esofagite de refluxo e pólipos em duodeno, os quais foram retirados por endoscopia. A análise anatomopatológica revelou esofagite crônica moderada em atividade, com eosinofilia, além de adenomas tubulares duodenais com alterações citoarqueteturais intensas (alto grau) e duodenite crônica moderada. Nesta mesma ocasião, foi realizada colonoscopia, que evidenciou adenoma túbulo-viloso de baixo grau com atípicas moderadas e leves em mucosa de cólon e adenoma tubular de baixo grau em mucosa retal. Todos os adenomas foram retirados por via endoscópica.

Aos dez anos, apresentou duas pneumonias, com necessidade de internações hospitalares prolongadas. Nesse período, começou com diarreia intensa, que se tornou crônica. Os parasitológicos de fezes continuaram negativos. Evoluiu com emagrecimento de 15 kg, estando com 125 cm de estatura (percentil para peso e altura <3), além de distúrbio eletrolítico. Por várias vezes foram tentadas novas endoscopias, mas o estado clínico do paciente contraindicava o exame. Foi optado por tomografia computadorizada de abdome, que mostrou extensa pneumatose intestinal acometendo difusamente o reto, o sigmoide, o cólon descendente e o cólon transverso. Prescrito jejum e introduzida dieta parenteral. Houve melhora do quadro e foi iniciada dieta enteral hipercalórica.

Apresentou melhora clínica e ganho ponderal gradativo nos quatro meses seguintes, quando o quadro diarreico cessou. Entretanto, um mês depois, apresentou dor abdominal e obstipação intestinal de rápida progressão. Realizada nova colonoscopia, que mostrou massa tumoral em cólon, causadora de obstrução intestinal. Foi realizada cirurgia para desobstrução do trânsito intestinal, em associação à colostomia. Não foi possível a retirada cirúrgica do tumor em razão de sua grande dimensão. Durante a cirurgia, também foram observadas metástases em fígado, omento e gradeado costal. O resultado anatomopatológico da tumoração intestinal e das metástases foi neoplasia neuroendócrina com alto índice de proliferação celular. A pesquisa imuno-histoquímica revelou imunopositividade de cromogranina, sinaptofisina, KI67 (positivo em 80% das células). Após o diagnóstico, foram realizados dois ciclos de quimioterapia, entretanto o paciente foi a óbito dois meses depois (Figura 1).

## DISCUSSÃO

O paciente apresentava alguns dos critérios que sugerem IDP, segundo os sinais de alerta indicados pelo Grupo Brasileiro de Imunodeficiências (BRAGID): duas ou mais pneumonias no último ano; oito ou mais otites no último ano; estomatites de repetição ou monilíase persistente há mais de dois meses; abscessos de repetição ou ectima; infecções sistêmicas graves (meningite, osteoartrite ou septicemia); infecções intestinais de repetição ou diarreia crônica; asma grave, doença do colágeno ou doença autoimune; efeitos adversos à BCG e/ou infecção por micobactérias; fenótipo clínico sugestivo de síndromes associadas à imunodeficiência; histórico familiar de imunodeficiência.

O quadro de pneumonias de repetição, o histórico familiar de óbito por infecções e os exames complementares com linfócitos B normais e deficiência de duas classes de imunoglobulinas (IgG e IgA) encaminharam a hipótese diagnóstica para ICV. Ainda, para o diagnóstico de ICV, foram afastadas outras causas de hipogamaglobulinemia: agamaglobulinemia congênita (apresentava CD19 normal), síndrome de Hiper-IgM (IgM normal e ausência de outras manifestações como helmintíases), síndrome de Good (CD19 e CD3 normais), síndrome linfoproliferativa ligada ao X (sorologia negativa para *Epstein-Barr*), sem perdas proteicas intestinais ou renais, sem quadros de leucemias ou de doenças linfoproliferativas e sem uso de medicamentos.

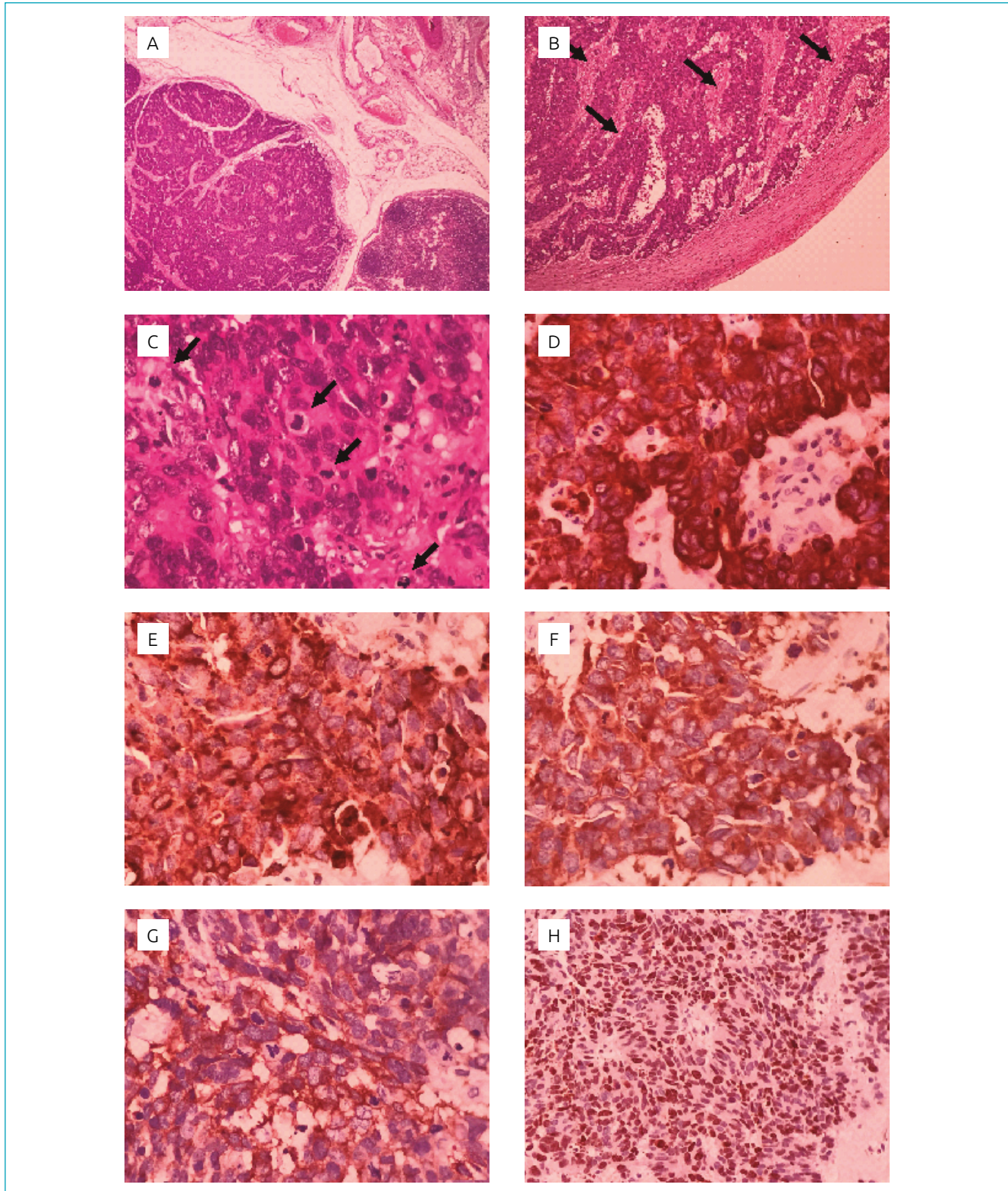
Na ICV, há pneumonias de repetição consequentes à diminuição de anticorpos antipolissacarídeos contidos na classe IgG2, necessários para a defesa contra bactérias encapsuladas, como *Streptococcus pneumoniae* e *Haemophilus influenzae*.<sup>5</sup> A reposição com imunoglobulina humana permitiu a defesa contra tais agentes e o paciente deixou de apresentar pneumonias, como é descrito na literatura.<sup>4</sup>

O paciente também apresentava quadro laboratorial de deficiência de IgA, fazendo parte do quadro de ICV. A falta de IgA pode levar a amigdalites, otites, diarreias de repetição e giardíase, manifestações não apresentadas pelo paciente em questão. A maioria dos casos de deficiência seletiva de IgA é assintomática. Mesmo assim, foi orientado reforço da higiene pessoal e ambiental, para prevenção de infecções em mucosas, que necessitariam de IgA.<sup>5</sup> A diarreia manifestou-se apenas aos dez anos, de forma crônica, incontrolável, evoluindo para desnutrição, mas com pesquisa negativa para agentes infecciosos característicos da diarreia por deficiência de IgA.

As manifestações digestivas aos oito anos, inicialmente com epigastralgia e depois diarreia crônica e perda de peso, culminaram com o diagnóstico de tumor intestinal neuroendócrino, neoplasia não descrita até o momento em pacientes pediátricos portadores de ICV. As neoplasias neuroendócrinas acometem com maior frequência o trato gastrointestinal, especialmente o intestino delgado (1,08/100.000); o cólon (0,40/100.000) e o reto (1,05/100.000); e o pâncreas (0,43/100.000).<sup>10</sup> Apresentam crescimento lento e evolução indolente.<sup>10</sup> Entretanto, no presente caso, o tumor neuroendócrino teve evolução rápida para grande massa tumoral e metástases.

As neoplasias, de forma geral, têm sido descritas após dez anos de evolução do início das manifestações clínicas de ICV e, por isso, principalmente em adultos.<sup>11</sup> É descrita a associação entre ICV e risco de neoplasias gástricas em adultos, sendo descrito risco 50 vezes maior em ICV em comparação ao risco médio da população. Quanto ao desenvolvimento de tumor gástrico em ICV, a frequente malignidade dessa neoplasia está associada a fatores como anemia perniciosa, atrofia gástrica, acloridria e infecções crônicas por *Helicobacter pylori*.<sup>7,10,12</sup> Além de tumores gástricos em ICV, são relatadas neoplasias de origem linfo-hematopoiética e genital, induzidas por infecções persistentes de vírus oncogênicos.<sup>13</sup>

O aumento de frequência de neoplasias em pacientes com ICV pode estar associado às inúmeras descrições de alterações de genes supressores de tumor, como a mutação pontual em p53, não apenas em pacientes com câncer gástrico, mas também em lesões pré-cancerosas.<sup>13</sup> Outro fator está relacionado às células NK. Pesquisas não apontam diminuição do número de células NK82 ou de atividade citotóxica das células NK56 em IDPs.<sup>14</sup> No entanto, sabe-se que células NK expressam receptor de superfície CD16 ou FcγRIII, que se liga à porção Fc das subclasses IgG1 e IgG3, mediando o fenômeno de citotoxicidade celular dependente de anticorpo (ADCC), o qual é importante na resposta contra células neoplásicas e infectadas por vírus.<sup>5</sup> Na ICV, a diminuição de IgG poderia levar à menor ADCC mediada por células NK, comprometendo a defesa contra células neoplásicas.<sup>15</sup> Por outro lado, ainda é sugerido, em ICV, que a atividade



**Figura 1** (A) Carcinoma neuroendócrino infiltrativo/metastático caracterizado pela proliferação de células pequenas e intermediárias com anaplasia, dispostas em blocos e cordões (Hematoxilina-Eosina, 40x); (B) presença de áreas de necrose (setas) entre os blocos e os cordões de células neoplásicas (Hematoxilina-Eosina, 100x); (C) presença de frequentes figuras de mitoses (setas) atípicas (Hematoxilina-Eosina, 400x); (D) expressão imuno-histoquímica de pancitoqueratina (AE1-AE3, 400x); (E), (F), (G) expressão imuno-histoquímica de marcadores neuroendócrinos (Cromogranina A, Sinaptofisina e CD56, 400x, respectivamente); (H) elevado índice de proliferação ao Ki67, positivo em 80% das células neoplásicas (Ki67, 200x).

citotóxica de células NK está diminuída mesmo na presença ou na ausência de IL-2, apontando um defeito na atividade de células *lymphokine-activate-killer cell* (LAK).<sup>14</sup> É possível, portanto, que as diferentes hipóteses descritas levem à rápida evolução de neoplasias em pacientes com ICV.

O presente relato nos faz concluir que a hipótese de tumor intestinal neuroendócrino deva ser feita não só em adultos, como descrito na literatura, mas também em pacientes pediátricos portadores de ICV. Assim, a hipótese de tumores digestivos deve ser feita diante de pacientes com ICV que apresentem epigastralgia, diarreia crônica de causa desconhecida e emagrecimento. É provável que quadros de adenomas digestivos em portadores de ICV devam ser mais investigados, na tentativa

de diagnosticar neoplasias agressivas. É possível ainda que, se o paciente tivesse tido o diagnóstico mais precoce do tumor neuroendócrino, a neoplasia pudesse ter sido tratada e retirada com melhor êxito para o paciente. Acreditamos que o presente relato possa alertar os profissionais da saúde para a hipótese de tumor neuroendócrino em pacientes pediátricos com ICV, na tentativa de propiciar melhor evolução clínica para essas crianças.

### Financiamento

O estudo não recebeu financiamento.

### Conflito de interesses

Os autores declaram não haver conflito de interesses.

## REFERÊNCIAS

- Cunningham-Rundles C, Bodian C. Common variable immunodeficiency: clinical and immunological features of 248 patients. *Clin Immunol*. 1999;92:34-48. <https://doi.org/10.1006/clim.1999.4725>
- Oksenhendler E, Gérard L, Fieschi C, Malphettes M, Mouillot G, Jaussaud R, et al. Infections in 252 patients with common variable immunodeficiency. *Clin Infect Dis*. 2008;46:1547-54. <https://doi.org/10.1086/587669>
- Bonilla FA, Barlan H, Costa-Carvalho BT, Cunningham-Rundles C, Morena MT, Espinosa-Rosales FJ, et al. International Consensus Document (ICON): Common variable immunodeficiency disorders. *J Allergy Clin Immunol Pract*. 2016;4:38-59. <https://doi.org/10.1016/j.jaip.2015.07.025>
- Goudouris ES, Rego Silva AM, Ouricuri AL, Grumach AS, Condino-Neto A, Costa-Carvalho BT, et al. II Brazilian Consensus on the use of human immunoglobulin in patients with primary immunodeficiencies. *Einstein (Sao Paulo)*. 2017;15:1-16. <https://doi.org/10.1590/S1679-45082017AE3844>
- Forte WCN. Imunodeficiências primárias. In: Forte WC. *Imunologia do básico ao aplicado*. 3rd ed. São Paulo: Editora Atheneu; 2015. p. 221-48.
- Yong PF, Tarzi M, Chua I, Grimbacher B, Chee R. Common variable immunodeficiency: an update on etiology and management. *Immunol Allergy Clin North Am*. 2008;28:367-86. <https://doi.org/10.1016/j.ia.2008.01.001>
- Resnick ES, Moshier EL, Godbold JH, Cunningham-Rundles C. Morbidity and mortality in common variable immune deficiency over 4 decades. *Blood*. 2012;119:1650-7. <https://doi.org/10.1182/blood-2011-09-377945>
- Kokron CM, Errante PR, Barros MT, Baracho GV, Camargo MM, Kalil J, et al. Clinical and laboratory aspects of common variable immunodeficiency. *An Acad Bras Cienc*. 2004;76:707-26. <http://dx.doi.org/10.1590/S0001-37652004000400007>
- Errante PR, Condino-Neto A. Common variable immunodeficiency: a comprehensive review. *Rev Bras Alerg Immunopatol*. 2008;31:10-8.
- Fraenkel M, Kim M, Faggiano A, de Herder WW, Valk GD, Knowledge NETWORK. Incidence of gastroenteropancreatic neuroendocrine tumours: a systematic review of the literature. *Endocr Relat Cancer*. 2014;21:153-63. <https://doi.org/10.1530/ERC-13-0125>
- WHO Scientific Group. Primary Immunodeficiency Diseases. Report of a WHO Scientific Group. *Clin Exp Immunol*. 1995;99:1-24.
- Dhalla F, da Silva SP, Lucas M, Travis S, Chapel H. Review of gastric cancer risk factors in patients with common variable immunodeficiency disorders, resulting in a proposal for a surveillance programme. *Clin Exp Immunol*. 2011;165:1-7. <https://doi.org/10.1111/j.1365-2249.2011.04384.x>
- Graudenz GS, Oliveira CH, Pinho Jr. AJ, Lazzarini S. Severe Complications in Common Variable Immunodeficiency: two case reports. *Rev Bras Alerg Immunopatol*. 1999;22:63-7.
- Eckert K, Schmitt M, Garbin F, Wahn U, Maurer HR. Thymosin alpha 1 effects, in vitro, on lymphokine-activated killer cells from patients with primary immunodeficiencies: preliminary results. *Int J Immunopharmacol*. 1994;16:1019-25.
- Ferriani VPL, Barbosa JE, Carvalho IF. Complement haemolytic activity (classical and alternative pathways), C3, C4 and factor B titres in healthy children. *Acta Paediatr*. 1999;88:1062-6. <https://doi.org/10.1111/j.1651-2227.1999.tb00988.x>